

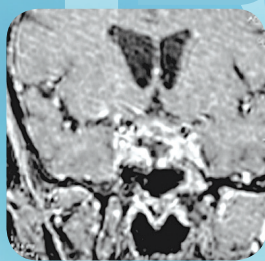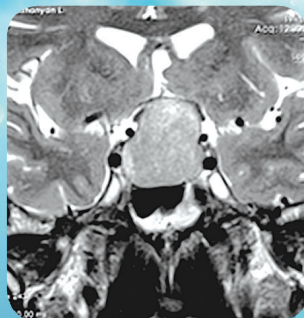
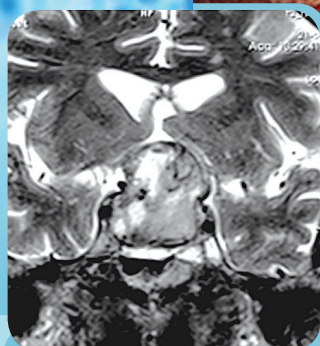
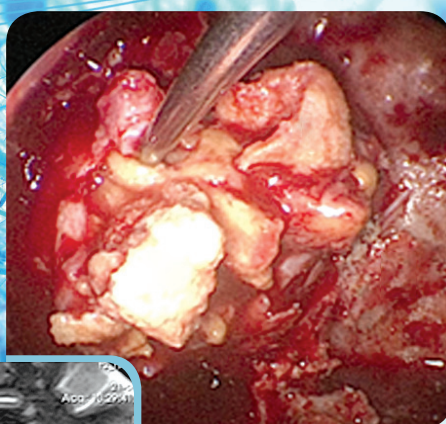


ISSN 2587-7569 (Online)

ISSN 1683-3295 (Print)

# НЕЙРО ХИРУРГИЯ

НАУЧНО-ПРАКТИЧЕСКИЙ ЕЖЕКВАРТАЛЬНЫЙ РЕЦЕНЗИРУЕМЫЙ ЖУРНАЛ



Внутричерепная субдуральная эмпиема у потребителей внутривенных наркотиков: очень редкое осложнение

Безрамная нейронавигация в хирургии дистальных аневризм головного мозга

Односторонняя двухпортовая эндоскопическая трансфораминальная поясничная межтеловая фиксация: наш опыт, советы и рекомендации. Опыт португальской больницы (Визеу, Португалия)

Кровоизлияние в опухоль гипофиза – срочная операция или выжидательная тактика?

RUSSIAN JOURNAL OF NEUROSURGERY

1  
Том 28 / Vol. 28  
2026

## ИЗДАНИЕ АССОЦИАЦИИ НЕЙРОХИРУРГОВ РОССИИ

Журнал «Нейрохирургия» входит в перечень ведущих рецензируемых научных периодических изданий, рекомендованных Высшей аттестационной комиссией (ВАК) для публикации основных научных результатов диссертаций на соискание ученых степеней кандидата и доктора наук.

Журнал включен в Научную электронную библиотеку и Российский индекс научного цитирования (РИНЦ), имеет импакт-фактор, зарегистрирован в базе данных Scopus, зарегистрирован в Web of Science Core Collection, Emerging Sources Citation Index (ESCI), CrossRef, статьи индексируются с помощью идентификатора цифрового объекта (DOI).



# 1 НЕЙРО ХИРУРГИЯ

НАУЧНО-ПРАКТИЧЕСКИЙ  
ЕЖЕКВАРТАЛЬНЫЙ  
РЕЦЕНЗИРУЕМЫЙ ЖУРНАЛ

ТОМ 28

2026

ОСНОВАН В 1998 г.

Учредитель: В.В. Крылов

Издатель: ИД «МедИНК», 117452, Москва,  
вн.тер.г. муниципальный округ Зюзино,  
б-р Черноморский, д. 17, к. 1, помещ. 4/2/5

Адрес редакции: ИД «МедИНК», 117452, Москва,  
вн. тер. г. муниципальный округ Зюзино,  
б-р Черноморский, д. 17, к. 1, помещ. 4/2/5  
Тел.: +7 (995) 900-40-13, e-mail: info@id-medink.ru

Редактор Е.А. Иванова  
Корректор Е.С. Самойлова  
Дизайн Е.С. Остафьева  
Верстка Е.С. Остафьева  
Служба подписки и распространения  
+7 (995) 900-40-13, info@id-medink.ru

Руководитель проекта  
Н.А. Ковалева +7 (995) 900-40-13, n.kovaleva@id-medink.ru

Журнал зарегистрирован в Федеральной службе  
по надзору в сфере связи, информационных технологий  
и массовых коммуникаций, ПИ № 77-7205  
от 31 января 2001 г.

При полной или частичной перепечатке материалов  
ссылка на журнал «Нейрохирургия» обязательна.  
Редакция не несет ответственности за содержание  
публикуемых рекламных материалов.  
В статьях представлена точка зрения авторов, которая  
может не совпадать с мнением редакции.

ISSN 2587-7569 (Online)  
ISSN 1683-3295 (Print)

Нейрохирургия. 2026. Том 28. № 1. 1–156.  
Подписной индекс в каталоге «Пресса России» – 39895.  
Отпечатано в типографии ООО «Медиаколор» 127273,  
Москва, Сигнальный пр-д, 19.  
Тираж 2000 экз. Бесплатно.  
<http://www.therjn.com/jour/index>

*Цель издания – информировать специалистов  
о достижениях в области нейрохирургии,  
способствовать повышению эффективности  
лечения пациентов с заболеваниями головного  
и спинного мозга.*

*Основные задачи журнала – освещение на страницах  
журнала новых методов нейрохирургии, неврологии,  
лучевой и функциональной диагностики, повышение  
уровня профессиональной компетентности врачей-  
нейрохирургов, предоставление авторам  
возможности опубликовать результаты  
собственных исследований. Помимо этого в задачи  
журнала входит анонсирование российских  
и международных научно-практических конференций  
по нейрохирургии, нейрореаниматологии, мастер-  
классов и других образовательных мероприятий,  
а также новых руководств и монографий.*

*В журнале публикуются результаты  
экспериментальных и клинических исследований,  
обзоры литературы, клинические рекомендации,  
описания редких клинических случаев, анонсы  
грядущих конференций и образовательных циклов,  
а также исторические очерки о нейрохирургии  
и выдающихся представителях специальности.*

## ГЛАВНЫЙ РЕДАКТОР

Крылов Владимир Викторович, академик РАН, д.м.н., профессор,  
заслуженный деятель науки РФ (Москва, Россия)

## ЗАМЕСТИТЕЛИ ГЛАВНОГО РЕДАКТОРА

Гринь Андрей Анатольевич, чл.-корр. РАН, д.м.н., заслуженный врач РФ  
(Москва, Россия)

Евзиков Григорий Юльевич, д.м.н. (Москва, Россия)

## ОТВЕТСТВЕННЫЙ СЕКРЕТАРЬ

Кордонский Антон Юрьевич, к.м.н. (Москва, Россия)

## РЕДАКЦИОННАЯ КОЛЛЕГИЯ

Белкин Андрей Августович, д.м.н., профессор (Москва, Россия)

Генов Павел Геннальевич, д.м.н. (Москва, Россия)

Гизатуллин Шамиль Хамбалович, д.м.н., заслуженный врач РФ  
(Москва, Россия)

Григорьев Андрей Юрьевич, д.м.н. (Москва, Россия)

Григорьева Елена Владимировна, д.м.н. (Москва, Россия)

Голанов Андрей Владимирович, чл.-корр. РАН, д.м.н. (Москва, Россия)

Гуща Артем Олегович, профессор РАН, д.м.н. (Москва, Россия)

Дашьян Владимир Григорьевич, д.м.н. (Москва, Россия)

Дмитриев Александр Юрьевич, к.м.н. (Москва, Россия)

Захарова Наталья Евгеньевна, профессор РАН, д.м.н. (Москва, Россия)

Зуев Андрей Александрович, д.м.н. (Москва, Россия)

Коновалов Николай Александрович, академик РАН, д.м.н.  
(Москва, Россия)

Кравец Леонид Яковлевич, д.м.н., профессор (Нижний Новгород, Россия)

Лихтерман Леонид Болеславович, д.м.н., профессор, заслуженный  
деятель науки РФ (Москва, Россия)

Лукиянчиков Виктор Александрович, д.м.н. (Москва, Россия)

Млявых Сергей Геннадьевич, д.м.н. (Красногорск, Россия)

Петриков Сергей Сергеевич, академик РАН, д.м.н. (Москва, Россия)

Полунина Наталья Алексеевна, д.м.н. (Москва, Россия)

Природов Александр Владиславович, д.м.н., заслуженный врач РФ  
(Москва, Россия)

Сенько Илья Владимирович, д.м.н. (Москва, Россия)

Серова Наталья Сергеевна, академик РАН, д.м.н., профессор  
(Москва, Россия)

Синкин Михаил Владимирович, д.м.н. (Москва, Россия)

Супонева Наталья Александровна, чл.-корр. РАН, д.м.н. (Москва, Россия)

Талыпов Александр Эрнестович, д.м.н. (Москва, Россия)

Усачев Дмитрий Юрьевич, академик РАН, д.м.н. (Москва, Россия)

Хамидова Лайла Тимарбековна, д.м.н. (Москва, Россия)

Шетова Ирма Мухомедовна, д.м.н. (Москва, Россия)

Злиава Шалва Шалвович, чл.-корр. РАН, д.м.н. (Москва, Россия)

## РЕДАКЦИОННЫЙ СОВЕТ

Гуляев Дмитрий Александрович, д.м.н. (Санкт-Петербург, Россия)

Древаль Олег Николаевич, д.м.н., профессор (Москва, Россия)

Иванова Наталья Евгеньевна, д.м.н., профессор (Санкт-Петербург,  
Россия)

Кондаков Евгений Николаевич, д.м.н., профессор (Санкт-Петербург,  
Россия)

Коновалов Александр Николаевич, академик РАН, д.м.н., профессор,  
заслуженный деятель науки РФ (Москва, Россия)

Кривошапкин Алексей Леонидович, чл.-корр. РАН, д.м.н., профессор  
(Новосибирск, Россия)

Лазарев Валерий Александрович, д.м.н. (Москва, Россия)

Мануковский Вадим Анатольевич, д.м.н., заслуженный врач РФ  
(Санкт-Петербург, Россия)

Музлаев Герасим Григорьевич, д.м.н., профессор (Краснодар, Россия)

Парфенов Валерий Евгеньевич, д.м.н., профессор, заслуженный врач РФ  
(Санкт-Петербург, Россия)

Рзаев Джамиль Афетович, д.м.н., профессор (Новосибирск, Россия)

Савелло Александр Викторович, д.м.н., профессор (Санкт-Петербург,  
Россия)

Сафин Шамиль Махмудович, д.м.н., профессор (Уфа, Россия)

Свистов Дмитрий Владимирович, к.м.н., заслуженный врач РФ  
(Санкт-Петербург, Россия)

Тиссен Теодор Петрович, д.м.н., профессор, заслуженный врач РФ  
(Москва, Россия)

Черebilло Владислав Юрьевич, д.м.н., профессор, заслуженный врач РФ  
(Санкт-Петербург, Россия)

Шулёв Юрий Алексеевич, д.м.н., заслуженный врач РФ  
(Санкт-Петербург, Россия)

Akshulakov, Serik Kuandikovich, д.м.н., профессор, академик НАН  
Республики Казахстан (Астана, Республика Казахстан)

Hu, Shaoshan, профессор (КНР)

Rasulic, Lukas, профессор (Сербия)

Servadei, Franco, профессор (Италия)

Slavin, Konstantin, доктор медицины, профессор (США)

Spallone, Aldo, доктор медицины, профессор (Италия)

Tu, Yong-Kwang, профессор (Тайвань)

Zelman, Vladimir, профессор (США)

## THE JOURNAL OF THE RUSSIAN ASSOCIATION OF NEUROLOGICAL SURGEONS

"Russian Journal of Neurosurgery" is put on the Higher Attestation Commission (HAC) list of leading peer-reviewed scientific periodicals recommended to publish the basic research results of candidate's and doctor's theses.

The journal is included in the Scientific Electronic Library and the Russian Science Citation Index (RSCI) and has an impact factor; it is registered in the Scopus database, it is registered in the Web of Science Core Collection, Emerging Sources Citation Index (ESCI), CrossRef, its papers are indexed with the digital object identifier (DOI).



# Russian Journal of NEURO SURGERY

QUARTERLY PEER-REVIEWED  
SCIENTIFIC AND PRACTICAL  
JOURNAL

# 1

VOL. 28  
2026

FOUNDED IN 1998

Founder: V.V. Krylov

Publisher: PH "MedlNK", rooms 4/2/5,  
17-1 Chernomorskiy Blvd., intracity territory of a federal  
city municipal district Zuzino, Moscow 117452, Russia

Editorial Office: PH "MedlNK", rooms 4/2/5,  
17-1 Chernomorskiy Blvd., intracity territory of a federal  
city municipal district Zuzino, Moscow 117452, Russia.  
Tel./Fax: +7 (995) 9004013, e-mail: info@id-medink.ru

Editor E.A. Ivanova

Proofreader E.S. Samoylova

Designer E.S. Ostafieva

Maker-up E.S. Ostafieva

Subscription & Distribution Service  
+7 (995) 900-40-13, info@id-medink.ru

Project Manager N.A. Kovaleva  
+7 (995) 900-40-13, n.kovaleva@id-medink.ru

The journal was registered at the Federal Service  
for Surveillance of Communications, Information  
Technologies, and Mass Media (ПМ No. 77-7205  
dated 31 January 2001)

If materials are reprinted in whole or in part, reference  
must necessarily be made to the "Neyrokhirurgiya".

The editorial board is not responsible  
for advertising content.

The authors' point of view given in the articles  
may not coincide with the opinion of the editorial board.

ISSN 2587-7569 (Online)

ISSN 1683-3295 (Print)

Neyrokhirurgiya. 2026. Vol. 28. No. 1. 1-156.

Pressa Rossii catalogue index: 39895.

Printed at the Mediacolor LLC.

19, Signalnyy Proezd, Moscow, 127273.

2,000 copies. Free distribution.

<http://www.therjn.com/jour/index>

*The aims of the journal are to inform specialists on developments in neurosurgery and to promote higher treatment effectiveness in patients with disorders of the spinal cord and the brain.*

*The main objectives of the journal are coverage of new techniques in neurosurgery, neurology, radiation and functional diagnostics; advancement of the level of professionalism of neurosurgeons; provision of a publication for the authors to present their results. Additionally, the journal announces Russian and international scientific and practical conferences on neurosurgery, neurocritical care, master classes and other educational events, as well as new guidelines and monographs.*

*The journal publishes results of experimental and clinical studies, literature reviews, clinical guidelines, clinical cases, announcements of future conferences and educational cycles, as well as historical essays on neurosurgery and prominent representatives of the profession.*

## EDITOR-IN-CHIEF

**Krylov, Vladimir V.**, *Academician of the Russian Academy of Sciences, MD, DMSc, Professor, Honored Scientist of the Russian Federation (Moscow, Russia)*

## DEPUTY EDITOR-IN-CHIEF

**Grin, Andrey A.**, *Corresponding Member of the Russian Academy of Sciences, MD, DMSc, Honored Doctor of the Russian Federation (Moscow, Russia)*  
**Evezikov, Grigoriy Yu.**, *MD, DMSc (Moscow, Russia)*

## EXECUTIVE SECRETARY

**Kordonskiy, Anton Yu.**, *MD, PhD (Moscow, Russia)*

## EDITORIAL BOARD

**Belkin, Andrey A.**, *MD, DMSc, Professor (Moscow, Russia)*  
**Genov, Pavel G.**, *MD, DMSc (Moscow, Russia)*  
**Gizatullin, Shamil Kh.**, *MD, DMSc, Honored Doctor of the Russian Federation (Moscow, Russia)*  
**Grigoryev, Andrey Yu.**, *MD, DMSc (Moscow, Russia)*  
**Grigorieva, Elena V.**, *MD, DMSc (Moscow, Russia)*  
**Golanov, Andrey V.**, *Corresponding Member of the Russian Academy of Sciences, MD, DMSc (Moscow, Russia)*  
**Gushcha, Artem O.**, *Professor of the Russian Academy of Sciences, MD, DMSc (Moscow, Russia)*  
**Dashyan, Vladimir G.**, *MD, DMSc (Moscow, Russia)*  
**Dmitriev, Aleksandr Yu.**, *MD, PhD (Moscow, Russia)*  
**Zakharova, Natalia E.**, *Professor of the Russian Academy of Sciences, MD, DMSc (Moscow, Russia)*  
**Zuev, Andrey A.**, *MD, DMSc (Moscow, Russia)*  
**Kononov, Nikolay A.**, *Academician of the Russian Academy of Sciences, MD, DMSc (Moscow, Russia)*  
**Kravets, Leonid Ya.**, *MD, DMSc, Professor (Nizhny Novgorod, Russia)*  
**Likhтерman, Leonid B.**, *MD, DMSc, Professor, Honored Scientist of the Russian Federation (Moscow, Russia)*  
**Lukyanchikov, Viktor A.**, *MD, DMSc (Moscow, Russia)*  
**Mlyavykh, Sergey G.**, *MD, DMSc (Krasnogorsk, Russia)*  
**Petrikov, Sergey S.**, *Academician of the Russian Academy of Sciences, MD, DMSc (Moscow, Russia)*  
**Polunina, Natalya A.**, *MD, DMSc (Moscow, Russia)*  
**Prirodov Aleksandr V.**, *MD, DMSc, Honored Doctor of the Russian Federation (Moscow, Russia)*  
**Senko, Ilya V.**, *MD, DMSc (Moscow, Russia)*  
**Serova, Natalia S.**, *Academician of the Russian Academy of Sciences, MD, DMSc, Professor (Moscow, Russia)*  
**Sinkin, Mikhail V.**, *MD, DMSc (Moscow, Russia)*  
**Suponeva, Natalia A.**, *Corresponding Member of the Russian Academy of Sciences, MD, DMSc (Moscow, Russia)*  
**Talypov, Aleksandr E.**, *MD, DMSc (Moscow, Russia)*  
**Usachev, Dmitry Yu.**, *Academician of the Russian Academy of Sciences, MD, DMSc (Moscow, Russia)*  
**Khamidova, Laila T.**, *MD, DMSc (Moscow, Russia)*  
**Shetova, Irma M.**, *MD, DMSc (Moscow, Russia)*  
**Eliava, Shalva Sh.**, *Corresponding Member of the Russian Academy of Sciences, MD, DMSc (Moscow, Russia)*

## EDITORIAL COUNCIL

**Gulyaev, Dmitry A.**, *MD, DMSc (Saint Petersburg, Russia)*  
**Dreval, Oleg N.**, *MD, DMSc, Professor (Moscow, Russia)*  
**Ivanova, Natalya E.**, *MD, DMSc (Saint Petersburg, Russia)*  
**Kondakov, Evgeny N.**, *MD, DMSc, Professor (Saint Petersburg, Russia)*  
**Kononov, Aleksandr N.**, *Academician of the Russian Academy of Sciences, MD, DMSc, Professor, Honored Scientist of the Russian Federation (Moscow, Russia)*  
**Krivoshapkin, Alexey L.**, *Corresponding Member of the Russian Academy of Sciences, MD, DMSc, Professor (Novosibirsk, Russia)*  
**Lazarev, Valery A.**, *MD, DMSc (Moscow, Russia)*  
**Manukovskiy, Vadim A.**, *MD, DMSc, Honored Doctor of the Russian Federation (Saint Petersburg, Russia)*  
**Muzlaev, Gerasim G.**, *MD, DMSc, Professor (Krasnodar, Russia)*  
**Parfenov, Valeriy E.**, *MD, DMSc, Professor, Honored Doctor of the Russian Federation (Saint Petersburg, Russia)*  
**Rzaev, Dzhamil A.**, *MD, DMSc, Professor (Novosibirsk, Russia)*  
**Savello, Aleksandr V.**, *MD, DMSc, Professor (Saint Petersburg, Russia)*  
**Safin, Shamil M.**, *MD, DMSc, Professor (Ufa, Russia)*  
**Svistov, Dmitry V.**, *MD, PhD, Honored Doctor of the Russian Federation (Saint Petersburg, Russia)*  
**Cherebillo, Vladislav Yu.**, *MD, DMSc, Professor, Honored Doctor of the Russian Federation (Saint Petersburg, Russia)*  
**Tissen, Teodor P.**, *MD, DMSc, Professor, Honored Doctor of the Russian Federation (Moscow, Russia)*  
**Shulev, Yury A.**, *MD, DMSc, Honored Doctor of the Russian Federation (Saint Petersburg, Russia)*  
**Akshulakov, Serik K.**, *MD, DMSc, Professor, Academician of the National Academy of Sciences of the Republic of Kazakhstan (Astana, Republic of Kazakhstan)*  
**Hu, Shaoshan**, *MD, PhD, Professor (China)*  
**Rasulic, Lukas**, *MD, PhD, Professor (Serbia)*  
**Servadei, Franco**, *MD, PhD, Professor (Italy)*  
**Slavin, Konstantin**, *MD, DMSc, Professor (USA)*  
**Spallone, Aldo**, *MD, DMSc, Professor (Italy)*  
**Tu, Yong-Kwang**, *MD, PhD, Professor (Taiwan)*  
**Zelman, Vladimir**, *MD, PhD, Professor (USA)*

## Содержание

### Юбилей

<b>Людвиг Мартинович Пуссеп — первый российский нейрохирург К 150-летию со дня рождения</b> . . . . .	<b>14</b>
---	-----------

### Оригинальная работа

<i>М.А. Кутин, Б.А. Кадашев, Л.И. Астафьева, А.Н. Шкарубо, Д.В. Фомичев, О.И. Шарипов, И.В. Чернов, С.В. Ураков, И.А. Воронина, Н.К. Серова, О.Ф. Тропинская, Ю.Г. Сиднева, Л.В. Шишкина, А.М. Туркин, А.Д. Донской, И.С. Клочкова, П.Л. Калинин</i> <b>Кровоизлияние в опухоль гипофиза — срочная операция или выжидательная тактика?</b> . . . . .	<b>20</b>
---	-----------

<i>О.М. Андрушкевич, А.В. Калиновский, А.В. Гаврюшин, А.Ш. Миннигулова, Д.А. Рзаев</i> <b>Применение методик кортикальной и субкортикальной стимуляции у пациентов с глиальными опухолями различной степени злокачественности доминантного по речи полушария головного мозга в условиях хирургии с пробуждением</b> . . . . .	<b>33</b>
--	-----------

<i>Е.С. Рыжкова, В.А. Лукьянчиков, И.В. Сенько, Т.А. Шатохин, Д.В. Ховрин, В.А. Далибалдян, М.В. Синкин, З.А. Барбакадзе, З.А. Кулов, А.А. Гринь, В.В. Крылов</i> <b>Безрамная нейронавигация в хирургии дистальных аневризм головного мозга</b> . . . . .	<b>43</b>
---	-----------

<i>M. Sincari, E. Mendes, L. Guerra, M.-D. Sincari</i> <b>UBE TLIF, our experience, tips and tricks. Initial experience in an Iberic hospital (Viseu, Portugal)</b> . . . . .	<b>58</b>
--	-----------

<i>Д.А. Гуляев, А.В. Груздев, И.Ю. Белов, М.А. Тихомирова, В.В. Семенюта</i> <b>Предикторы восстановления зрительных функций у больных нетравматической оптической нейропатией после хирургического лечения</b> . . . . .	<b>67</b>
--	-----------

### Наблюдение из практики

<i>I. Bishnoi, R. Midha, S. Bishnoi, B. Lal Maharaja</i> <b>Intracranial subdural empyema in intravenous drug users — A rarest complication</b> . . . . .	<b>76</b>
--	-----------

<i>G. Vasquez-Paredes</i> <b>Frontal mucocele with extension to the skull base. Case report and review of the literature</b> . . . . .	<b>80</b>
---	-----------

<i>О.Ю. Богданова, А.Ю. Григорьев, Т.А. Шатохин, Д.Д. Седова, З.А. Кулов, В.В. Крылов</i> <b>Назальная ликворея после резекции переднего наклоненного отростка (клиническое наблюдение)</b> . . . . .	<b>89</b>
--	-----------

<i>П.Г. Шнякин, А.О. Гаврилова</i> <b>Редкий случай разрыва аневризмы дистальных отделов медиальной лобно-базальной артерии</b> . . . . .	<b>95</b>
--	-----------

<i>Е.В. Григорьева, Л.А. Савин</i> <b>Значение примитивной персистирующей тригеминальной артерии в развитии нейроваскулярного конфликта на примере клинического наблюдения</b> . . . . .	<b>101</b>
---	------------

### В помощь практикующему врачу

<i>Л.Т. Хамидова, Н.А. Полунина, Г.К. Гусейнова, В.А. Лукьянчиков, В.А. Далибалдян, В.В. Крылов</i> <b>Комплексная ультразвуковая диагностика при низкотоковым обходном шунтировании у пациентов с симптомной окклюзией внутренней сонной артерии</b> . . . . .	<b>107</b>
--	------------

**Лекция***Т.В. Козлова, А.А. Зув***Особенности проведения интраоперационного нейрофизиологического мониторинга при хирургии вестибулярных шванном. Обзор литературы . . . . . 119****Публицистика***Л.Б. Лихтерман***Загадки Леонардо . . . . . 130***А.Ю. Улитин, А.Н. Кондратьев, Л.М. Ценципер, Н.Е. Воинов, С.Г. Исмаилов, Г.А. Улитин***Роль пионеров нейрохирургии в развитии анестезиологии. . . . . 142****Некролог****Памяти Герасима Григорьевича Музлаева . . . . . 151**

## Contents

### Jubilee

- Ludvig Martinovich Pussep: first Russian neurosurgeon  
On the occasion of 150 anniversary of birth** ..... 14

### Original report

- M.A. Kutin, B.A. Kadashev, L.I. Astafyeva, A.N. Shkarubo, D.V. Fomichev, O.I. Sharipov, I.V. Chernov,  
S.V. Urakov, I.A. Voronina, N.K. Serova, O.F. Tropinskaya, Yu.G. Sidneva, L.V. Shishkina, A.M. Turkin,  
A.D. Donskoy, I.S. Klochkova, P.L. Kalinin*  
**Pituitary apoplexy – an urgent operation or a wait-and-see strategy?** ..... 20
- O.M. Andrushkevich, A.V. Kalinovskiy, A.V. Gavryushin, A.Sh. Minnigulova, D.A. Rzaev*  
**Implementation of cortical and subcortical stimulation techniques in patients with gliomas  
in the speech-dominant cerebral hemisphere during awake craniotomy procedures** ..... 33
- E.S. Ryzhkova, V.A. Lukyanchikov, I.V. Senko, T.A. Shatokhin, D.V. Khovrin, V.A. Dalibaldyan,  
M.V. Sinkin, Z.A. Barbakadze, Z.A. Kulov, A.A. Grin, V.V. Krylov*  
**Frameless neuronavigation in surgery of distal cerebral aneurysms** ..... 43
- M. Sincari, E. Mendes, L. Guerra, M.-D. Sincari*  
**UBE TLIF, our experience, tips and tricks. Initial experience in an Iberic hospital  
(Viseu, Portugal)** ..... 58
- D.A. Gulyaev, A.V. Gruzdev, I. Yu. Belov, M.A. Tikhomirova, V.V. Semenyuta*  
**Predictors of visual function recovery in patients with non-traumatic optic neuropathy  
after surgical treatment** ..... 67

### Case from practice

- I. Bishnoi, R. Midha, S. Bishnoi, B. Lal*  
**Intracranial subdural empyema in intravenous drug users – A rarest complication** ..... 76
- G. Vasquez-Paredes*  
**Frontal mucocele with extension to the skull base. Case report and review of the literature** ..... 80
- O. Yu. Bogdanova, A. Yu. Grigoriev, T.A. Shatokhin, D.D. Sedova, Z.A. Kulov, V.V. Krylov*  
**Cerebrospinal fluid rhinorrhoea after resection of the anterior clinoid process  
(clinical observation)** ..... 89
- P.G. Shnyakin, A.O. Gavrilova*  
**A rare case of rupture of an aneurysm of the distal sections of the medial  
frontobasal artery** ..... 95
- E.V. Grigorieva, L.A. Savin*  
**The role of persistent primitive trigeminal artery in development of neurovascular conflict:  
clinical observation** ..... 101

### Help for practicing doctors

- L. T. Khamidova, N.A. Polunina, G.K. Guseynova, V.A. Lukyanchikov,  
V.A. Dalibaldyan, V.V. Krylov*  
**Comprehensive ultrasound diagnostics for low-flow bypass in patients with symptomatic  
occlusion of the internal carotid artery** ..... 107

**Lecture**

*T.V. Kozlova, A.A. Zuev*

**Intraoperative neurophysiological monitoring in surgery of vestibular schwannomas  
(literature review) . . . . . 119**

**Publicism**

*L.B. Likhterman*

**Mysteries of Leonardo . . . . . 130**

*A.Yu. Ulitin, A.N. Kondratyev, L.M. Tsenciper, N.E. Voinov, S.G. Ismailov, G.A. Ulitin*

**The role of neurosurgical pioneers in the development of anesthesiology. . . . . 142**

**Obituary**

**In memory of Muzlaev Gerasim Grigorievich . . . . . 151**

# Людвиг Мартинович Пуссеп – первый российский нейрохирург. К 150-летию со дня рождения

Ludvig Martinovich Pussep: first Russian neurosurgeon  
On the occasion of 150<sup>th</sup> anniversary of birth

*Блажен, кто предков с чистым сердцем чтит*  
И.В. Гёте



Л.М. Пуссеп (1875–1942)

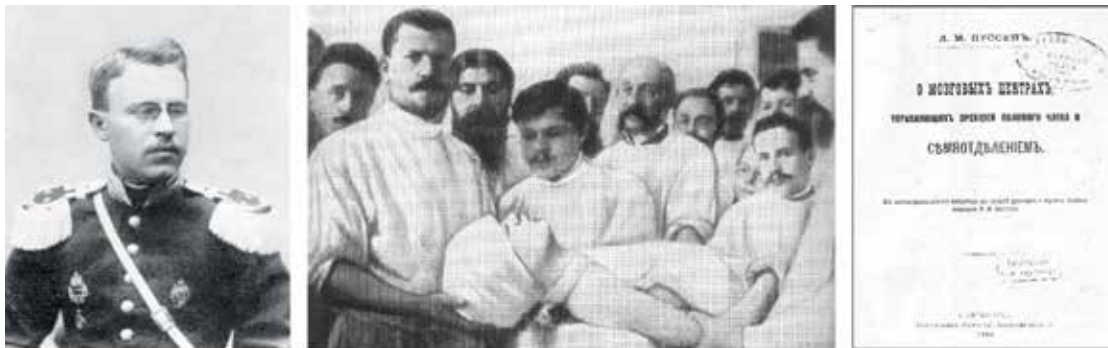L.M. Pussep (1875–1942)

В конце XIX века сложились предпосылки для выделения из общей хирургии нейрохирургии как отдельной специальности. О необходимости этого выделения одними из первых в мире заявили в 1893 г. профессора Казанского университета хирург Л.А. Малиновский и невролог В.М. Бехтерев (подобные мысли высказывал несколько позже Э.Т. Кохер). Приняв приглашение начальника Военно-медицинской академии В.В. Пашутина возглавить кафедру душевных и нервных болезней, В.М. Бехтерев переезжает в Санкт-Петербург и уже в 1897 г. добивается открытия в Императорской Военно-медицинской академии клиники нервных болезней и при ней – специальной операционной с «обособленным помещением для оперируемых». В своей речи при открытии клиники Владимир Михайлович сказал: *«В настоящее время является несомненным, что целый ряд черепных заболеваний, некоторые поражения спинного мозга и периферических нервов служат поводом*

*хирургического вмешательства... либо хирург обязан... быть во всеоружии знаний, неся ответственность и за правильность распознавания, и за последствия операций, либо невропатологом должны основательно изучаться хирургические приемы в пределах своей специальности, и они сами должны применять их на деле».* И через два года В.М. Бехтерев, которого с полным основанием можно назвать «крестным отцом» отечественной нейрохирургии, приступает к подготовке специалистов по нейрохирургии, остановив свой выбор на молодом слушателе академии Людвиге Пуссепе, которому суждено было стать первым русским нейрохирургом.

Людвиг Мартинович Пуссеп (будем придерживаться данной транскрипции его фамилии, поскольку так она писалась на научных работах, изданных в России) родился 3 декабря (по старому стилю 21 ноября) 1875 г. в Киеве в семье сапожника. Окончил гимназию с золотой медалью и поступил в Военно-медицинскую академию в Санкт-Петербурге в 1894 г. Уже будучи студентом 4-го курса Людвиг Пуссеп начинает интересоваться нервными болезнями и работать в клинике Бехтерева. Его пылкий ум и деятельный темперамент не ограничиваются чистой неврологией. Он увлечен и активными методами лечения тяжелых заболеваний нервной системы, тщательно изучает скудную в то время научную литературу по операциям на головном и спинном мозге. На кафедре Бехтерева студент Л. Пуссеп провел экспериментальную работу на тему «Изменения спинного мозга при сдавлении брюшной аорты», за которую получил золотую медаль.

В 1899 г. Пуссеп с отличием окончил Военно-медицинскую академию и был оставлен на 3 года для усовершенствования при клинике нервных болезней. Оценив исключительные способности и огромный интерес, проявляемый молодым врачом к хирургии нервной системы, профессор Бехтерев решил воплотить в нем свои мечты о новом типе «хирурга-невропатолога, взявшегося за нож». Для обучения хирургии Людвиг Пуссеп был специально командирован на кафедру госпитальной хирургии к профессору В.А. Ратимову (помощь в подготовке оказывал и старший ассистент кафедры Р.Р. Вреден). Кроме того, занимался Пуссеп и на кафедре оперативной хирургии у профессора Н.А. Круглевского, получив, таким образом,



Л.М. Пуссеп в год окончания Военно-медицинской академии (1899 г.). В операционной (в центре Л.М. Пуссеп и профессор Н.А. Вельяминов). Обложка диссертации Л.М. Пуссеп

L.M. Pussep in the year of graduation from the Military Medical Academy (1899). In the operating room (in the middle, L.M. Pussep and Prof. N.A. Veliaminov). Cover of L.M. Pussep's dissertation



Л.М. Пуссеп на русско-японской войне. Обложка монографии Л.М. Пуссеп

L.M. Pussep during Russo-Japanese war. Cover of L.M. Pussep's monograph

основательную анатомическую, хирургическую и неврологическую подготовку.

Молодой ученый проводил экспериментальные работы по изучению влияния лучей Рентгена на кровообращение в головном мозге при перевязке аорты. Публиковал статьи и выступал с докладами перед неврологами, хирургами России, а также за рубежом — в Париже (о светолечении), в Мадриде (об «одревенелости» позвоночника, или болезни Бехтерева). Свою первую самостоятельную операцию Л.М. Пуссеп провел в 1899 г., оперируя как дежурный врач пациента с тяжелой черепно-мозговой травмой. В 1902 г. он защищает диссертацию на степень доктора медицины «О мозговых центрах, управляющих эрекцией полового члена и семяотделением» (одним из оппонентов, кстати, был И.П. Павлов) и становится руководителем отделения «хирургической невропатологии» на 20 кроватей в клинике нервных болезней академии. А в 1903 г.

Пуссеп избирается ассистентом кафедры душевных и нервных болезней Женского медицинского института, также руководимой профессором Бехтеревым, и в 1906–1912 гг. являлся приват-доцентом этой же кафедры.

В 1904–1905 гг. Пуссеп участвует добровольцем в войне с Японией, возглавляя «Первый Петербургский перевязочный летучий отряд», и приобретает огромный опыт организации помощи и эвакуации раненым. Был контужен в сражении под Мукденом. После излечения в госпитале Людвиг Мартинович возвращается в клинику Военно-медицинской академии к Бехтереву и продолжает руководить отделением «хирургической невропатологии», его помощниками становятся А.Г. Молотков и Е.И. Воробьева. Свой фронтный опыт Л.М. Пуссеп обобщил в ряде докладов и монографии «Впечатления врача на передовых позициях в минувшую русско-японскую войну».

В 1907 г. Л. Пуссеп назначается штатным консультантом только что созданного Ортопедического института, становится приват-доцентом кафедры душевных и нервных болезней Императорской Военно-медицинской академии, а в 1910 г. Конференция Академии разрешает ему чтение лекций для слушателей Академии на тему «Хирургическое лечение нервных и душевных болезней» — **первый в мире факультативный курс лекций по хирургической невропатологии.**

В эти же годы (1910 г.) в здании бывшей Матвеевской больницы (Большой пр. Петроградской стороны, 41) была открыта самостоятельная Нервно-хирургическая клиника основанного В.М. Бехтеревым Психоневрологического института, директором которой также назначен Л.М. Пуссеп. Это была частная клиника на 36 кроватей, ставшая клинической базой кафедры хирургической невропатологии нового института. За 2,5 года работы в ней Л. Пуссеп выполнил 120 операций пациентам с опухолями головного и спинного мозга. Кроме того, им проводились оперативные вмешательства по поводу эпилепсии, гидроцефалии, повреждения периферических нервов. Операции проводились как под хлороформным и эфирным наркозом, так и под местной анестезией. В 1910 г. Л.М. Пуссепу присвоено звание профессора кафедры хирургической невропатологии Психоневрологического института. **Таким образом, данная профессура по новой специальности и уже самостоятельному разделу общей хирургии сделала Л.М. Пуссепу первым в мире профессором нейрохирургии.** В 1911 г. при Психоневрологическом институте открылся медицинский факультет, деканом которого был избран президент института В.М. Бехтерев, а его помощником — Л.М. Пуссеп, который читал курс лекций «Хирургическое лечение нервных болезней».

В 1913 г. академик В.М. Бехтерев с полным основанием доложил министру народного просвещения, что «в связи с деятельностью клиники нервных болезней в Петербурге выделилась впервые как практичес-

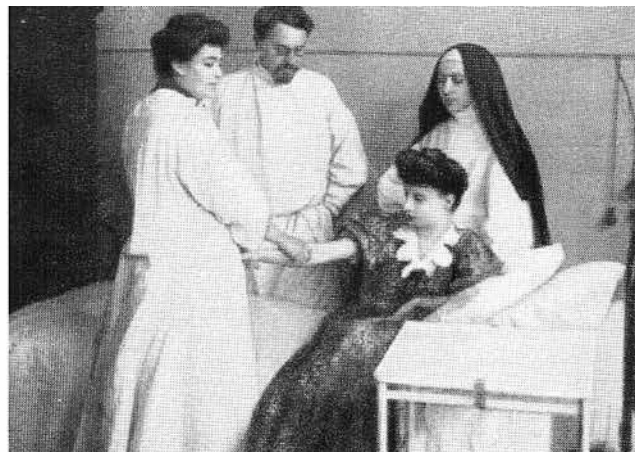кая специальность оперативная неврология, благодаря чему операции над головным и спинным мозгом стали производиться в большом количестве и с прекрасными результатами». Однако в этом же году В.М. Бехтерев и Л.М. Пуссеп вынужденно покидают Военно-медицинскую академию, и отделение «мозговой хирургии» прекращает свою деятельность. Работа в этом первом в мире специализированном нейрохирургическом отделении возобновилась уже при советской власти, когда по инициативе профессора Б.С. Дойникова во главе его встал А.С. Вишневский.

Практически с самого начала Первой мировой войны (13 июля 1914 г.) Л.М. Пуссеп был призван в армию в качестве врача перевязочной колонны 1-й финской стрелковой бригады. Однако ранение в коленный сустав прерывает его пребывание на фронте. Он организует в Витебске нейрохирургический лазарет — первый в мире нейрохирургический стационар во фронтовых условиях — и затем возвращается в Петроград. Летом 1914 г. в структуре Психоневрологического института был открыт хирургический корпус им. Н.И. Пирогова с Нервно-хирургической клиникой, на базе которого вскоре разворачивается крупный Петроградский военный лазарет (к нему даже подвели железнодорожную ветку для подвоза раненых в специально оборудованных вагонах), также носящий имя Пирогова. Главным врачом этого лазарета и становится Л. Пуссеп (консультантом стал В.М. Бехтерев). Лазарет явился первым в истории медицины специализированным нейрохирургическим учреждением и был оснащен самым современным оборудованием. В дальнейшем он стал военно-хирургическим госпиталем для раненых с травмой нервной системы. Только за 6 мес в лазарете пролечили 377 тяжелых пациентов, и более 100 операций выполнено лично Пуссепом. После окончания военных действий и прекращения потока раненых Л.М. Пуссеп неоднократно обращается в различные инстанции с просьбой открыть



Л.М. Пуссеп в Нервно-хирургической клинике


L.M. Pussep in the Neuro-surgical Clinic





В.М. Бехтерев и Л.М. Пуссеп с сотрудниками Петроградского военного лазарета им. Н.И. Пирогова

V.M. Bekhterev and L.M. Pussep with staff of the Petrograd Military Hospital named after N.I. Pirogov



Обложки работ Л.М. Пуссеп и журнала «Невропатология Эстонии»

Covers of L.M. Pussep's treatises and Estonia's Neuropathology journal

в здании Нервно-хирургической клиники Нервно-хирургический институт, так как «из плена в скором времени станут пребывать инвалиды, требующие долечивания». Во многом благодаря его настойчивости 1 марта 1918 г. приказом № 2327 по Врачебно-техническому отделу Исполкома Петросоюза увечных воинов был создан Нервно-хирургический институт, директором которого был назначен Л.М. Пуссеп, а врачами работали А.Г. Молотков, П.И. Чаров, К.Н. Сапожков, С.С. Флоринский, А.А. Ярицын. В Институте было организовано 3 отделения: нервно-хирургическое (50 коек), параличное (70 коек) и эпилептическое (30 коек). За полтора года существования Нервно-хирургический институт накопил уникальный клинический опыт – 500 операций по поводу опухолей головного мозга, 327 эпилепсии, 275 огнестрельных ранений

периферических нервов, 150 огнестрельных поврежденных позвоночника и спинного мозга.

В 1919 г. в результате реорганизации высшей школы при Психоневрологическом институте остался лишь медицинский факультет, который в 1920 г. был преобразован в Государственный институт медицинских знаний (ГИМЗ), его директором, опять же, стал Л.М. Пуссеп. Одновременно он продолжал руководить кафедрой хирургической neuropathологии в ГИМЗ и Нервно-хирургическом институте. Это были его последние должности в голодающем Петрограде.

В годы Первой мировой войны Л. Пуссеп опубликовал несколько работ, в которых освещались принципы современной военной нейрохирургии: «Отчет о деятельности лазарета», «Хирургическое лечение травматических повреждений нервной системы»,

«Травматический невроз военного времени». В данных работах давались не только общие положения, но и конкретные формы нейрохирургической работы в военное время, в частности, рассматривались различные методы хирургических вмешательств при повреждениях периферических нервов, спинного мозга, травматических и огнестрельных повреждениях головного мозга. Пуссеп настаивал на необходимости борьбы с раневой инфекцией, часто сопровождающей травму нервной системы, комплексного современного лечения, рационального использования разнообразных форм восстановительных мероприятий. Все это, кстати, дает полное основание **именно Людвигу Мартиновича, а не Гарвея Кушинга, считать основоположником военно-полевой нейрохирургии, поскольку заслуги последнего в данном вопросе намного скромнее.**

За период хирургической деятельности в специализированных отделениях Л.М. Пуссеп разработал различные новые способы хирургии и диагностики и усовершенствовал уже существующие, например метод вентрикулографии с использованием манометрического измерения внутричерепного давления. Он предпринял попытку лечения маниакально-депрессивного психоза путем перерезки лобно-таламических путей (фронтальная лейкотомия) еще в 1910 г., кстати, задолго до Э. Мониша, который получил за разработку данного вида операции Нобелевскую премию. Он предложил метод физиологической энуклеации опухоли мозга, фронтоорбитальный доступ к опухолям хиазмальной области, разработал различные способы хордотомий для лечения болей и спастических параличей; известна операция Пуссепа при сирингомиелии; с его именем связаны ликвородинамическая проба, рефлекс и многое другое.

2 февраля 1920 г. между Советской Россией и Эстонской Республикой был подписан Тартуский мирный договор, согласно которому лица эстонской национальности могли избрать местом проживания

Эстонию. Получив приглашение возглавить кафедру неврологии в Университете Тарту (Юрьев, Дерпт), уезжает и Л. Пуссеп. В 1921 г. он организовал и возглавил Тартускую университетскую нервную клинику на 45 коек, которая благодаря Пуссепу была тесно связана с нейрохирургией и располагала самостоятельным операционным блоком (в ней также были экспериментальная лаборатория, физиотерапевтический и рентгеновский кабинеты). 9 апреля 1921 г. Л. Пуссеп выполнил в новой клинике первую операцию, и с этого дня можно отсчитывать начало эстонской нейрохирургии. За первые 10 лет работы в Тарту он сделал 545 операций (из них 120 нейроонкологических). И, кстати, до начала Второй мировой войны клиника Пуссепа была единственным специализированным центром нейрохирургии в странах Балтии, в том числе в Финляндии.


На своей новой родине Людвиг Мартинович также стал инициатором и редактором журнала *Folia Neuropathologica Estonia*, в котором печатались работы клиники Пуссепа, а также советских и иностранных авторов. В 1929 г. была опубликована монография «Опухоли мозга», которую Л. Пуссеп посвятил своему учителю В.М. Бехтереву, а к 1939 г. увидели свет еще 2 тома руководства «Хирургической невропатологии». С 1921 по 1942 г. Л. Пуссепом написано 149 статей по проблемам нейрохирургии.

За 10 лет Л.М. Пуссеп создал оригинальную школу неврологов и нейрохирургов. К нему приезжали учиться и набираться опыта хирурги из многих европейских стран, да и сам он в 1920–1930-е годы посетил многие университеты Европы и США, участвуя в различных международных конгрессах в качестве докладчика: ежегодно он читал лекции и проводил операции в 3–7 европейских странах (Пуссеп в совершенстве владел английским, итальянским и испанским языками).

Не прерывал Людвиг Мартинович и связей с СССР. С присоединением в 1940 г. Эстонии он активно



Л.М. Пуссеп среди членов-учредителей эстонской академии (1938 г.). В Ленинграде с коллегами-нейрохирургами в 1941 г. (А.В. Бондарчук, Л.М. Пуссеп, А.Л. Поленов, И.С. Бабчин)



L.M. Pusep among members-founders of the Estonian Academy (1938). In Leningrad with colleagues-neurosurgeons in 1941 (A.V. Bondarchuk, L.M. Pusep, A.L. Polenov, I.S. Babchin)



Л.М. Пуссеп – доктор honoris causa Вильнюсского университета (1929 г.). Памятник Пуссепу в г. Тарту. Памятная медаль к 100-летию со дня рождения Л.М. Пуссеп  
L.M. Pussep – Doctor honoris causa of the Vilnius University (1929). L.M. Pussep monument in Tartu. Memorial medal for 100th anniversary of L.M. Pussep's birth

включается в реорганизацию Тартуского университета и введение советской системы здравоохранения. В 1941 г. он посетил Ленинград и Ленинградский нейрохирургический институт, встречался с коллегами, отдыхал в Ялте. Кстати, с уверенностью можно предположить, что, если бы Людвиг Мартинович не покинул Советскую Россию, именно он возглавил бы открытый в 1926 г. Ленинградский научно-практический институт хирургической невропатологии (носящий ныне имя А.Л. Поленова), поскольку нейрохирургов, обладавших его опытом и уровнем знаний, в стране не было.

Л. Пуссеп был избран доктором honoris causa 9 университетов Европы, являлся одним из члено-учредителей Эстонской Академии наук, а также членом 32 научных обществ, поддерживая тесную деловую

связь со всеми крупнейшими нейрохирургами мира. Особенно теплые отношения сохранились у Пуссеп с его учителем В. Бехтеревым, а также с И. Павловым, Г. Турнером, А. Поленовым, Н. Бурденко.

Скончался Людвиг Мартинович Пуссеп 19 октября 1942 г., на 67-м году жизни, в Тарту от рака желудка, будучи главным врачом (и генералом) одной из немецких дивизий.

Людвиг Мартинович Пуссеп был одним из основоположников нового раздела хирургии – нейрохирургии – и первым нейрохирургом России (и Эстонии – куда же деться). Объем и вклад его в развитие и становление нейрохирургии и в нашей стране, и в мире огромны и переоценить их невозможно. А для нас Людвиг Мартинович является ярчайшим примером служения профессии.

**Е.Н. Кондаков** (Российский научно-исследовательский нейрохирургический институт им. проф. А.Л. Поленова – филиал ФГБУ «НМИЦ им. В.А. Алмазова» Минздрава России)

**А.Ю. Улитин** (Российский научно-исследовательский нейрохирургический институт им. проф. А.Л. Поленова – филиал ФГБУ «НМИЦ им. В.А. Алмазова» Минздрава России; кафедра нейрохирургии ФГБОУ ВО «Северо-Западный государственный медицинский университет им. И.И. Мечникова» Минздрава России)

**Н.Е. Воинов** (Российский научно-исследовательский нейрохирургический институт им. проф. А.Л. Поленова – филиал ФГБУ «НМИЦ им. В.А. Алмазова» Минздрава России)

**С.Н. Чудиевич** (Российский научно-исследовательский нейрохирургический институт им. проф. А.Л. Поленова – филиал ФГБУ «НМИЦ им. В.А. Алмазова» Минздрава России)

DOI: <https://doi.org/10.63769/1683-3295-2026-28-1-20-32>

# Кровоизлияние в опухоль гипофиза – срочная операция или выжидательная тактика?

Контакты:  
Илья Валерьевич  
Чернов  
[ichernov@nsi.ru](mailto:ichernov@nsi.ru)

М.А. Кутин, Б.А. Кадашев, Л.И. Астафьева, А.Н. Шкарубо, Д.В. Фомичев, О.И. Шарипов,  
И.В. Чернов, С.В. Ураков, И.А. Воронина, Н.К. Серова, О.Ф. Тропинская, Ю.Г. Сиднева,  
Л.В. Шишкина, А.М. Туркин, А.Д. Донской, И.С. Клочкова, П.Л. Калинин

*ФГАУ «Национальный медицинский исследовательский центр нейрохирургии им. акад. Н.Н. Бурденко»  
Минздрава России; Россия, 125047 Москва, ул. 4-я Тверская-Ямская, 16*

**Введение.** Опухоли гипофиза относятся к часто встречающейся патологии в нейроонкологии. Достигая 10 % среди интракраниальных опухолей, длительное время могут не иметь клинических проявлений. В ситуациях, когда питуитарная апоплексия (ПА) оказывается первым проявлением заболевания, выбор оптимальной тактики особенно актуален. Учитывая наличие наблюдений спонтанной резорбции опухоли после ПА, стандартный подход к данной патологии как к исключительной urgentной требует пересмотра.

**Цель исследования** – пересмотреть стратегию лечения пациентов с ПА, определив факторы, способствующие как резорбции опухоли, так и достижению лучшего клинического результата; уточнив показания к операции, создать алгоритм лечения пациента с ПА.

**Материалы и методы.** В работе проанализированы результаты лечения 82 пациентов с ПА. Только 45 пациентов были прооперированы. У 37 пациентов по мере подготовки к операции потребность в ней отпала.

**Результаты.** В результате анализа результатов лечения 82 пациентов с ПА выявлены оптимальные параметры опухоли и ее рентгенологические характеристики, при которых вероятность спонтанной резорбции наивысшая – 89,2 % (33 из 37) случаев. Опыт применения дексаметазона в структуре терапии показал его ключевую роль в достижении оптимального результата. Анализ материала позволил сформулировать критерии, при которых выжидательная тактика при ПА может обеспечить результат, как минимум сопоставимый с хирургическим методом лечения, а в отношении сохранения гипофизарных функций даже превосходящий его.

**Заключение.** В результате проведенного исследования предложен алгоритм лечения пациентов с ПА. Применение предложенного алгоритма позволит в ряде случаев, отказавшись от экстренной операции, получить сопоставимый клинический результат с меньшим риском для пациента.

**Ключевые слова:** аденома гипофиза, кровоизлияние, эндоскопическая трансназальная хирургия

**Для цитирования:** Кутин М.А., Кадашев Б.А., Астафьева Л.И. и др. Кровоизлияние в опухоль гипофиза – срочная операция или выжидательная тактика? Нейрохирургия 2026;28(1):20–32.

DOI: <https://doi.org/10.63769/1683-3295-2026-28-1-20-32>

## Pituitary apoplexy – an urgent operation or a wait-and-see strategy?

M.A. Kutin, B.A. Kadashev, L.I. Astafyeva, A.N. Shkarubo, D.V. Fomichev, O.I. Sharipov, I.V. Chernov, S.V. Urakov, I.A. Voronina, N.K. Serova, O.F. Tropinskaya, Yu.G. Sidneva, L.V. Shishkina, A.M. Turkin, A.D. Donskoy, I.S. Klochkova, P.L. Kalinin

*N.N. Burdenko National Medical Research Center of Neurosurgery, Ministry of Health of Russia; 16 Tverskaya-Yamskaya St., Moscow 125047, Russia*

Contacts: Ilya Valerievich Chernov [ichernov@nsi.ru](mailto:ichernov@nsi.ru)

**Background.** Pituitary tumors are a common pathology in neuro-oncology. They constitute 10 % of all intracranial tumors; and for a long time, they may not have any clinical manifestations. In situations where pituitary apoplexy is the first manifestation of the disease, the choice of optimal tactics is particularly relevant. Considering cases of spontaneous tumor resorption after pituitary apoplexy, the standard approach to this pathology as an exceptional urgent one requires revision.

**Aim.** To review the treatment strategy of patients with pituitary apoplexy, identifying factors contributing to both tumor resorption and achievement of a better clinical result. After specification of the indications for surgery, to create an algorithm for treating patients with pituitary apoplexy.

**Materials and methods.** The paper analyzes the results of treatment of 82 patients with pituitary apoplexy. Only 45 patients were operated on. In 37 patients, the need for surgery ceased during preparation.

**Results.** Analysis of treatment results of 82 patients with pituitary apoplexy identified optimal tumor parameters and radiological characteristics for which the probability of spontaneous resorption is the highest: 89.2 % [33 out of 37] cases. The use of dexamethasone as part of therapy has shown to play a key role in achieving optimal results. The analysis of the data allowed us to formulate criteria for which a wait-and-see tactic in pituitary apoplexy can provide a result comparable to the surgical method of treatment and even surpassing it in terms of preservation of pituitary functions.

**Conclusion.** As a result of the study, an algorithm for treatment of patients with pituitary apoplexy was proposed. The application of the proposed algorithm will allow, in some cases, to forego an emergency surgery and obtain a comparable clinical result with less risk for the patient.

**Keywords:** pituitary adenoma, hemorrhage, endoscopic transnasal surgery

**For citation:** Kutin M.A., Kadashev B.A., Astafyeva L.I. et al. Pituitary apoplexy – an urgent operation or a wait-and-see strategy? *Neyrokhirurgiya = Russian Journal of Neurosurgery* 2026;28(1):20–32.

DOI: <https://doi.org/10.63769/1683-3295-2026-28-1-20-32>

## ВВЕДЕНИЕ

Кровоизлияние в опухоль гипофиза (питуитарная апоплексия – ПА) – весьма актуальная проблема, поскольку потенциально она затрагивает значительное число человек. Распространенность опухолей гипофиза по современным представлениям достигает почти 17 % популяции (от 14 % находок при аутопсиях до 22,5 % при скрининговых рентгенологических исследованиях) [1–7]. В 80 % случаев подобное кровоизлияние становится первым проявлением заболевания, а риск его возникновения для каждого носителя опухоли повышается на 10 % за каждые 2,5–5 лет наблюдения [8–17].

Традиционно ПА рассматривается как показание к urgentной операции [8, 9, 18–20], при этом остаются недооцененными результаты случаев спонтанной резорбции опухоли [21, 22], особенно в отношении возможности сохранения гипофизарных функций [23–27].

**Цель исследования** – пересмотреть стратегию лечения пациентов с ПА, определив факторы, способствующие как резорбции опухоли, так и достижению лучшего клинического результата; уточнив показания к операции, создать алгоритм лечения пациента с ПА.

## МАТЕРИАЛЫ И МЕТОДЫ

Мы представляем результаты собственной серии из 82 наблюдений, состоящих не только из экстренных хирургических вмешательств, но и из случаев, когда удалось обойтись без операции. Для коллектива хирургов, накопивших опыт трансназальных эндоскопических операций по удалению более чем 4000 аденом гипофиза, представленные результаты оказались одновременно неожиданными, с одной стороны, и заслуживающими интереса, с другой [28–31]. Более детально вопросы диагностики, морфологические особенности и анализ литературных данных по ПА

представлены в литературе и в ранее опубликованных нами работах [32–45].

Давность кровоизлияний оказалась от 1 сут и до более года. Пациенты разделены на 2 группы:

- 1) пациенты, подвергшиеся хирургическому лечению ( $n = 45$ );
- 2) пациенты, избежавшие хирургического лечения ( $n = 37$ ).

Случаи острых кровоизлияний, когда пациент был доставлен в ФГАУ «НМИЦ нейрохирургии им. акад. Н.Н. Бурденко» и оперирован по срочным показаниям, оказались единичными: только 10 (22,2 %) из 45 пациентов были госпитализированы и оперированы в течение 1 мес после кровоизлияния.

Группа пациентов, которым не потребовалась операция и которые получали только консервативное лечение, была составлена из тех, кто перенес острое кровоизлияние вне ФГАУ «НМИЦ нейрохирургии им. акад. Н.Н. Бурденко» и не поступил к нам в течение 1-го месяца. Таких пациентов оказалось 31 (83,8 %) из 37. Фактически эта группа сформирована из пациентов, у которых при исходном наличии показаний к операции после проведенного курса терапии отпала необходимость в хирургическом лечении.

В исследуемой группе среди 82 пациентов различий распределения по полу не выявлено (табл. 1). Медиана возраста составила 46,5 года. По размеру опухоли больные разделены согласно принятой в ФГАУ «НМИЦ нейрохирургии им. акад. Н.Н. Бурденко» классификации [46]. В группе неоперированных пациентов преобладали небольшие и средние опухоли, в то время как в «хирургической» группе – большие и гигантские опухоли (рис. 1). Более подробно распределение основных показателей группы при ПА описано в нашей ранее опубликованной работе [42].

В нашей серии наблюдений преобладали гормонально-неактивные опухоли – 85,4 %. Пролактиномы

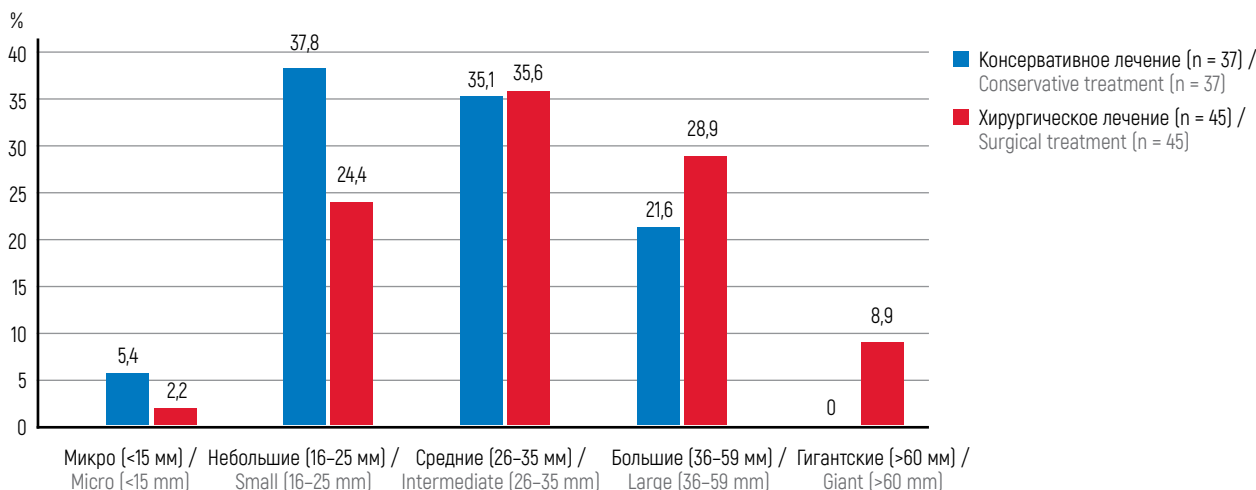


Рис. 1. Распределение опухолей по размеру

Fig. 1. Distribution of the tumors per size

Таблица 1. Острота развития клиники кровоизлияния

Table 1. Acuteness of hemorrhage development

Варианты лечения Type of treatment	Давность кровоизлияния к моменту диагностики, число человек Time since hemorrhage at the time of diagnosis, number of patients		
	менее 1 сут less than 1 day	от 1 сут до 1 мес between 1 day and 1 month	более 1 мес more than 1 month
Консервативное лечение (n = 37) Conservative treatment (n = 37)	4	27	6
Хирургическое лечение (n = 45) Surgical treatment (n = 45)	4	6	35
Всего (N = 82) Total (N = 82)	8	33	41
	9,8 %	40,2 %	50,0 %

встречались в 3 раза реже, а соматотропиномы – почти в 10 раз.

По давности кровоизлияния от момента появления клиники кровоизлияния до момента постановки диагноза и начала лечения мы условно разделили материал следующим образом:

- 1) случаи ранней диагностики – при внезапном возникновении клиники и ухудшении состояния пациента в течение от нескольких часов до одних суток – 8 (9,8 %) пациентов. Из них 4 были прооперированы;
- 2) случаи традиционной по срокам диагностики – от 1 сут до 1 мес – 33 (40,2 %) пациента. Из них только 6 (18,2 %) были оперированы;
- 3) случаи отсроченной диагностики – при невозможности точно определить дату кровоизлияния либо постепенном ухудшении состояния более 1 мес – 41 (50,0 %) пациент. Из них прооперированы 35 (85,4 %).

### КЛИНИЧЕСКАЯ КАРТИНА ПРИ КРОВОИЗЛИЯНИЯХ В АДЕНОМУ ГИПОФИЗА И ЕЕ ДИНАМИКА НА ФОНЕ ЛЕЧЕНИЯ

**Зрительные нарушения** отмечались у 54 (65,9 %) из 82 пациентов. В 15 случаях проводилось только консервативное лечение, в 39 случаях пациенты были прооперированы. Дексаметазон в процессе лечения применялся у 6 пациентов группы избежавших хирургического лечения и только у 1 из прооперированных больных.

Улучшение зрения после операции отмечалось в 35,9 % случаев (14 из 39), и в 61,5 % (24 из 39) не отмечалось динамики. Ухудшение наблюдалось в 1 (2,6 %) из 39 случаев. В группе пациентов, получавших консервативное лечение, улучшение зрительных функций отмечалось в 46,7 % случаев (7 из 15) и оставалось без динамики в 46,7 % (7 из 15). Ухудшение произошло только в 1 (6,7 %) наблюдении. Применение дексаметазона при консервативном лечении

обеспечивало улучшение зрения в 66,7 % случаев (4 из 6 пациентов). Консервативное лечение без применения дексаметазона обеспечивало улучшение только в 33,3 % случаев (3 из 9 пациентов). Данные различия оказались статистически недостоверными. Точный критерий Фишера – 0,3.

**Глазодвигательные нарушения** отмечались в 28 (34,1 %) из 82 наблюдений. В половине случаев они выявлялись при давности кровоизлияния до 1 мес. В 19 (67,9 %) из 28 случаев выявления глазодвигательных нарушений давность кровоизлияния не превышала 3 мес. После 3 мес частота их выявления существенно снижалась.

Операция не проведена у 13 (46,4 %) из 28 пациентов. У 5 (38,5 %) из 13 на фоне применения дексаметазона отмечался полный (у 3) или частичный (у 2) регресс недостаточности нервов. У оставшихся 8 (61,5 %) из 13 пациентов консервативное лечение без применения дексаметазона завершилось регрессом глазодвигательных нарушений в 5 (62,5 %) случаях. В 2 наблюдениях недостаточность не регрессировала, а в 1 случае даже отмечалось нарастание недостаточности. Однако эти различия оказались статистически недостоверными, и можно судить только о тенденции.

## РЕЗУЛЬТАТЫ

Среди 15 (53,6 %) из 28 оперированных пациентов, имевших глазодвигательные нарушения до операции, у 12 (80 %) наступил регресс глазодвигательных нарушений к моменту выписки. Все пациенты оперированы в срок до 1 мес от момента кровоизлияния. В 3 наблюдениях, когда пациенты были оперированы спустя 1 мес после кровоизлияния, глазодвигательные функции не восстановились.

Дексаметазон применялся в лечении только 2 оперированных пациентов, у которых отмечался полный (у 1) и частичный (у 1) регресс нарушений после операции.

**Краниальный болевой синдром** в первые сутки после кровоизлияния в виде интенсивных головных болей отмечался в 81,6 % случаев. Далее они сохранялись у 70 % больных с давностью кровоизлияния до 1 нед. При медленном развитии событий в срок более 1 мес в 80,5 % случаев головных болей не отмечается.

К более редким ситуациям можно отнести развитие выраженного вазоспазма с развитием в 1 случае множественных ишемических очагов в подкорковых узлах, отмечена грубая подкорковая симптоматика в виде тремора, гиперкинеза и грубой дизартрии. В 1 случае отмечалось появление статических и координаторных нарушений. Эмоциональная лабильность и депрессия отмечались в 2 наблюдениях, фиксационная амнезия – в 1 случае, в 5 случаях – снижение уровня бодрствования до оглушения и сомноленции.

**Эндокринологические нарушения.** Питуитарная недостаточность отмечалась в 34 (41,5 %) из 82 наблю-

дений, и частота ее выявления оказалась весьма равномерной в зависимости от давности кровоизлияния. В 19 (55,9 %) из 34 случаев давность кровоизлияния оказалась менее 1 мес и у 15 (44,1 %) из 34 пациентов – более 1 мес.

Необходимо отдельно отметить выявленную нами необратимость питуитарных нарушений при неприменении дексаметазона в остром периоде кровоизлияния. Так, из 25 пациентов, не получавших дексаметазон, пангипопитуитаризм сохранился в катамнезе у 24 (96 %) пациентов. В противоположность им регресс нарушений отмечался у 8 из 9 (88,9 %) получавших дексаметазон с момента постановки диагноза (рис. 2). Данное различие оказалось статистически достоверным – точный критерий Фишера  $p < 0,05$ .

Наша практика показала, что одним из существенных рисков экстренно выполняемой операции является невозможность обнаружить и сохранить остатки аденогипофиза в плотной имбибированной ткани опухоли (рис. 3).

Из 19 пациентов с питуитарной недостаточностью в первый месяц после кровоизлияния 7 были прооперированы, а 12 пациентов избежали операции. Только у 1 из 7 (14,3 %) оперированных отмечалось восстановление гипофизарных функций. В противоположность им у пациентов, получивших только консервативное лечение и непрооперированных в первый месяц после кровоизлияния, восстановление функции аденогипофиза наступило в 50 % случаев (6 из 12 пациентов). Однако это различие оказалось статистически недостоверным.

**МРТ-характеристики кровоизлияния.** В силу того, что рентгенологическая диагностика заболевания

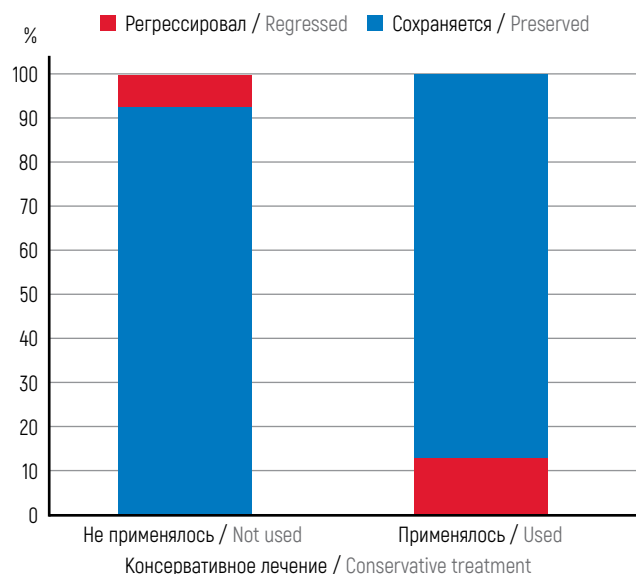


Рис. 2. Динамика питуитарных нарушений в зависимости от применения дексаметазона

Fig. 2. Dynamics of pituitary abnormalities depending on the use of dexamethasone

**Таблица 2.** МР-характеристики очага кровоизлияния в опухоли гипофиза в различные сроки от момента кровоизлияния  
**Table 2.** MR characteristics of hemorrhagic focus in pituitary tumor at different times after hemorrhage

Давность кровоизлияния Time since hemorrhage	Число наблюдений, N Number of observations, N	МР-характеристики, абс. (%) MR characteristics, abs. (%)	
		диффузное пропитывание diffuse infiltration	наличие кист presence of cysts
До 2 дней Up to 2 days	8	8 (100)	0
2–7 дней 2–7 days	18	16 (88,89)	2 (11,11)
7–14 дней 7–14 days	11	8 (72,73)	3 (27,27)
14–30 дней 14–30 days	4	3 (75,00)	1 (25,00)
1–2 мес 1–2 months	8	4 (50,00)	4 (50,00)
2–3 мес 2–3 months	5	3 (60,00)	2 (40,00)
3–4 мес 3–4 months	3	1 (33,33)	2 (66,67)
4–5 мес 4–5 months	5	0	5 (100,00)
5–6 мес 5–6 months	2	0	2 (100,00)
6–12 мес 6–12 months	6	1 (16,67)	5 (83,33)
>12 мес >12 months	12	0	12 (100,00)
<i>Итого</i> <i>Total</i>	82	44 (53,66)	38 (46,34)

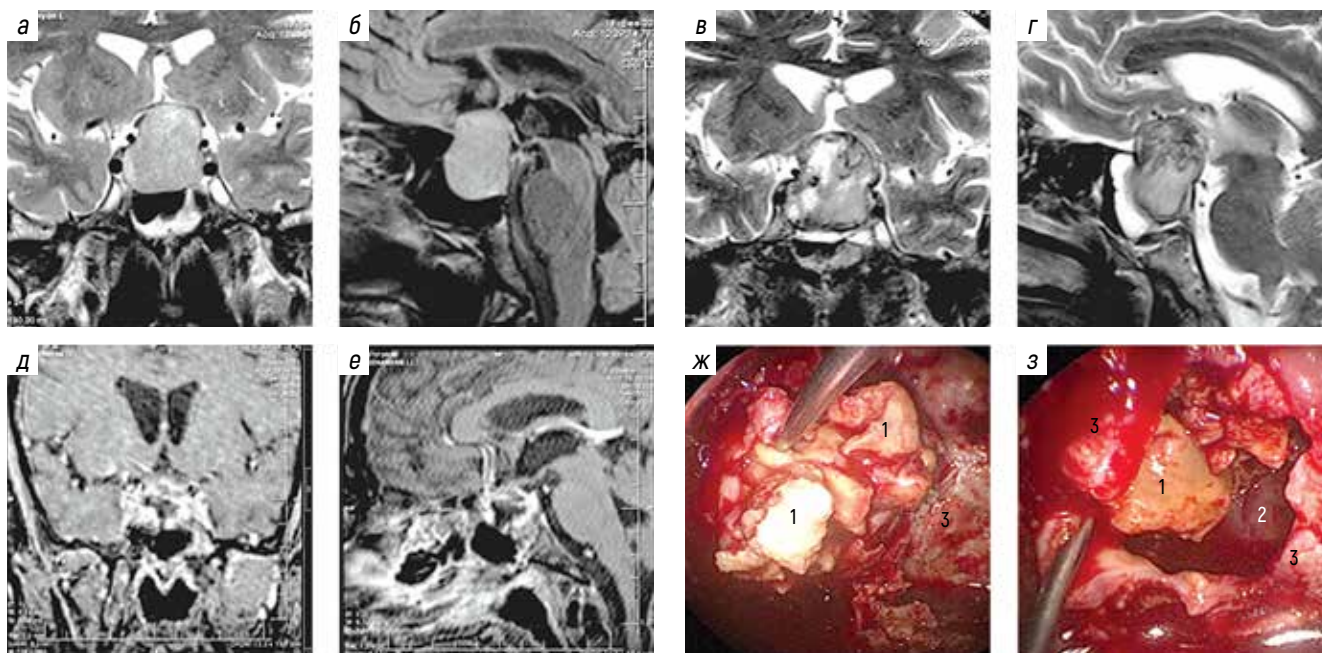
в подавляющем числе наблюдений выполнялась вне нашей клиники, в различных диагностических центрах, для выявления особенностей рентгенологической картины очага кровоизлияния в зависимости от его давности мы использовали данные наиболее традиционно взвешенных изображений магнитно-резонансной томографии – МРТ (МР ВИ) – T1 без контрастного усиления и T2. Остальные данные, безусловно, оценивались и использовались для постановки диагноза. Более подробно данные проведенного нами анализа представлены в ранее опубликованной работе [32].

Изучая данные МРТ, мы оценивали, какую часть объема опухоли составляет зона кровоизлияния и чем представлен очаг кровоизлияния – кистой или диффузным пропитыванием стромы опухоли, а также какие показатели сигнала имеет зона кровоизлияния в стандартных МР-режимах. Кроме того, мы описали изменение этих показателей в зависимости от давности произошедшего кровоизлияния (табл. 2).

В ранние сроки от момента кровоизлияния его очаг представлен имbibированной кровью тканью, из которой потом постепенно формируются кистозные полости. Появление кист отмечается уже через 1 мес после кровоизлияния, а через 3 мес вероятность обнаружить кисту в зоне кровоизлияния достигает 80–100 %.

При морфологическом исследовании удаленной опухоли удается обнаружить различные изменения в ее строении – от очагов некроза и участков формирования соединительной ткани (рубцовой) до участков неизменной («живой») опухоли. Пример – рис. 4. Более детально вопросы морфологических особенностей ПА представлены в ранее опубликованной нами работе [43].

**Краткая характеристика примененных методов лечения.** В хирургическую группу вошли 45 пациентов, оперированных в нашем отделении трансфеноидальным эндоскопическим доступом [19, 28–31, 47]. Эта группа оказалась сопоставимой по основным показателям



**Рис. 3.** Клинический пример типичной питуитарной апоплексии с выполнением операции через 1 мес после кровоизлияния. Пациент 56 лет через несколько месяцев от появления зрительных нарушений выполнил магнитно-резонансную томографию (МРТ), при которой выявлена типичная опухоль гипофиза (а, б). Через 2 мес на фоне физических нагрузок отметил появление типичных клинических проявлений питуитарной апоплексии – острой головной боли, тошноты, рвоты, быстрого снижения зрения. В клинику госпитализирован через 1 мес с момента ухудшения состояния с двусторонним амаврозом. По данным МРТ, размеры опухоли увеличились, ее строма стала гетерогенной, появился отек слизистой оболочки клиновидной пазухи (в, г). Опухоль удалена трансназальным доступом. На операции – опухоль нетипичного для опухоли гипофиза желтого цвета, плотная, с трудом отделялась от твердой мозговой оболочки (ж, з). По данным МРТ, через 2 мес после операции – картина полного удаления опухоли (д, е). В неврологическом статусе после операции отмечено появление светоощущения на правый глаз с сохранением амавроза слева. Проведенный курс электростимуляции зрительных нервов не обеспечил дальнейшей положительной динамики.

**Fig. 3.** Clinical example of typical pituitary apoplexy with surgery performed 1 month after the hemorrhage. Patient, 56 years, underwent magnetic resonance imaging (MRI) several months after developing visual impairment which showed a typical pituitary tumor (a, b). Two months later due to physical exertion noted development of typical clinical manifestations of pituitary apoplexy: acute headache, nausea, vomiting, fast decrease of visual acuity. He was hospitalized 1 month after deterioration with bilateral amaurosis. MRI showed increase in tumor size, its stroma became heterogenous, edema of the sphenoid sinus mucosa developed (b, g). Tumor was resected through transnasal access. During surgery, the tumor was untypical yellow color, dense, hard to separate from dura mater (ж, з). MRI 2 months after surgery showed complete tumor resection (d, e). Neurological status after surgery showed light perception in the right eye with continued amaurosis on the left. A course of electrostimulation of the optic nerves did not lead to further positive dynamics.

с группой из 37 пациентов, которым проведение операции не потребовалось и фактически проведено только консервативное лечение. Напомним, что показаниями к срочной операции для нас служил сам факт кровоизлияния в опухоль, появление неврологического дефицита (хиазмального синдрома, глазодвигательных нарушений, краниального болевого синдрома). Однако не все пациенты в остром состоянии были своевременно госпитализированы к нам. Именно они и составили группу консервативного лечения, и именно у них к моменту госпитализации отпала потребность в операции в силу наступления резорбции опухоли (см. ниже).

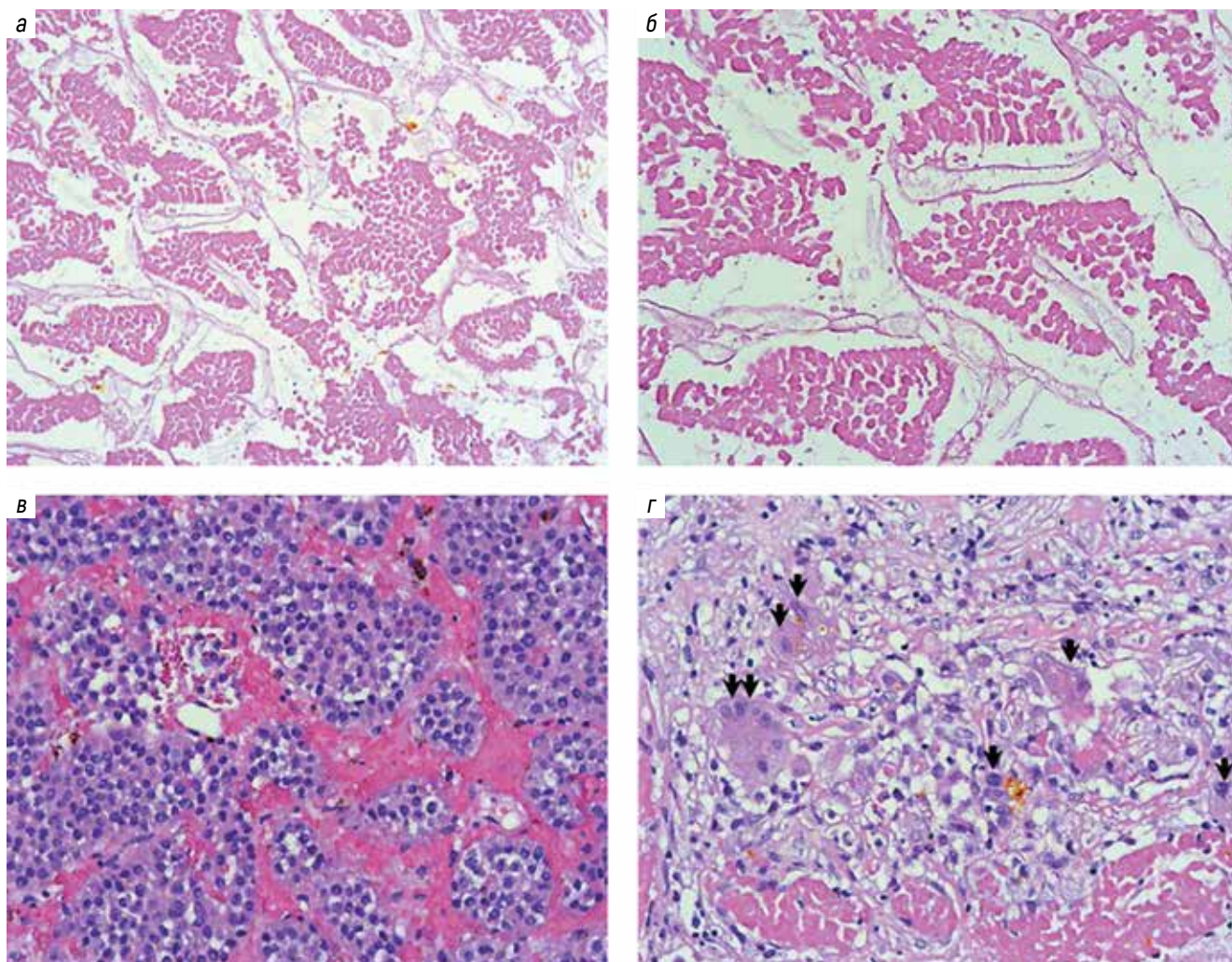
Резорбция опухоли, а вернее, очага геморрагии, – один из наиболее благоприятных вариантов развития событий после кровоизлияния (рис. 5 и 6). Группу неоперированных пациентов в основном составили больные с острым развитием событий с ранней или традиционной по времени диагностикой. Резорбция опухоли выявлена в 89,2 % (33 из 37) случаев. Нами установлено, что вероятность полной резорбции не-

больших опухолей (размером до 25 мм включительно) достигает 60 %, а опухолей средних и больших размеров (26–59 мм) не превышает 40 %. Размеры всех опухолей, подвергшихся резорбции в нашей серии наблюдений, оказались менее 40 мм, это значение мы и принимаем далее как «пороговое» при создании алгоритма выбора варианта лечения (см. заключение). Резорбция опухоли гигантских размеров (более 60 мм) не наблюдалась.

Вероятность резорбции опухоли оказывалась выше, когда очаг кровоизлияния был больше представлен имбибириванной тканью опухоли [отмечено у 63,6 % (28 из 44) пациентов], чем кистой [отмечено у 13,2 % (5 из 38)]. Это различие оказалось статистически достоверным – точный критерий Фишера  $p < 0,05$ ,  $\chi^2 < 0,001$ . Мы не наблюдали резорбции при давности кровоизлияния более 3 мес.

#### ОБСУЖДЕНИЕ

**Репрезентативность выборок.** Традиционно ПА рассматривается как показание к ургентной операции



**Рис. 4.** Морфологические изменения при питуитарной апоплексии: а, б – очаг некроза ткани опухоли. Клеток опухоли не выявляется; в – участок типичной аденомы гипофиза без следов некроза; г – участок организации очага некроза – формирование фиброзных тяжей и наличие гигантских клеток, что соответствует давности кровоизлияния более 2 нед

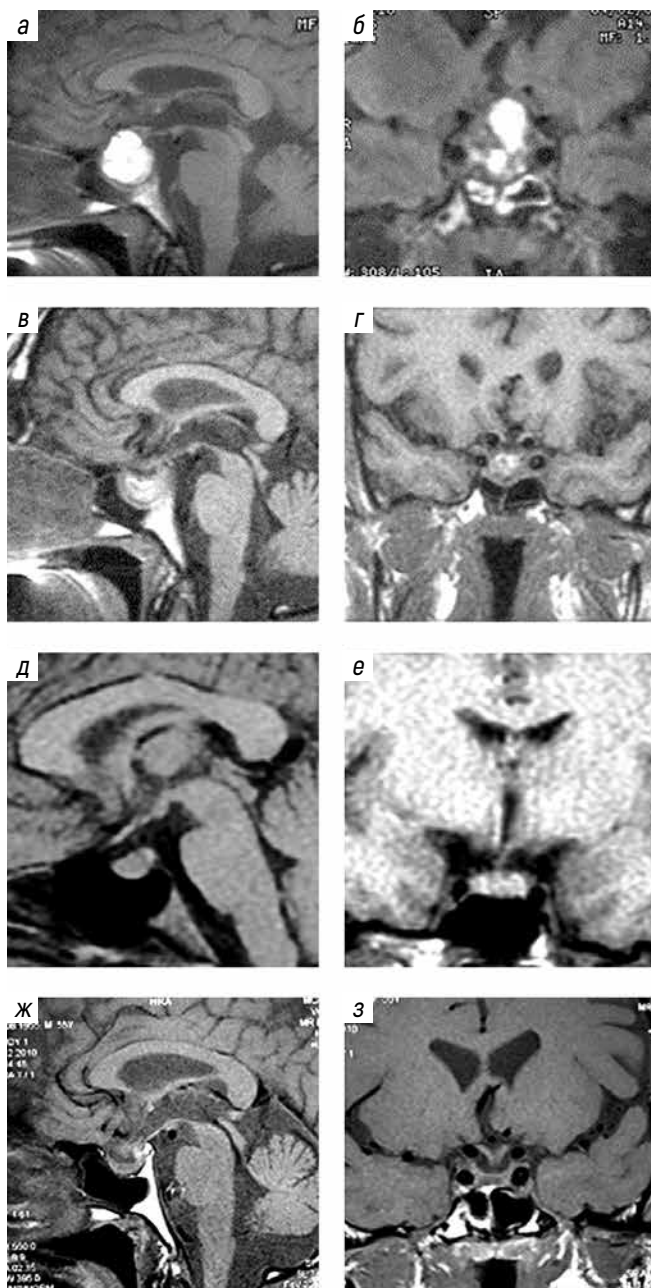
**Fig. 4.** Morphological changes during pituitary apoplexy: а, б - necrotic focus in the tumor tissue. No tumor cells are visible; в - a fragment of typical pituitary adenoma without signs of necrosis; г - area of necrotic focus organization: formation of fibrous bands and presence of giant cells which correspond to time from hemorrhage more than 2 weeks

с целью декомпрессии образований sellarной и околоселлярной областей [8, 9, 18–20, 33]. В большинстве случаев после операции отмечается улучшение зрения и глазодвигательных функций [23, 25, 48–51]. При этом гипофизарные функции не восстанавливаются у большинства (до 80 %) пациентов [23–27].

В литературе описаны случаи спонтанной резорбции опухоли [21, 22] с возможностью сохранения гипофизарных функций [23–27]. Найденные нами результаты консервативного лечения ПА не уступали ургентной хирургии по основным показателям [24, 25, 52], особенно при применении дексаметазона в составе консервативной терапии [53].

Ранее общие принципы диагностики и лечения кровоизлияний в опухоль гипофиза суммированы группой британских исследователей Pituitary Apoplexy

Guidelines Development Group, сформированной в феврале 2009 г. в рамках Британского общества эндокринологов. В мае 2010 г. они сформулировали, а в 2011 г. опубликовали рекомендации по лечению кровоизлияний в опухоль гипофиза – «UK guidelines for the management of pituitary apoplexy» [20]. Предложенный британскими коллегами алгоритм носит исключительно хирургическую направленность, без учета размеров опухолей, рентгенологических характеристик зоны кровоизлияния, гормональной активности опухоли и даже давности кровоизлияния. Определяющими в выборе метода лечения оказались клиническое состояние пациента, выраженность симптомов и их динамика. Описанные в литературе факты спонтанной резорбции опухоли практически не нашли отражения в предложенных рекомендациях. Более подробный

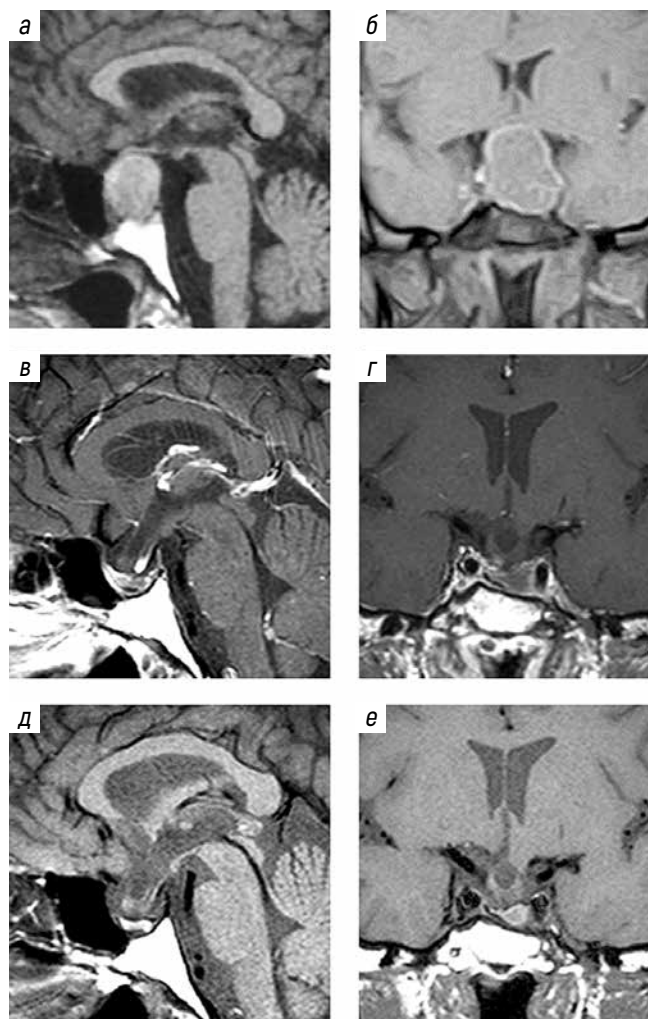


**Рис. 5.** Пример резорбции опухоли после перенесенного кровоизлияния: а, б – МРТ через 7 дней после кровоизлияния; в, г – МРТ через 1 мес от начала консервативного лечения; д, е – МРТ через 4 мес от начала консервативного лечения; ж, з – МРТ через 12 мес от начала консервативного лечения

Fig. 5. Example of tumor resorption after hemorrhage: а, б – MRI 7 days after hemorrhage; в, г – MRI 1 month after the start of conservative treatment; д, е – MRI 4 months after the start of conservative treatment; ж, з – MRI 12 months after the start of conservative treatment

анализ предложенных авторами рекомендаций опубликован нами ранее [41].

В представленном нами исследовании удалось собрать группу наблюдений с классическим «острым» началом заболевания, в которой потребность в операции отпала к моменту госпитализации. Этому способствовал ряд независимых от нас обстоятельств,

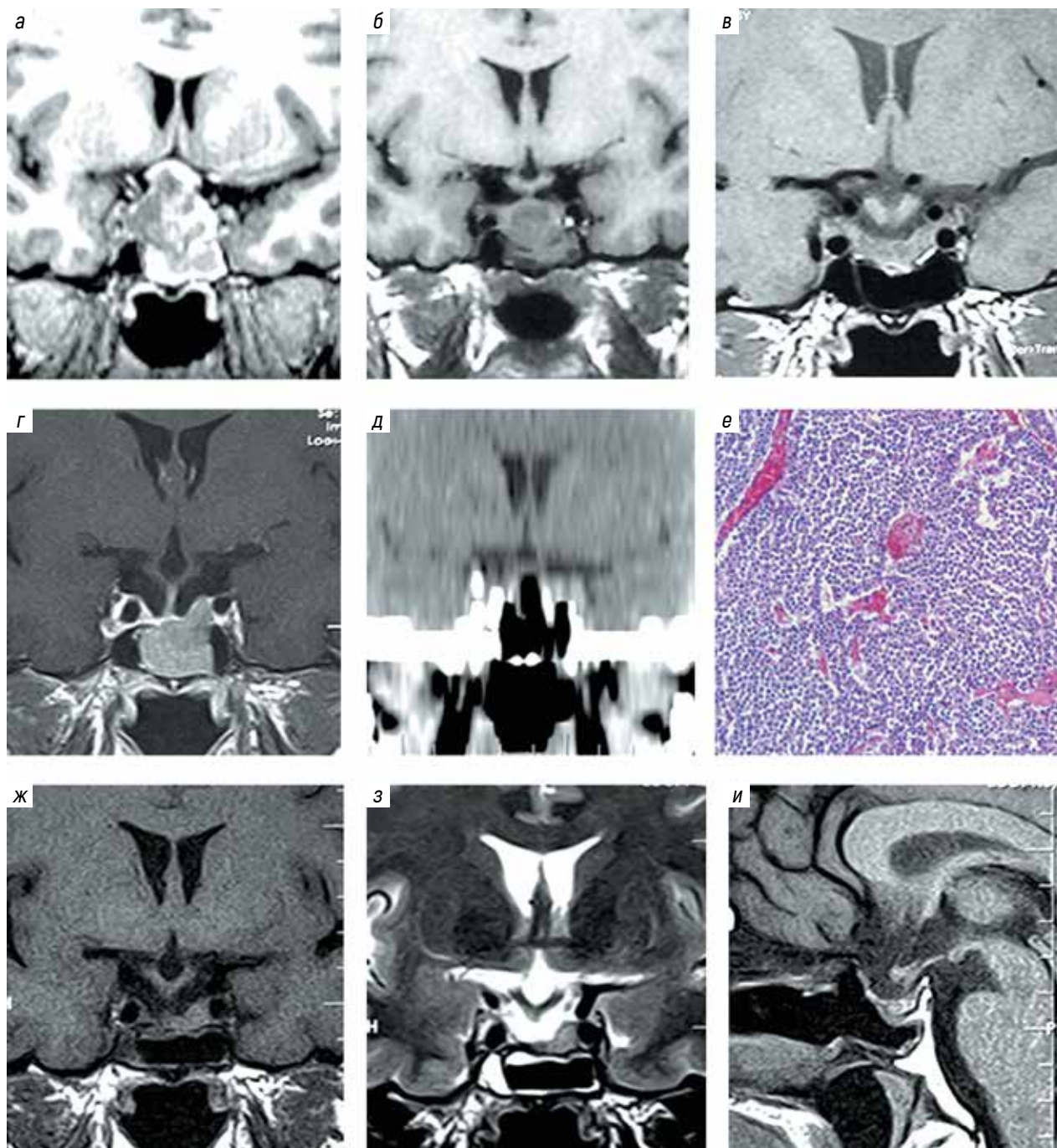


**Рис. 6.** Пример резорбции опухоли после перенесенного кровоизлияния: а, б – МРТ через 10 дней после кровоизлияния в опухоль гипофиза; в, г – МРТ через 2 мес от начала консервативного лечения; д, е – МРТ через 7 мес от начала консервативного лечения

Fig. 6. Example of tumor resorption after hemorrhage: а, б – MRI 10 days after hemorrhage into pituitary tumor; в, г – MRI 2 months after the start of conservative treatment; д, е – MRI 7 months after the start of conservative treatment

отложивших госпитализацию настолько, что пациенты по мере улучшения состояния успевали выполнить повторное МРТ, при котором отмечалась резорбция опухоли. Детальный анализ этой группы пациентов и позволил нам пересмотреть взгляды на проблему ПА и предложить ниже приведенный алгоритм диагностики и лечения подобных пациентов.

Во-первых, очевидна зависимость результатов лечения от остроты развития событий. В группе оперированных пациентов в основном развитие событий носило подострый или постепенный характер и факт состоявшегося кровоизлияния констатировался по данным МРТ и подтверждался операционными данными. Пациенты при этом в анамнезе не отмечали острых эпизодов ухудшения состояния, а у большей части к моменту госпитализации оставались сохранными



**Рис. 7.** Клинический пример рецидива аденомы гипофиза после питуитарной апоплексии. Пациент 26 лет в 2010 г. пережил эпизод появления выраженной головной боли, тошноты и рвоты, ухудшения зрения. Был госпитализирован в неврологическое отделение городского стационара. По данным МРТ, выполненной на 2-е сутки, – картина эндосупраинфраселлярного образования [а]. На фоне инъекций дексаметазона и заместительной терапии. По данным МРТ через 2,5 мес отмечено существенное сокращение опухоли [б]. По данным МРТ через 8 мес после апоплексии картина полной резорбции опухоли [в]. Пациент не выполнял МР-контроли в течение 11 лет. Выполнив контроль в связи с появлением головной боли, он узнал о формировании рецидива опухоли [г]. Опухоль полностью удалена трансназально по данным КТ-контроля сразу после операции [д] и по данным МРТ-контроля через 2 мес после операции [ж-и]. Микроскопически опухоль – типичная аденома гипофиза [е]: весь присланный материал представлен фрагментом опухоли солидного строения, состоящей из монморфных круглых клеток с круглыми ядрами, эозинофильной цитоплазмой, отмечаются единичные периваскулярные структуры

**Fig. 7.** Clinical example of recurrent pituitary adenoma after pituitary apoplexy. Patient, 26 years, in 2010 survived an episode of severe headache, nausea and vomiting, decreased visual acuity. He was hospitalized into a neurological department of a city hospital. MRI performed on day 2 showed endosuprainfrassellar neoplasm [a]. During dexamethasone injections and replacement therapy. MRI 2.5 months later showed significant decrease in tumor size [б]. MRI 8 months after apoplexy showed complete tumor resorption [в]. The patient did not undergo MR controls for 11 years. He performed control due to headache, learned of tumor recurrence [г]. CT control immediately after surgery showed complete resection of the tumor through transnasal access [д]. MRI control 2 months later confirmed complete resection [ж-и]. Microscopic tumor – typical pituitary adenoma [е]: the specimen consists of tumor fragment of solid structure with round cells with round nuclei, eosinophilic cytoplasm, rare perivascular structures

питуитарные функции, несмотря на то что дексаметазон до операции не применялся. В противоположность этому у пациентов с острым развитием событий выраженность клинических проявлений и скорость их развития были таковыми, что момент начала заболевания практически всегда запоминался ими, тяжесть состояния требовала обращения в медучреждения и проведения лечения, а к моменту обращения в наш центр отмечались одновременно резорбция опухоли и сохранение гипофизарной недостаточности при отсутствии применения дексаметазона в ранние сроки от кровоизлияния.

Безусловным аргументом в пользу операции следует считать возможность быстрой и эффективной декомпрессии зрительных и глазодвигательных нервов. При этом вероятность улучшения уменьшается по мере увеличения срока ожидания операции от момента кровоизлияния. Оптимально проведение операции не позднее месяца от момента кровоизлияния.

К сожалению, при выполнении подобных операций в столь ранние сроки весьма сложно бывает обнаружить и сохранить остатки аденогипофиза в плотной имбибированной ткани опухоли. Практически ни у одного экстренно оперированного пациента не отмечалось восстановления гипофизарных функций. В катмнезе регресс питуитарных нарушений отмечен у них только у 27,3 % оперированных в первую неделю после кровоизлияния, в отличие от группы непрооперированных пациентов, у которых восстановление функции аденогипофиза наступило в 87,5 % случаев. Полученный результат может считаться контраргументом против срочного хирургического лечения, особенно при отсутствии зрительных и/или глазодвигательных нарушений.

Анализ результатов лечения неоперированных по различным причинам пациентов показал возможность восстановления на фоне консервативной терапии зрительных, глазодвигательных и гормональных нарушений, а также возможность полной резорбции опухоли. То есть выжидательная тактика и консервативная терапия в ряде случаев обеспечивают результат лечения, сопоставимый с хирургическим. Применение дексаметазона значительно улучшает результаты как хирургического, так консервативного лечения в остром периоде.

Таким образом, помимо общепринятой стратегии максимально быстрого выполнения операции с момента появления клиники для пациентов с давностью кровоизлияния менее 3 мес, максимальным размером опухоли 40 мм, очаг кровоизлияния в которой представлен имбибированной тканью, а не кистой и минимальными зрительными и глазодвигательными нарушениями, может быть рекомендована выжидательная тактика, способная обеспечить результат, сопоставимый с хирургическим лечением и даже пре-

восходящий его в отношении сохранения гипофизарных функций.

В случаях отсутствия положительной динамики на фоне консервативного лечения необходимо уточнение характера заболевания. Дифференциальный диагноз необходимо проводить между краниофарингиомами, дермоидными кистам, аневризмами и другой патологией.

Действительно, мы только предполагаем, что выявленное по МРТ в момент ухудшения состояния образование в полости турецкого седла является опухолью гипофиза с произошедшим в ее строму кровоизлиянием. В подавляющем большинстве случаев подобные пациенты ранее не выполняли МРТ и о наличии патологии не знали. Только пациенты с пролактиномами имели исходную МРТ, и наличие опухоли у них не вызывало сомнения (см. рис. 6). Результаты морфологического исследования содержимого седла в оперированной группе подтверждало наши предположения, и это, в свою очередь, позволяло нам аналогично расценивать клинические данные у неоперированных пациентов. Выявление картины пустого турецкого седла у них с сохраненным аденогипофизом при МРТ в динамике позволяло нам констатировать резорбцию опухоли, а точнее очага кровоизлияния.

Случай рецидива опухоли гипофиза у пациента с «классическим» сценарием ПА только подтверждает высказанные выше предположения, а также сам факт того, что исходно имелась аденома гипофиза, а не иное образование (рис. 7).

Необходимо также принимать во внимание допущение, что нам удалось наблюдать «полный» спектр «острых» ситуаций и что число случаев, когда пациенты не переживают кровоизлияние без оказания помощи и, соответственно, не попадают в наше поле зрения, незначительно. То есть «истинная» ситуация статистически не отличается от полученных нами результатов.

## ЗАКЛЮЧЕНИЕ

Проведенное нами исследование результатов лечения как оперированных пациентов, так и пациентов, избежавших операции, показывает, что ПА является грозным осложнением доброкачественного заболевания. Острота развития событий, быстрое ухудшения состояния пациента, появление неврологической симптоматики и эндокринной недостаточности определяют показания к проведению срочной нейрохирургической операции. Тем не менее в случаях, когда по ряду причин пациент не был прооперирован в первые 10–14 сут от момента появления первых симптомов ухудшения состояния, имеет смысл уточнить показания к операции в силу того, что имеется вероятность самостоятельной резорбции опухоли, подтверждаемая приведенными в статье результатами.

## Литература | References

1. Ezzat S., Asa S.L., Couldwell W.T. et al. The prevalence of pituitary adenomas: a systematic review. *Cancer* 2004;101(3):613–9. DOI: 10.1002/cncr.20412
2. Fernandez A., Karavitaki N., Wass J.A. Prevalence of pituitary adenomas: a community-based, cross-sectional study in Banbury (Oxfordshire, UK). *Clin Endocrinol* 2010;72(3):377–82. DOI: 10.1111/j.1365-2265.2009.03667.x
3. Ito Y., Takano S., Muroi A., Matsumura A. Massive subarachnoid hemorrhage and intraventricular hemorrhage after transsphenoidal surgery of pituitary adenoma: a case report. *No shinkei geka* 2009;37(9):887–92. (In Japanese).
4. Serhal D., Weil R.J., Hamrahian A.H. Evaluation and management of pituitary incidentalomas. *Cleveland Clin J Med* 2008;75(11):793–801.
5. Salehi F., Kovacs K., Cusimano M.D. et al. Immunohistochemical expression of nestin in adenohypophysial vessels during development of pituitary infarction. *J Neurosurg* 2008;108(1):118–23. DOI: 10.3171/jns.2008.108.01.0118
6. Kim S.H., Lee K.C. Cranial nerve palsies accompanying pituitary tumour. *J Clin Neurosci* 2007;14(12):1158–62. DOI: 10.1016/j.jocn.2006.07.016
7. Huang D.Q., Li W.R., Ou X.Y. Transsphenoidal endoscopic management of pituitary apoplexy sphenoid mucocele. *Zhonghua er bi yan hou tou jing wai ke za zhi = Chinese Journal of Otorhinolaryngology Head and Neck Surgery* 2006;41(4):306–7.
8. Sibal L., Ball S.G., Connolly V. et al. Pituitary apoplexy: a review of clinical presentation, management and outcome in 45 cases. *Pituitary* 2004;7(3):157–63. DOI: 10.1007/s11102-005-1050-3
9. Semple P.L., Jane J.A. Jr., Laws E.R. Jr. Clinical relevance of precipitating factors in pituitary apoplexy. *Neurosurgery* 2007;61(5):956–61; discussion 961–952. DOI: 10.1227/01.neu.0000303191.57178.2a
10. Carsote M., Chirita C., Dumitrascu A. et al. Pituitary incidentalomas – how often is too often? *J Med Life* 2009;2(1):92–7.
11. Xing B., Deng K., Ren Z.Y. et al. Magnetic resonance imaging characteristics and surgical results of adrenocorticotropin-secreting pituitary adenomas. *Chinese Medical Sciences journal = Chung-kuo i hsueh k'o hsueh tsa chih / Chinese Academy of Medical Sciences* 2008;23(1):44–8.
12. Hiroi N., Ichijo T., Shimojo M. et al. Pituitary apoplexy caused by luteinizing hormone-releasing hormone in prolactin-producing adenoma. *Int Med (Tokyo, Japan)* 2001;40(8):747–50.
13. Haboubi H., Azam I., Edavalath M. et al. Apoplexy in a corticotrophin-secreting pituitary macroadenoma: a case report and review of the literature. *QJM: Monthly Journal of the Association of Physicians* 2010;103(8):607–9. DOI: 10.1093/qjmed/hcp197
14. Matti A.I., Rudkin A.K., Lee A.W., Chen C.S. Isolated unilateral abducens cranial nerve palsy: a rare presentation of pituitary apoplexy. *Eur J Ophthalmol* 2010;20(1):234–6.
15. Shou X.F., Wang Y.F., Li S.Q. et al. Microsurgical treatment for typical pituitary apoplexy with 44 patients, according to two pathological stages. *Minimally Invasive Neurosurgery: MIn* 2009;52(5–6):207–11. DOI: 10.1055/s-0029-1241848
16. Baglin G., Betermiez P., Bertout A. et al. [Pituitary apoplexy and severe bilateral visual loss: a case report]. *Journal francais d'ophtalmologie* 2009;32(8):572–6. (In French). DOI: 10.1016/j.jfo.2009.04.019
17. Eaton H.J., Phillips P.J., Hanieh A. et al. Rapid onset of pituitary apoplexy after goserelin implant for prostate cancer: need for heightened awareness. *Int Med J* 2001;31(5):313–4.
18. De Heide L.J., van Tol K.M., Doorenbos B. Pituitary apoplexy presenting during pregnancy. *Net J Med* 2004;62(10):393–6.
19. Калинин П.Л., Фомичев Д.В., Кутин М.А. Наш опыт освоения современной эндоскопической трансназальной хирургии патологии хиазмально-селлярной области. *Вестник неврологии, психиатрии и нейрохирургии* 2017;(12):22–4
20. Калинин П.Л., Фомичев Д.В., Кутин М.А. Our experience in the development of modern endoscopic transnasal surgery of the pathology of the chiasmatic-sellar region. *Vestnik neurologii, psikiatrii i neirokhirurgii = Bulletin of Neurology, Psychiatry and Neurosurgery* 2017;(12):22–4. (In Russ.).
21. Vanderpump M., Higgins C., Wass J.A. UK guidelines for the management of pituitary apoplexy a rare but potentially fatal medical emergency. *Emergency Medicine Journal: EMJ* 2011;28(7):550–1. DOI: 10.1136/emj.2010.106898
22. Kasai K., Suzuki H., Nakamura T. et al. A case of pituitary apoplexy with spontaneous recovery. *Endocrinologia Japonica* 1978;25(3):209–16.
23. Zielinski G., Witek P., Koziarski A., Podgorski J. Spontaneous regression of non-functioning pituitary adenoma due to pituitary apoplexy following anticoagulation treatment – a case report and review of the literature. *Endokrynol Pol* 2013;64(1):54–8.
24. Randeve H.S., Schoebel J., Byrne J. et al. Classical pituitary apoplexy: clinical features, management and outcome. *Clin Endocrinol* 1999;51(2):181–8.
25. Ayuk J., McGregor E.J., Mitchell R.D., Gittoes N.J. Acute management of pituitary apoplexy – surgery or conservative management? *Clin Endocrinol* 2004;61(6):747–52. DOI: 10.1111/j.1365-2265.2004.02162.x
26. Gruber A., Clayton J., Kumar S. et al. Pituitary apoplexy: retrospective review of 30 patients – is surgical intervention always necessary? *Br J Neurosurg* 2006;20(6):379–85.
27. Zayour D.H., Selman W.R., Arafah B.M. Extreme elevation of intrasellar pressure in patients with pituitary tumor apoplexy: relation to pituitary function. *J Clin Endocrinol Metabol* 2004;89(11):5649–54. DOI: 10.1210/jc.2004-0884
28. Arafah B.M., Harrington J.F., Madhoun Z.T., Selman W.R. Improvement of pituitary function after surgical decompression for pituitary tumor apoplexy. *J Clin Endocrinol Metabol* 1990;71(2):323–8.
29. Кадашев Б.А., Кутин М.А., Калинин П.Л. и др. Сравнительная оценка результатов хирургического лечения пациентов с аденомами гипофиза, инфильтрирующими кавернозный синус, с применением различных хирургических методик. *Вопросы нейрохирургии им. Н.Н. Бурденко* 2004(3):14. (In Russ.). Kadashev B.A., Kutin M.A., Kalinin P.L. et al. Comparative evaluation of the results of surgical treatment of patients with cavernous sinus-infiltrating pituitary adenomas using various surgical techniques. *Voprosy neirokhirurgii imeni N.N. Burdenko = Burdenko's Journal of Neurosurgery* 2004(3):14. (In Russ.).
30. Кутин М.А., Кадашев Б.А. Аденомы гипофиза, врастающие в кавернозный синус: диагностика и варианты лечения. *Вопросы нейрохирургии им. Н.Н. Бурденко* 2003;2:27–30. Kutin M.A., Kadashev B.A. Pituitary adenomas growing into the cavernous sinus: diagnosis and treatment methods. *Voprosy neirokhirurgii imeni N.N. Burdenko = Burdenko's Journal of Neurosurgery* 2003;2:27–30. (In Russ.).
31. Калинин П.Л., Фомичев Д.В., Кутин М.А. и др. Эндоскопическая эндоназальная хирургия аденом гипофиза (опыт 1700 операций). *Вопросы нейрохирургии им. Н.Н. Бурденко* 2012;76(3):26–33. Kalinin P.L., Fomichev D.V., Kutin M.A. Endoscopic endonasal surgery of pituitary adenomas (experience of 1700 operations). *Burdenko's Journal of Neurosurgery* 2012;76(3):26–33. (In Russ.).
32. Астафьева Л.И., Калинин П.Л., Фомичев Д.В. и др. Эндоскопическое эндоназальное трансфеноидальное удаление аденом гипофиза. Опыт 4000 операций. *Достижения персонализированной медицины сегодня – результат практического здравоохранения завтра. Сборник тезисов VII Всероссийского конгресса эндокринологов* 2016:411. Astafieva L.I., Kalinin P.L., Fomichev D.V. et al. Endoscopic transnasal resection of pituitary adenomas. Experience of 4000 surgeries. *Successes of personalized medicine today – result*

- of practical healthcare tomorrow. Proceedings of the VII All-Russia Congress of Endocrinologists 2016:411. (In Russ.).
32. Кутин М.А., Кадашев Б.А. и др. Рентгенологические аспекты кровоизлияний в аденомы гипофиза. Вестник рентгенологии и радиологии 2017;98(3):123–9.  
DOI: 10.20862/0042-4676-2017-98-3-123-129  
Kutin M.A., Kadashev B.A., Kalinin P.L. et al. Radiological aspects of hemorrhage into pituitary adenomas. Journal of Radiology and Nuclear Medicine 2017;98(3):123–9. (In Russ.).  
DOI: 10.20862/0042-4676-2017-98-3-123-129
  33. Chang C.V., Felicio A.C., Toscanini A.C. et al. Pituitary tumor apoplexy. Arquivos de neuro-psiquiatria 2009;67(2A):328–33.
  34. Semple P.L., de Villiers J.C., Bowen R.M. et al. Pituitary apoplexy: do histological features influence the clinical presentation and outcome? J Neurosurg 2006;104(6):931–7.  
DOI: 10.3171/jns.2006.104.6.931
  35. McFadzean R.M., Doyle D., Rampling R. et al. Pituitary apoplexy and its effect on vision. Neurosurgery 1991;29(5):669–75.
  36. Fraioli B., Esposito V., Palma L., Cantore G. Hemorrhagic pituitary adenomas: clinicopathological features and surgical treatment. Neurosurgery 1990;27(5):741–7; discussion 747–8.
  37. Cardoso E.R., Peterson E.W. Pituitary apoplexy: a review. Neurosurgery 1984;14(3):363–73.
  38. Muller W.P.H. Zur Klinik, und Autologie der Massenblutungen in Hypophysenadenome. Dtsch A Nervenkl. 1953;170:326–36.
  39. Grant F.C. The surgical treatment of pituitary adenomas. JAMA 1939;113:1279–82.
  40. Poussant T.Y., Barnes P.D., Anthony D.C. et al. Hemorrhagic pituitary adenomas of adolescence. Am J Neuroradiol 1996;17:1907–12.
  41. Кутин М.А., Астафьева Л.И., Кадашев Б.А. и др. Кровоизлияние в аденомы гипофиза (питуитарная апоплексия). Основные представления о причинах развития и выборе методов лечения. Обзор литературы. Вестник неврологии, психиатрии и нейрохирургии 2016;(3):50–62.  
Kutin M.A., Astafieva L.I., Kadashev B.A. et al. Haemorrhages within pituitary adenomas (pituitary apoplexy). Main conceptions about the causes of development and selection of treatment methods: literature review. Vestnik neurologii, psikiatrii i neurokhirurgii = Bulletin of Neurology, Psychiatry and Neurosurgery 2016;(3):50–62. (In Russ.).
  42. Кутин М.А., Астафьева Л.И., Кадашев Б.А. и др. Эпидемиология и клинические проявления кровоизлияний в аденомы гипофиза. Вестник неврологии, психиатрии и нейрохирургии 2016;(8):62–9.  
Kutin M.A., Astafieva L.I., Kadashev B.A. et al. Epidemiology and clinical symptoms of pituitary apoplexy. Vestnik neurologii, psikiatrii i neurokhirurgii = Bulletin of Neurology, Psychiatry and Neurosurgery 2016;(8):62–9. (In Russ.).
  43. Кутин М.А., Ротин Д.Л., Шишкина Л.В. и др. Морфологические аспекты кровоизлияний в опухоли гипофиза. Злокачественные опухоли 2016;3(19):11–6.  
DOI: 10.18027/2224-5057-2016-3-11-16  
Kutin M.A., Rotin D.L., Shishkina L.V. et al. Morphological feature of haemorrhages into pituitary adenomas. Malignant Tumours 2016;(3):11–6. (In Russ.).  
DOI: 10.18027/2224-5057-2016-3-11-16
  44. Jefferson G. Extrasellar extensions of pituitary adenomas. Proc R Soc Med 1940;33:433–58.
  45. Bi W.L., Dunn I.F., Laws E.R. Jr. Pituitary apoplexy. Endocrine 2015;48(1):69–75. DOI: 10.1007/s12020-014-0359-y
  46. Кадашев Б.А. Аденомы гипофиза. Клиника, диагностика, лечение. М.: Триада, 2007. 367 с.  
Kadashev B.A. Pituitary adenomas. Clinical manifestations, diagnosis, treatment. Moscow: Triada, 2007. 367 p. (In Russ.).
  47. Калинин П.Л., Фомичев Д.В., Кутин М.А. Эндоскопическая трансфеноидальная хирургия. М.: Шико, 2017.  
Kalinin P.L., Fomichev D.V., Kutin M.A. Endoscopic trans-sphenoid surgery. Moscow: Shiko, 2017. (In Russ.).
  48. Dubuisson A.S.B., Stevenaert A. Classical pituitary tumour apoplexy: clinical features, management and outcomes in a series of 24 patients. Clin Neurol Neurosurg 2007;63–70.
  49. Bills D.C., Meyer F.B., Laws E.R. Jr. A retrospective analysis of pituitary apoplexy. Neurosurgery 1993;33(4):602–8; discussion 608–9.
  50. Onesti S.T., Wisniewski T., Post K.D. Clinical versus subclinical pituitary apoplexy: presentation, surgical management, and outcome in 21 patients. Neurosurgery 1990;26(6):980–6.
  51. Asaithambi G. Carotid artery compression from pituitary apoplexy. QJM: Monthly Journal of the Association of Physicians 2015;108(2):159. DOI: 10.1093/qjmed/hcu153
  52. Bujawansa S., Thondam S.K., Steele C. et al. Presentation, management and outcomes in acute pituitary apoplexy: a large single-centre experience from the United Kingdom. Clin Endocrinol 2014;80(3):419–24.  
DOI: 10.1111/cen.12307
  53. Maccagnan P., Macedo C.L., Kayath M.J. et al. Conservative management of pituitary apoplexy: a prospective study. J Clin Endocrinol Metabol 1995;80(7):2190–7.

**Вклад авторов**

М.А. Кутин, П.Л. Калинин: концепция и дизайн исследования, написание статьи, одобрение финальной версии рукописи, согласие нести ответственность за все аспекты работы, подразумевающую надлежащее изучение и решение вопросов, связанных с точностью или добросовестностью любой части работы; Б.А. Кадашев: дизайн исследования, внесение в рукопись существенной (важной) правки с целью повышения научной ценности статьи; одобрение финальной версии рукописи, согласие нести ответственность за все аспекты работы, подразумевающую надлежащее изучение и решение вопросов, связанных с точностью или добросовестностью любой части работы; Л.И. Астафьева, А.Н. Шкарубо, Д.В. Фомичев, О.И. Шарипов, С.В. Ураков, И.А. Воронина, Н.К. Серова, О.Ф. Тропинская, Ю.Г. Сиднева, Л.В. Шишкина, А.М. Туркин, А.Д. Донской, И.С. Ключкова, И.В. Чернов: дизайн исследования, получение, анализ данных, внесение в рукопись существенной (важной) правки с целью повышения научной ценности статьи; одобрение финальной версии рукописи, согласие нести ответственность за все аспекты работы, подразумевающую надлежащее изучение и решение вопросов, связанных с точностью или добросовестностью любой части работы;

**Authors' contributions**

M.A. Kutin, P.L. Kalinin: study concept and design, manuscript writing, approval of the official manuscript version, consent to be accountable for all aspects of the work by ensuring that questions related to the accuracy or integrity of any part of the work would be appropriately investigated and resolved; B.A. Kadashev: study design, introduction of significant (important) revisions to increase scientific value of the article, approval of the official manuscript version, consent to be accountable for all aspects of the work by ensuring that questions related to the accuracy or integrity of any part of the work would be appropriately investigated and resolved;

L.I. Astafieva, A.N. Shkarubo, D.V. Fomichev, O.I. Sharipov, S.V. Urakov, I.A. Voronina, N.K. Serova, O.F. Tropinskaya, Yu.G. Sidneva, L.V. Shishkina, A.M. Turkin, A.D. Donskoy, I.S. Klochkova, I.V. Chernov: study design, data collection and analysis, introduction of significant (important) revisions to increase scientific value of the article, approval of the official manuscript version, consent to be accountable for all aspects of the work by ensuring that questions related to the accuracy or integrity of any part of the work would be appropriately investigated and resolved.

**ORCID авторов / ORCID of authors**

М.А. Кутин / M.A. Kutin: <https://orcid.org/0000-0002-6520-4296>  
Б.А. Кадашев / B.A. Kadashev: <https://orcid.org/0000-0001-8344-3381>  
Л.И. Астафьева / L.I. Astafyeva: <https://orcid.org/0000-0003-4480-1902>  
А.Н. Шкарубо / A.N. Shkarubo: <https://orcid.org/0000-0003-3445-3115>  
Д.В. Фомичев / D.V. Fomichev: <https://orcid.org/0000-0002-5323-1000>  
О.И. Шарипов / O.I. Sharipov: <https://orcid.org/0000-0003-3777-5662>  
И.В. Чернов / I.V. Chernov: <https://orcid.org/0000-0002-9789-3452>  
С.В. Ураков / S.V. Urakov: <https://orcid.org/0000-0002-5619-0152>  
И.А. Воронина / I.A. Voronina: <https://orcid.org/0000-0003-2317-8410>  
Н.К. Серова / N.K. Serova: <https://orcid.org/0000-0003-0148-7298>  
О.Ф. Тропинская / O.F. Tropinskaya: <https://orcid.org/0000-0003-3199-1452>  
Ю. Г. Сиднева / Ju.G. Sidneva: <https://orcid.org/0000-0003-2733-5874>  
Л.В. Шишкина / L.V. Shishkina: <https://orcid.org/0000-0001-7045-7223>  
А.М. Туркин / A.M. Turkin: <https://orcid.org/0000-0002-9010-3059>  
А.Д. Донской / A.D. Donskoy: <https://orcid.org/0000-0002-0719-5168>  
И.С. Клочкова / I.S. Klochkova: <https://orcid.org/0000-0002-7440-4687>  
П.Л. Калинин / P.L. Kalinin: <https://orcid.org/0000-0001-9333-9473>

**Конфликт интересов.** Авторы заявляют об отсутствии конфликта интересов.  
**Conflict of interest.** The authors declare no conflict of interest.

**Финансирование.** Исследование проведено без спонсорской поддержки.  
**Funding.** The study was performed without external funding.

DOI: <https://doi.org/10.63769/1683-3295-2026-28-1-33-42>

# Применение методик кортикальной и субкортикальной стимуляции у пациентов с глиальными опухолями различной степени злокачественности доминантного по речи полушария головного мозга в условиях хирургии с пробуждением

## Контакты:

Олег Михайлович  
Андрюшкевич  
[andrushkevich\\_oleg@mail.ru](mailto:andrushkevich_oleg@mail.ru)

О.М. Андрюшкевич<sup>1,2</sup>, А.В. Калиновский<sup>1,2</sup>, А.В. Гаврюшин<sup>3</sup>, А.Ш. Миннигулова<sup>4</sup>, Д.А. Рзаев<sup>1,2</sup>

<sup>1</sup>ФГБУ «Федеральный центр нейрохирургии» Минздрава России; Россия, 630087 Новосибирск, ул. Немiroвича-Данченко, 132/1;

<sup>2</sup>ФГБУ ВО «Новосибирский национальный исследовательский государственный университет»; Россия, 630090 Новосибирск, ул. Пирогова, 1;

<sup>3</sup>ФГАУ «Национальный медицинский исследовательский центр им. акад. Н.Н. Бурденко» Минздрава России; Россия, 125047 Москва, ул. 4-я Тверская-Ямская, 16;

<sup>4</sup>Центр языка и мозга ФГАОУ ВО «Национальный исследовательский университет Высшая школа экономики»; Россия, 101000 Москва, Кривоколенный пер., 3

**Введение.** Применение кортикальной и субкортикальной стимуляции в процессе операции с пробуждением снижает риск появления стойкого дефицита речи после операции. Однако функция отдельных проводящих путей белого вещества до сих пор недостаточно изучена, особенно в отношении значимости лобного косо́го пучка (FAT) доминантного полушария.

**Цель исследования** – анализ опыта применения методов кортикальной и субкортикальной стимуляции при локализации глиальных опухолей вблизи речевых центров и трактов (SLF/AF, FAT) в условиях хирургии с пробуждением.

**Материалы и методы.** 17 пациентов (6 мужчин, 11 женщин) прооперированы с использованием методики интраоперационного пробуждения в ФГБУ «Федеральный центр нейрохирургии» Минздрава России г. Новосибирска в период с 2020 по 2023 г. У всех пациентов до, после операции и в катамнезе осуществлена оценка неврологического, нейролингвистического статусов, а также выполнена МР-трактография. Построение трактов и волюметрия опухолей осуществлены с использованием полуавтоматических методов сегментации на рабочей станции "BrainLab".

**Результаты.** При использовании субкортикальной биполярной стимуляции и постоянной монополярной стимуляции средняя степень резекции (EOR) составила 89 % (межквартильный размах IQR = 26, Q<sub>1</sub> = 74, Q<sub>3</sub> = 100). Временный речевой дефицит развился у 10 из 17 (59 %) пациентов. У них всех тракты (SLF/AF, FAT, IFOF) либо примыкали к опухоли, либо находились в пределах 4 мм от ее края. Развившиеся речевые нарушения регрессировали в течение первых 3 мес после операции, и только в одном наблюдении сформировался стойкий неврологический дефицит.

**Заключение.** Применение кортикальной и субкортикальной стимуляции (монополярная, биполярная стимуляция) в хирургии глиальных опухолей доминантного полушария головного мозга позволяет добиться высокой радикальности удаления опухоли с минимальным риском развития после операции постоянного дефицита речи. Транзиторные нарушения речи после операции наблюдались у всех пациентов, у которых по данным предоперационной трактографии ассоциативные тракты (SLF/AF, FAT, IFOF) располагались не далее 4 мм от края опухоли.

**Ключевые слова:** субкортикальная стимуляция, хирургия в сознании, лобный косо́й пучок

**Для цитирования:** Андрюшкевич О.М., Калиновский А.В., Гаврюшин А.В. и др. Применение методик кортикальной и субкортикальной стимуляции у пациентов с глиальными опухолями различной степени злокачественности доминантного по речи полушария головного мозга в условиях хирургии с пробуждением. Нейрохирургия 2026;28(1):33–42.

DOI: <https://doi.org/10.63769/1683-3295-2026-28-1-33-42>

## Implementation of cortical and subcortical stimulation techniques in patients with gliomas in the speech-dominant cerebral hemisphere during awake craniotomy procedures

O.M. Andrushkevich<sup>1,2</sup>, A.V. Kalinovskiy<sup>1,2</sup>, A.V. Gavryushin<sup>3</sup>, A.Sh. Minnigulova<sup>4</sup>, D.A. Rzaev<sup>1,2</sup>

<sup>1</sup>Federal Neurosurgical Center, Ministry of Health of Russia; 132/1 Nemirovicha-Danchenko St., Novosibirsk 630087, Russia;

<sup>2</sup>Novosibirsk National Research State University, 1 Pirogova St., Novosibirsk 630090, Russia;

<sup>3</sup>N.N. Burdenko National Medical Research Center of Neurosurgery, Ministry of Health of Russia; 16 4th Tverskaya-Yamskaya St., Moscow 125047, Russia;

<sup>4</sup>Center for Language and Brain, National Research University "Higher School of Economics"; 3 Krivokolenniy Av., Moscow 101000, Russia

Contacts: Oleg Mikhaylovich Andrushkevich *andrushkevich\_oleg@mail.ru*

**Background.** The application of cortical and subcortical stimulation during awake craniotomy mitigates the risk of persistent postoperative speech deficits. However, the functions of some white matter pathways remain inadequately understood, particularly the frontal aslant tract (FAT) of the dominant hemisphere.

**Aim.** To evaluate the efficacy of cortical and subcortical stimulation techniques in the localization of glial tumors near speech centers and pathways (SLF/AF, FAT, IFOF) within the context of awake surgery.

**Materials and methods.** A cohort of 17 patients (6 males, 11 females) underwent surgical intervention using intraoperative awakening technique at the Federal Neurosurgical Center in Novosibirsk between 2020 and 2023. Comprehensive assessments of neurologic and neurolinguistic status were conducted preoperatively, postoperatively, and during follow-up. Additionally, MR-tractography was performed. Tract reconstruction and tumor volumetry were performed using semi-automatic segmentation methods on the BrainLab workstation.

**Results.** Employing subcortical bipolar stimulation and continuous monopolar stimulation, the mean extent of resection (EOR) achieved was 89.3 % (IQR = 26, Q<sub>1</sub> = 74, Q<sub>3</sub> = 100). Transient speech deficit manifested in 10 out of 17 patients (59 %). In these cases, the white matter tracts (SLF/AF, FAT, IFOF) were either contiguous with the tumor or within a distance of 4 mm from it. Speech impairments resolved within the first three months post-surgery, with only one patient exhibiting persistent neurologic deficit.

**Conclusion.** The implementation of cortical and subcortical stimulation (monopolar and bipolar) in the surgical resection of glial tumors in the speech dominant hemisphere demonstrates a high degree of radical resection while minimizing the incidence of persistent postoperative speech deficits. Transient postoperative speech disturbances were observed in all patients whose preoperative tractography indicated that associative tracts (SLF/AF, FAT, IFOF) were located within 4 mm from the tumor margin.

**Keywords:** subcortical stimulation, awake craniotomy, frontal aslant tract

**For citation:** Andrushkevich O.M., Kalinovskiy A.V., Gavryushin A.V. et al. Implementation of cortical and subcortical stimulation techniques in patients with gliomas in the speech-dominant cerebral hemisphere during awake craniotomy procedures. *Neyrokhirurgiya = Russian Journal of Neurosurgery* 2026;28(1):33–42.

DOI: <https://doi.org/10.63769/1683-3295-2026-28-1-33-42>

### ВВЕДЕНИЕ

Основная задача хирургического лечения глиальных опухолей головного мозга — максимально радикальное удаление новообразования с сохранением функционального статуса пациента. Достижению этого баланса при локализации опухоли в речевых зонах способствует применение хирургического вмешательства с пробуждением [1].

В отечественной литературе имеется небольшое количество исследований, посвященных проблемам хирургии в сознании [2–4]. На текущий момент опубликованы результаты субкортикального картирования аркуатного тракта [5], однако другие ассоциативные речевые тракты, такие как FAT (frontal aslant tract — лобный косой пучок) и IFOF (inferior fronto-occipital fasciculus — нижний лобно-затылочный пучок), остаются недостаточно изученными. В связи с этим вопрос

о целесообразности их сохранения во время удаления опухоли остается открытым.

В публикации представлен собственный опыт проведения операций с пробуждением и результаты субкортикальной стимуляции на группе пациентов с глиомами различной степени злокачественности, расположенными вблизи кортикальных речевых центров и ассоциативных речевых трактов головного мозга.

### МАТЕРИАЛЫ И МЕТОДЫ

В исследование включены пациенты с глиомами II–IV степени злокачественности, расположенными в речевых зонах. Пациенты прооперированы с использованием методики хирургии в сознании. Критериями для включения в исследование были:

1) возраст старше 18 лет;

- 2) локализация глиальной опухоли доминантного полушария в функционально значимых по речевой функции зонах: верхняя лобная извилина — область дополнительной моторной коры, supplementary motor cortex area (pre-SMA, SMA); pars opercularis, pars triangularis нижней лобной доли; угловая и надкраевая извилины; субкортикальные новообразования вблизи FAT, IFOF, SLF/AF (superior longitudinal fasciculus/arcuate fasciculus — система верхнего продольного и дугообразного пучков)<sup>1</sup>;
- 3) ранее не оперированные пациенты;
- 4) срок катamnестического наблюдения более 3 мес.

В ходе исследования анализировались следующие параметры: EOR (extent of resection — объем резекции); выраженность транзиторного и перманентного<sup>2</sup> неврологического дефицита в раннем и отдаленном послеоперационных периодах; сохранность функции речи (PAT) и трактов на пред- и послеоперационном этапах по данным МР-трактографии.

Экстракция и анализ данных осуществлялись двумя независимыми врачами-нейрохирургами.

В протоколе исследования присутствовали 4 временные точки сбора данных на каждого пациента:

- 1) предоперационное обследование пациента (предоперационный этап);
- 2) интраоперационный этап;
- 3) ранний послеоперационный этап (1–7 сут с момента оперативного вмешательства);
- 4) отдаленный послеоперационный этап (3 мес и более).

Обследование пациентов до и после операции, а также в отдаленном послеоперационном периоде (3 мес и более после операции) включало оценку неврологического статуса, нейропсихологический осмотр (когнитивные нарушения), нейролингвистический протокол — русский афазнологический тест (PAT; Высшая школа экономики, г. Москва) [6, 7] и МР-трактографию.

Объем МРТ-исследования до и после операции включал в себя: стандартный протокол (T2-ВИ, FLAIR, DWI), T1-ВИ высокого разрешения до и после контрастного усиления. DTI-трактография выполнялась с использованием программного обеспечения FSL, ExploreDTI и TrackVis и включала коррекцию движения, коррекцию геометрических искажений (FSL topup), ко-регистрацию на структурные изображения, расчет карт фракционной анизотропии, построение трактов по заданным ROI [8]. Построение трактов и волюметрии опухолей с использованием полуавтоматических методов сегментации осуществлялись на рабочей станции “BrainLab”. Оценивалась степень вовлеченности трактов в патологический

процесс. Пациенты, у которых расстояние между трактами (SLF/AF, FAT, IFOF) и опухолью было более 10 мм, исключены из исследования.

Все оперативные вмешательства проводились по протоколу asleep-awake-awake. После полного пробуждения осуществлялось картирование с использованием биполярного стимулирующего электрода для выявления кортикальных зон речи (сила стимула 3,0–4,0 мА, бифазный стимул, длительность 1000 мкс, 50 Гц) и моторной коры (train 5 импульсов 500 Гц, сила стимула 20–60 мА, длительность 0,1 мс). Во время удаления опухоли проводилось непрерывное тестирование ассоциативных трактов и моторной функции с использованием постоянной стимуляции зоны резекции на монопетле, подсоединенной к аспиратору (train 5 импульсов, 500 Гц, сила стимула 10–20 мА, длительность 0,1 мс). Методика интраоперационного тестирования, используемая для оценки функции речи, зависела от локализации процесса по данным МРТ. Так, при локализации опухоли в лобной доле (IFG, SMA, preSMA) применялись субтест для обозначения действий из русского интраоперационного теста на определение имен и тесты на заканчивание предложений (оценка беглости речи); тесты применялись как на этапе кортикальной стимуляции, так и субкортикально [7].

**Субтест для обозначения действий из русского интраоперационного теста.** Пациентам представлялись черно-белые картинки с действующим лицом и действием, им осуществляемым. Лингвистическое задание — одним словом описать, что лицо делает на картинке, используя преамбулу «Здесь». Пример: «здесь режет» [7].

**Субтест на заканчивание предложений из русского интраоперационного теста** был вторым тестом, применяемым при локализации процесса в лобной доле (SMA, FAT). Пациентам представлены картинки с незаконченными предложениями из двух слов. Лингвистическое задание — прочитать вслух словосочетание и дополнить существительным [7]. Данный тест использовался при локализации опухоли вблизи лобно-го косоуго пучка, дополнительной моторной коры.

**Тест на повторение псевдослов.** Для процессов с локализацией в височной доле и проекции терминалей AF/SLF использовали тест повторения псевдослов. Пациентам предъявлялись вымышленные слова, образованные от существительных, лингвистическим заданием при этом являлось повторение слов. Пример: «ЖИгонь», «сАнтика».

**Тест «семантический третий лишний».** При локализации опухоли вблизи IFOF использовался тест на семантические суждения по типу указания третьего

<sup>1</sup>Расстояние от края опухоли до тракта не более 10 мм.

<sup>2</sup>Сохранение вновь возникшей неврологической симптоматики более 3 мес.

лишнего в последовательности из трех существительных. Дополнительно в ходе пробуждения с пациентом поддерживался свободный диалог.

В случае появления субкортикального ответа в виде нарушений речи при непрерывной стимуляции монополярным электродом удаление опухоли приостанавливалось и проводилась повторная стимуляция «положительной» зоны биполярным электродом (3,0–4,0 мА, бифазный стимул, длительность 1000 мкс, 50 Гц). При подтверждении функциональной значимости области стимуляции проводилась маркировка «положительной» зоны, и удаление опухоли в этом направлении прекращалось.

## РЕЗУЛЬТАТЫ

Средний возраст в исследуемой группе пациентов составил 38 лет (IQR = 12,  $Q_1 = 32,5$ ,  $Q_3 = 44,5$ ). Преимущественно это были пациенты ( $n = 14$ ) с диффузными астроцитомами grade II (классификация ВОЗ 2016 г.), только у 3 пациентов обнаружены глиомы высокой степени злокачественности (grade III –  $n = 2$ ; grade IV –  $n = 1$ ).

Клинически до операции заболевание проявлялось исключительно пароксизмальной симптоматикой в виде генерализованных эпилептических приступов ( $n = 13$ ). Нарушений речи, по данным предоперационного тестирования (ПАТ), не отмечено ни у одного из пациентов.

В общей группе пациентов радикальность удаления в среднем составила 89,3 % (IQR = 26,  $Q_1 = 74$ ,  $Q_3 = 100$ ).

В зависимости от топографии процесса все пациенты представленной серии подразделены на 3 подгруппы:

- 1) преимущественная (более 50 % объема образования) локализация опухолей в нижней лобной извилине, включая покрывшечную и треугольную ее части ( $n = 9$ );

- 2) преимущественная локализация опухолей в проекции верхней лобной извилины ( $n = 4$ );
- 3) преимущественная локализация опухоли в проекции надкраевой извилины ( $n = 4$ ).

### Опухоли нижней лобной извилины ( $n = 9$ )

Опухоли данной топографии наиболее тесно соотносились с FAT ( $n = 8$ ). В 4 случаях объемные образования тесно прилежали к волокнам пучка (расстояние между трактом и опухолью 0 мм) и проходили по границе новообразования, в 4 случаях прилежали к нему на расстоянии от 2,3 до 6 мм (~4 мм). SLF/AF прилегал к опухоли в 3 случаях, а в 1 наблюдении проходил на отдалении 1 мм от ее края (рис. 1). Значительно реже вблизи опухоли располагался IFOF ( $n = 2$ ).

При кортикальной стимуляции во всех случаях ( $n = 9$ ) выявлены моторные речевые центры, были получены 2 типа реакций: моторная афазия ( $n = 6$ ) и дизартрия ( $n = 3$ ). Субкортикальные ответы от FAT и SLF/AF получены у 5 пациентов (56 %), у которых ассоциативные тракты либо прилежали к опухоли, либо находились на расстоянии не более 2 мм от ее края; во всех случаях ответ был получен при биполярной стимуляции на силе тока 3 или 4 мА (см. рис. 1, а).

После операции нарушения речи в виде моторной афазии развились у 4 пациентов, у которых в ходе операции получен субкортикальный ответ от ассоциативных трактов. У всех этих пациентов новообразование было удалено радикально. Развившиеся нарушения речи полностью регрессировали в среднем спустя 3 мес после операции (табл. 1).

В этой подгруппе средний объем опухоли составил 34,3 см<sup>3</sup> (IQR = 45,  $Q_1 = 10$ ,  $Q_3 = 55$ ), а средний EOR – 97,1 % (IQR = 1,  $Q_1 = 100$ ,  $Q_3 = 1$ ). При этом МР-трактография в раннем и отдаленном послеоперационных периодах не выявила нарушений целостности трактов ни в одном из наблюдений (см. рис. 1).

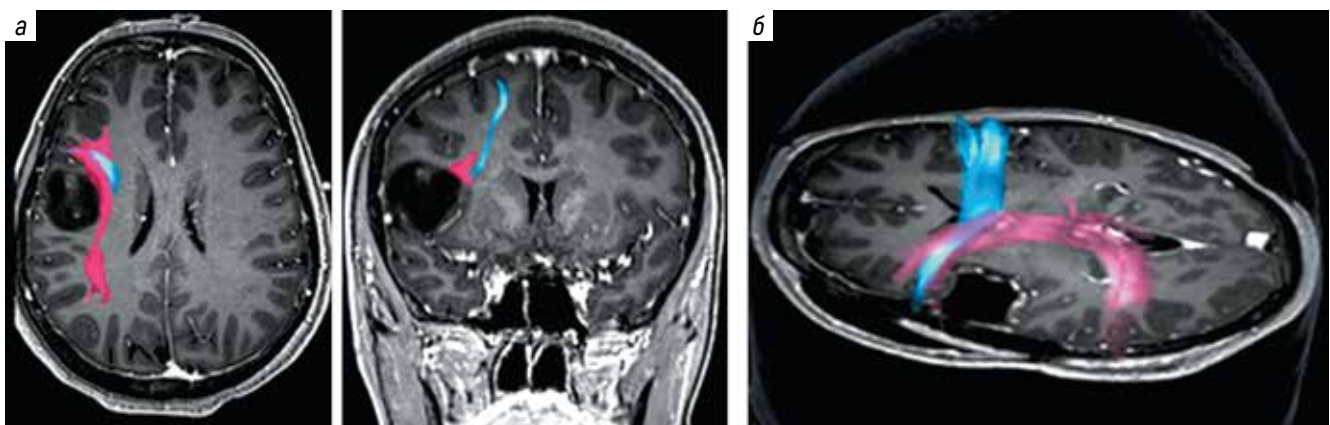


Рис. 1. МРТ-трактография: а – до операции: аксиальная и фронтальная проекции, SLF/AF проходит на расстоянии до 1 мм от края опухоли (розовый цвет), FAT – до 3,3 мм (голубой цвет); б – после операции: опухоль удалена радикально, волокна SLF/AF и FAT сохранены

Fig. 1. MRI tractography: а – preoperative: axial and frontal projection, SLF/AF is located up to 1mm from the tumor margin (pink), FAT – up to 3.3 mm (blue); б – postoperative: the tumor is radically removed, SLF/AF and FAT fibers are preserved

**Таблица 1.** Сводная таблица пациентов с опухолями в проекции нижней лобной извилины, прооперированных с применением методики интраоперационного пробуждения ( $n = 9$ )  
Table 1. Summary table of patients with tumors in the projection of the inferior frontal gyrus, operated on using the intraoperative awakening technique ( $n = 9$ )

№	FAT Дистанция от тракта до опухоли, мм FAT Distance from the tract to the tumor, mm	AF Дистанция от тракта до опухоли, мм AF Distance from the tract to the tumor, mm	IFOF Дистанция от тракта до опухоли, мм IFOF Distance from the tract to the tumor, mm	Речь до операции Speech prior to surgery	Кортикальная стимуляция (сила тока, при которой получены нарушения, биполярная стимуляция, мА) Cortical stimulation at which impairments were achieved, bipolar stimulation, mA	Субкортикальная стимуляция (сила тока, при которой получены нарушения, биполярная стимуляция, мА) Subcortical stimulation at which impairments were achieved, bipolar stimulation, mA	Речевой тест Speech test	EOR, %	Речь после операции Speech after surgery	Время восстановления, дни Duration of recovery, days	Речь, катамнез Speech follow-up
1	3,2	1	-	N	Афазия (3) Aphasia (3)	Афазия (3) Aphasia (3)	Называние предметов Object naming	100	Афазия Aphasia	90	N
2	0	-	0	N	Дизартрия (3) Dysarthria (3)	-	Называние предметов Object naming	100	N	-	N
3	2,3	-	2.	N	Афазия (3) Aphasia (3)	Афазия (4) Aphasia (4)	Называние предметов Object naming	76	Афазия Aphasia	90	N
4	4,7	-	-	N	Дизартрия (3) Dysarthria (3)	-	Называние предметов Object naming	100	N	-	N
5	0	-	-	N	Афазия (3) Aphasia (3)	Афазия (3) Aphasia (3)	Называние предметов Object naming	100	Афазия Aphasia	180	N
6	6	0	-	N	Дизартрия (3) Dysarthria (3)	-	Называние предметов Object naming	100	N	-	N
7	0	-	-	N	Афазия (3) Aphasia (3)	-	Называние предметов Object naming	100	N	-	N
8	0	0	-	N	Афазия (3) Aphasia (3)	Парафазия (4) Paraphasia (4)	Называние предметов Object naming	71	N	-	N
9	0	0	-	N	Афазия (3) Aphasia (3)	Арест речи (3) Speech arrest (3)	Называние предметов Object naming	98	Афазия Aphasia	90	N

Примечание. FAT – лобный косой пучок; SLF/AF – система верхнего продольного и дугообразного пучков; IFOF – нижний лобно-затылочный пучок; N – норма; EOR – радикальность удаления опухоли.  
Note. FAT – frontal aslant tract; SLF/AF – superior longitudinal fasciculus and arcuate fasciculus system; IFOF – inferior fronto-occipital fasciculus; N – normal; EOR – extent of resection.

### Клиническое наблюдение 1

Заболевание у пациентки 47 лет с диффузной астроцитомой grade II покрывшей части левой нижней лобной извилины проявилось приступами утраты сознания с мышечными судорогами в конечностях. PAT до операции – 97,8 %. По МР-трактографии наиболее близко к опухоли располагался комплекс SLF/AF (1 мм), FAT проходил дальше от ее края, на расстоянии 3,3 мм (см. рис. 1, а). В ходе операции была верифицирована зона Брока, а также получены субкортикальные ответы в виде проводниковой афазии в зоне, где наиболее близко прилежал комплекс SLF/AF. Опухоль была удалена радикально (EOR – 100 %), а целостность трактов сохранена (см. рис. 1, б), но, несмотря на это, после операции у пациентки развилась классическая картина проводниковой афазии (PAT – 60,4 %), которая полностью регрессировала в течение 3 мес после операции (PAT – 97,1 %).

### Опухоли верхней лобной извилины (n = 4)

Основным трактом, исследуемым при локализации опухолей в этой области, был FAT. В 3 случаях он непосредственно прилегал к опухоли, а в одном проходил на расстоянии до 8 мм от ее края.

Идентифицировать тракт в ходе операции удалось у 2 (50 %) пациентов. Во время субкортикальной стимуляции в одном наблюдении было отмечено снижение беглости речи, в другом – арест речи.

Следует отметить то, что у всех пациентов перед началом удаления опухоли проводилась стимуляция коры головного мозга в проекции FAT, соответствующая зонам SMA и preSMA. Кортиковый ответ получен у 2 пациентов в виде ареста речи.

В этой группе пациентов средний объем опухоли составил 52,4 см<sup>3</sup> (IQR = 41,5, Q<sub>1</sub> = 31,5, Q<sub>3</sub> = 73). Степень радикальности была ниже, чем в предыдущей группе: EOR составил 89,4 % (IQR = 19,5, Q<sub>1</sub> = 79,5, Q<sub>3</sub> = 99), поскольку у 2 пациентов оставлен фрагмент

опухоли в зоне, где был получен субкортикальный ответ от FAT.

Речевые нарушения после операции сформировались у 3 пациентов, и проявились они нарушением инициации речи. Послеоперационная МР-трактография не выявила анатомического повреждения трактов ни у одного из пациентов (рис. 2). Появившиеся нарушения речи полностью регрессировали в среднем спустя 2 мес после операции.

### Клиническое наблюдение 2

У 40-летнего мужчины заболевание манифестировало пароксизмом утраты сознания с мышечными судорогами в конечностях. Магнитно-резонансной томографией визуализировано новообразование в проекции верхней лобной извилины левого полушария головного мозга, к которому спереди прилежал FAT. Предоперационное речевое тестирование не выявило каких-либо нарушений (PAT – 97,8 %). В ходе операции в зоне, соответствующей расположению FAT, при субкортикальной стимуляции развился арест речи, в связи с чем фрагмент опухоли в этой зоне остался неудаленным (EOR – 98 %). После операции нарушения речи проявились снижением беглости и появлением perseverаций (PAT – 90,4 %), несмотря на то что целостность тракта была сохранена (см. рис. 2). Речь восстановилась спустя 3 мес после оперативного вмешательства (PAT – 95,3 %).

### Опухоли задних отделов височной доли и нижней теменной доли, надкраевой извилины (n = 4)

Средний объем опухолей составил 17,1 см<sup>3</sup> (IQR = 16,3, Q<sub>1</sub> = 8,95, Q<sub>3</sub> = 25,25).

В этой подгруппе при субкортикальной стимуляции проводился поиск SLF/AF и IFOF.

По данным предоперационной МР-трактографии, наиболее близко к новообразованиям прилежал SLF/AF. В 3 случаях он проходил в стороне от опухоли от 2 до

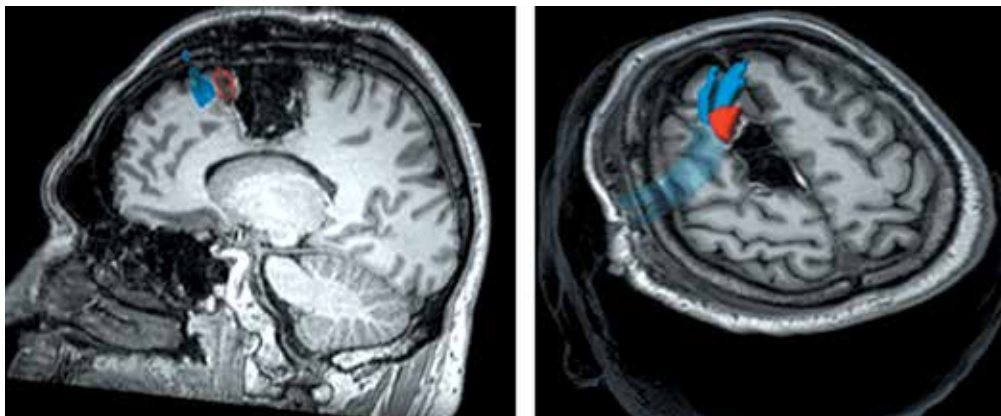


Рис. 2. МР-трактография после удаления диффузной астроцитомы grade II верхней лобной извилины левой лобной доли: FAT (синий цвет) расположен у переднего полюса опухоли, здесь также визуализируется остаточный фрагмент опухоли (красный цвет, стрелка), наиболее близко прилегающий к FAT

Fig. 2. MR tractography after removal of a grade II diffuse astrocytoma of the superior frontal gyrus in the left frontal lobe: FAT (blue) is located at the anterior pole of the tumor, where a residual fragment of the tumor [red, arrow] is also visualized, closest to the FAT

4 мм, а в одном наблюдении непосредственно прилежал к ее краю (рис. 3, а).

IFOF располагался дальше, чем SLF/AF. Среднее расстояние между IFOF и краем опухоли составило 4 мм.

В ходе операции при стимуляции коры сенсорные центры речи (зона Вернике) были идентифицированы у 3 пациентов, а субкортикальная стимуляция у всех пациентов оказалась безрезультативной.

Несмотря на преимущественное субтотальное и частичное удаление опухолей [средний EOR – 71,6 % (IQR = 28,65,  $Q_1 = 57,35$ ,  $Q_3 = 86$ )], в этой группе у 3 пациентов после операции развились афатические нарушения, объяснимые послеоперационным отеком мозгового вещества. У одного – по типу акустико-мнестической афазии, которые полностью регрессировали к моменту выписки из стационара – на 7-е сутки после операции, а у 2 – по типу проводниковой афазии в результате воздействия на комплекс SLF/AF.

### Клиническое наблюдение 3

*Клинически заболевание у пациентки 33 лет проявлялось генерализованными эпилептическими приступами с элементами нарушения речи по типу сенсорной и амнестической афазии в постиктальном периоде. PAT до операции – 99,5 %. По МРТ опухоль локализовалась в проекции надкраевой извилины. Спереди от опухоли проходил SLF/AF на расстоянии до 1 мм. IFOF располагался на 6,5 мм каудальнее от нижнего полюса опухоли (см. рис. 3, а). Во время операции не удалось выявить ни кортикальные речевые зоны, ни субкортикальные тракты. После операции развились грубые нарушения речи со снижением возможности повторения и порождения при сохранном понимании (PAT – 60,4 %). В раннем послеоперационном периоде не удалось реконструировать тракты из-за выраженного отека и кровоизлияний в зоне хирургического вмешательства (см. рис. 3, б). Речевой дефицит сохранялся в течение 6 мес после операции с по-*

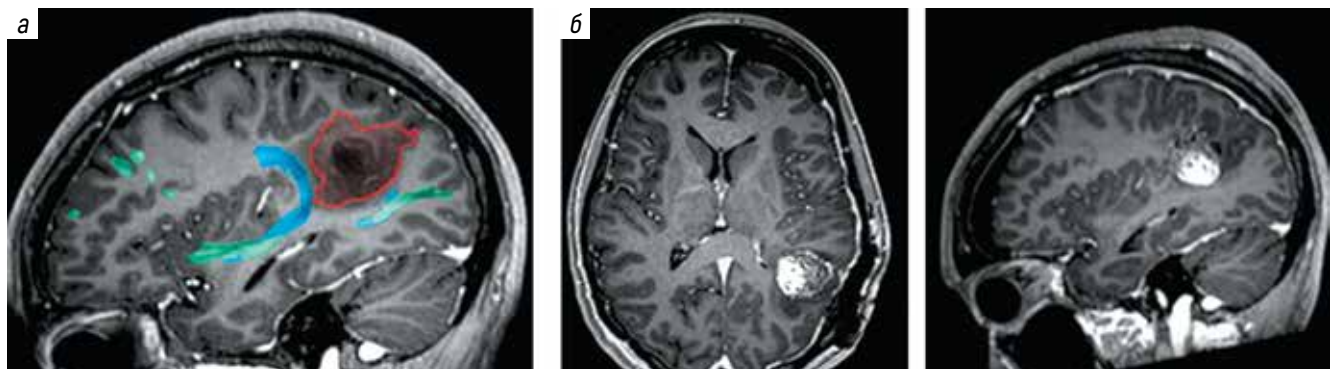
*следующим полным регрессом на фоне логопедической коррекции.*

### ОБСУЖДЕНИЕ

Современная хирургия глиальных опухолей головного мозга немыслима без применения интраоперационного нейрофизиологического мониторинга. Этот метод позволяет достичь максимального удаления опухоли, что, в свою очередь, улучшает прогнозы лечения пациентов, минимизируя риск развития неврологических осложнений после операции.

Согласно литературным данным удаление опухоли в объеме более 90 % (EOR) способствует улучшению общей и безрецидивной выживаемости [9, 10]. Однако такая активная хирургическая тактика связана с риском развития как постоянного, так и временного послеоперационного неврологического дефицита.

У пациентов с объемными образованиями в области речевых центров применение методики интраоперационного пробуждения снижает вероятность возникновения стойкой послеоперационной неврологической симптоматики [11], однако риск развития транзиторного дефицита остается высоким. Согласно ряду исследований вероятность появления транзиторного речевого дефицита после операции с пробуждением составляет от 22,4 до 85,3 % [5, 11–13]. Такая вариабельность результатов обусловлена отсутствием единой общепринятой методики интраоперационной стимуляции коры и субкортикальных структур. Особую роль играют параметры используемой силы стимулирующего тока, особенно при субкортикальной стимуляции. Согласно литературным данным применение более высокой силы тока (например, 6 мА) снижает вероятность временных нарушений речи по сравнению с невысокой силой тока (например, 2 мА). Это происходит благодаря более быстрому получению «ответа» от ассоциативных трактов и более раннему



**Рис. 3.** МР-трактография: а – до операции: опухоль расположена в надкраевой извилине, спереди от опухоли проходит SLF/AF на расстоянии до 1 мм (голубой цвет), снизу – IFOF на расстоянии до 6,5 мм (бирюзовый цвет); б – после операции: гематома в ложе удаленной опухоли, тракты не реконструируются

**Fig. 3.** MR tractography: а – preoperative: the tumor is located in the supramarginal gyrus, with the SLF/AF passing anterior to the tumor at a distance of up to 1 mm (blue color), and the IFOF passing below at a distance of up to 6.5 mm (turquoise color); б – postoperative: hematoma in the bed of the removed tumor, tracts are not reconstructed

прекращению удаления опухоли, что в конечном итоге снижает объем резекции (EOR) [9].

В нашей серии случаев при использовании силы тока 3–4 мА для субкортикальной биполярной стимуляции была достигнута хорошая радикальность удаления опухоли. Средняя степень резекции (EOR) составила 89,3 %. Временный речевой дефицит развился более чем у половины (59 %) пациентов. У всех них тракты либо примыкали к опухоли, либо находились в пределах 4 мм от ее края. Развившиеся речевые нарушения регрессировали в течение первых 3 мес после операции, так как были обусловлены послеоперационным отеком, который приводил к дисфункции ассоциативных трактов. Долгосрочный неврологический дефицит развился только в 1 случае (5,8 %), как результат послеоперационных геморрагических осложнений у пациента с опухолью в проекции краевой и надкраевой извилины. Эти результаты в целом соответствуют данным, опубликованным в литературе (постоянный речевой дефицит после операции с пробуждением встречается в 2,3–25 % случаев) [1].

Применение стимуляции не только корковых центров речи, но и длинных ассоциативных трактов в процессе операции с пробуждением снижает риск появления стойкого дефицита речи после операции по сравнению с использованием только корковой стимуляции. Однако функция проводящих путей белого вещества до сих пор недостаточно изучена, особенно в отношении значимости FAT.

Некоторые исследования показывают, что повреждение FAT в ходе удаления опухоли вызывает только транзиторные нарушения речи, которые регрессируют в первые дни после операции [14] и рассматриваются как компонент конструктивной апраксии. Другие указывают на то, что деструкция FAT приводит к развитию стойкого дефицита в виде нарушения инициации речи, вызывающего социальную дезадаптацию пациентов [15, 16].

В связи с трудностью определения роли FAT в речевой функции в нейрохирургическом и нейролингвистическом исследовательском сообществе продолжают споры о необходимости сохранения целостности FAT при удалении опухоли верхней лобной доли доминантного полушария.

Ограниченность исследований, направленных на изучение FAT, связана с трудностью в подборе пациентов, у которых тракт избирательно прилежит к опухоли.

В 2015 г. опубликована одна из наиболее крупных серий исследований [17], в которой у 5 пациентов с глиомами левой лобной доли, локализующимися рядом с FAT, в ходе операций удалось идентифицировать и сохранить данный тракт во всех случаях, что было подтверждено интраоперационной и послеоперационной МР-трактографией. Ни у одного из пациентов после операции не сформировался стойкий речевой дефицит.

В нашей серии наблюдений у 11 пациентов опухоль находилась рядом с FAT, причем у 4 из них FAT был единственным трактом, проходящим вблизи опухоли и исследуемым в ходе операции (локализация опухоли в области верхней лобной извилины).

В результате проведенной субкортикальной стимуляции мы наблюдали 2 типа речевых нарушений — арест речи и снижение беглости речи.

В процессе операции FAT сохранен во всех случаях, что было подтверждено послеоперационной МР-трактографией, а в одном из клинических наблюдений (клиническое наблюдение 2) нам пришлось оставить фрагмент опухоли, находящийся вблизи FAT, для сохранения целостности тракта.

У всех пациентов, у которых FAT располагался не далее 4 мм от края опухоли, наблюдались временные нарушения в экспрессивном компоненте речи. В дальнейшем при катamnестическом наблюдении пациентов данной группы не выявлено речевых нарушений, однако субъективной частой жалобой являлось чувство сложности в подборе слов при повседневной деятельности.

Полученные результаты субкортикальной стимуляции и лингвистического тестирования свидетельствуют об участии данного тракта в процессах инициации речи. Однако следует отметить, что необходимо дальнейшее исследование, чтобы однозначно определить функциональную значимость FAT.

Мы считаем, что одной из причин различных точек зрения в литературе на участие FAT в функции речи является редкость его полного анатомического повреждения из-за расположения и обширного представительства в областях SMA и preSMA [18]. Все опубликованные наблюдения указывают на то, что в ходе операции FAT сохраняется полностью или частично [14], а стойкие нарушения речи могут возникнуть только при полном нарушении анатомической целостности тракта.

## ЗАКЛЮЧЕНИЕ

Применение методики кортикальной и субкортикальной стимуляции во время хирургии в сознании позволяет добиться высоких показателей радикальности и сохранения речевой функции.

Транзиторные речевые нарушения возникали у большинства пациентов при расположении трактов (SLF/AF, FAT, IFOF) ближе чем на 4 мм к краю опухоли.

Наихудшим прогнозом в отношении радикальности удаления и стойкого неврологического дефицита являлась локализация опухоли в задних отделах левой височной доли.

Данные субкортикальной стимуляции лобного пучка свидетельствуют о его участии в процессах инициации речи, однако истинная функциональная значимость требует дальнейшего уточнения.

## Литература | References

- Gogos A.J., Young J.S., Morshed R.A. et al. Awake glioma surgery: technical evolution and nuances. *J Neurooncol* 2020;147(3):515–24. DOI: 10.1007/s11060-020-03482-z
- Куликов А.С., Кобяков Г.Л., Гаврилов А.Г., Лубнин А.Ю. Краниотомия в сознании: анализ неудачных наблюдений. *Вопросы нейрохирургии им. Н.Н. Бурденко* 2015;79(6):15–21. DOI: 10.17116/neiro201579615-21
- Kulikov A.S., Kobayakov G.L., Gavrillov A.G., Lubnin A.Yu. Awake craniotomy: analysis of complicated cases. *Voprosy neurokhirurgii imeni N.N. Burdenko = Burdenko's Journal of Neurosurgery* 2015;79(6):15–21. (In Russ., In Engl.). DOI: 10.17116/neiro201579615-21
- Кобяков Г.Л., Лубнин А.Ю., Куликов А.С. и др. Краниотомия в сознании. *Вопросы нейрохирургии им. Н.Н. Бурденко* 2016;80(1):107–16. DOI: 10.17116/neiro2016801107-116
- Kobiakov G.L., Lubnin A.Yu., Kulikov A.S. et al. Awake craniotomy. *Voprosy neurokhirurgii imeni N.N. Burdenko = Burdenko's Journal of Neurosurgery* 2016;80(1):107–16. (In Russ., In Engl.). DOI:10.17116/neiro2016801107-116
- Zuev A.A., Korotchenko E.N., Ivanova D.S. et al. Surgical treatment of eloquent brain area tumors using neurophysiological mapping of the speech and motor areas and conduction tracts. *Burdenko's Journal of Neurosurgery* 2017;81(1):39–50. DOI: 10.17116/engneiro201781135-45
- Жуков В.Ю., Горяинов С.А., Буклина С.Б. и др. Картирование кортикальных речевых зон и аркуатного тракта у пациентов с глиомами височной доли левого полушария (анализ серии из 27 наблюдений). *Нейрохирургия* 2023;25(1):53–61. DOI: 10.17650/1683-3295-2023-25-1-53-61
- Zhukov V.Yu., Goryainov S.A., Buklina S.B. et al. Mapping of cortical speech zones and arcuate tract in patients with gliomas of temporal lobe of left hemisphere (analysis of a series of 27 observations). *Neurosurgery* 2023;25(1):53–61. (In Russ.). DOI: 10.17650/1683-3295-2023-25-1-53-61
- Ivanova M.V., Akinina Y.S., Soloukhina O.A. et al. The Russian Aphasia Test: The first comprehensive, quantitative, standardized, and computerized aphasia language battery in Russian. *PLoS One* 2021;16(11):e0258946. DOI: 10.1371/journal.pone.0258946
- Dragoy O., Chrabaszcz A., Tolkacheva V., Buklina S. Russian intraoperative naming test: a standardized tool to map noun and verb production during awake neurosurgeries. *Russ J Cogn Sci* 2016;3(4):4–25.
- Fekonja L., Wang Z., Bährend I. et al. Manual for clinical language tractography. *Acta Neurochir (Wien)* 2019;161(6):1125–37. DOI: 10.1007/s00701-019-03899-0
- Duffau H. Diffuse low-grade glioma, oncological outcome and quality of life: a surgical perspective. *Curr Opin Oncol* 2018;30(6):383–9. DOI: 10.1097/CCO.0000000000000483
- Roelz R., Strohmaier D., Jabbarli R. et al. Residual Tumor Volume as Best Outcome Predictor in Low Grade Glioma – A Nine-Years Near-Randomized Survey of Surgery vs. Biopsy. *Sci Rep* 2016;6:32286. DOI: 10.1038/srep32286
- Gupta D.K., Chandra P.S., Ojha B.K. et al. Awake craniotomy versus surgery under general anesthesia for resection of intrinsic lesions of eloquent cortex – a prospective randomised study. *Clin Neurol Neurosurg* 2007;109(4):335–43. DOI: 10.1016/j.clineuro.2007.01.008
- Sanai N., Mirzadeh Z., Berger M.S. Functional outcome after language mapping for glioma resection. *N Engl J Med* 2008;358(1):18–27. DOI: 10.1056/NEJMoa067819
- Zhang J.J.Y., Lee K.S., Voisin M.R. et al. Awake craniotomy for resection of supratentorial glioblastoma: a systematic review and meta-analysis. *Neurooncol Adv* 2020;2(1):vdaa111. DOI: 10.1093/oaajnl/vdaa111
- Young J.S., Morshed R.A., Mansoori Z. et al. Disruption of Frontal Aslant Tract Is Not Associated with Long-Term Postoperative Language Deficits. *World Neurosurg* 2020;133:192–5. DOI: 10.1016/j.wneu.2019.09.128
- Kinoshita M., de Champfleury N.M., Deverdun J. et al. Role of fronto-striatal tract and frontal aslant tract in movement and speech: an axonal mapping study. *Brain Struct Funct* 2015;220(6):3399412. DOI: 10.1007/s00429-014-0863-0
- Dragoy O., Zyryanov A., Bronov O. et al. Functional linguistic specificity of the left frontal aslant tract for spontaneous speech fluency: Evidence from intraoperative language mapping. *Brain Lang* 2020;208:104836. DOI: 10.1016/j.bandl.2020.104836
- Fujii M., Maesawa S., Motomura K. et al. Intraoperative subcortical mapping of a language-associated deep frontal tract connecting the superior frontal gyrus to Broca's area in the dominant hemisphere of patients with glioma. *J Neurosurg* 2015;122(6):1390–6. DOI: 10.3171/2014.10.JNS14945
- Catena Baudo M., Villamil F., Paolinelli P.S. et al. Frontal Aslant Tract and Its Role in Language: A Journey Through Tractographies and Dissections. *World Neurosurg* 2023;173:e738–47. DOI: 10.1016/j.wneu.2023.02.145

**Благодарность.** Авторы выражают благодарность группе нейрофизиологов ФГБУ ФЦН г. Новосибирска – Н.В. Чижиной, Г.Н. Литвинчук, В.И. Ларионовой, Е.А. Лехнову, медицинскому логопеду Г.А. Гуненко.

**Acknowledgements.** Authors express gratitude to a group of neurophysiologists of the Federal Neurosurgical Center in Novosibirsk: N.V. Chischina, G.N. Litvinchuk, V.I. Lariionova, E.A. Lekhnov, medical logopedist G.A. Gunenko.

**Вклад авторов**

О.М. Андрушкевич: проведение исследования, анализ результатов, написание статьи, проведение оперативных вмешательств;  
 А.В. Калиновский: проведение оперативных вмешательств, внесение правок в статью;  
 А.В. Гаврюшин: проведение исследования, анализ результатов, написание статьи;  
 А.Ш. Миннигулова: проведение исследования, рецензирование статьи;  
 Д.А. Рзаев: научный руководитель, рецензирование статьи.

**Authors' contributions**

O.M. Andrushkevich: conducting the study, analysis of the results, manuscript writing, surgeries;  
 A.V. Kalinovskiy: surgeries, making edits to the article;  
 A.V. Gavryushin: conducting the study, analysis of the results, manuscript writing;  
 A.Sh. Minnigulova: conducting the study, article revision;  
 D.A. Rzaev: scientific supervision, article revision.

**ORCID авторов / ORCID of authors**

О.М. Андрушкевич / O.M. Andrushkevich: <https://orcid.org/0000-0001-7297-2843>

А.В. Калиновский / A.V. Kalinovskiy: <https://orcid.org/0000-0001-7003-5549>

А.В. Гаврюшин / A.V. Gavryushin: <https://orcid.org/0000-0002-8732-3114>

А.Ш. Миннигулова / A.Sh. Minnigulova: <https://orcid.org/0000-0002-5568-8311>

Д.А. Рзаев / D.A. Rzaev: <https://orcid.org/0000-0002-1209-8960>

**Конфликт интересов.** Авторы заявляют об отсутствии конфликта интересов.

**Conflict of interest.** The authors declare no conflict of interest.

**Финансирование.** Участие А.Ш. Миннигуловой осуществлено в рамках программы фундаментальных исследований НИУ ВШЭ.

**Funding.** A.Sh. Minnigulova participated in the framework of the Basic Research Program of the National Research University "Higher School of Economics".

**Соблюдение прав пациентов и правил биоэтики.** Работа одобрена локальным комитетом по этике ФГБУ ФЦН г. Новосибирска, протокол №7 от 27.09.2022.

**Compliance with patient rights and principles of bioethics.** The study was approved by the local ethics committee of the Federal Neurosurgical Center in Novosibirsk, protocol No. 7 dated 27.09.2022.

DOI: <https://doi.org/10.63769/1683-3295-2026-28-1-43-57>

# Безрамная нейронавигация в хирургии дистальных аневризм головного мозга

**Контакты:**

Елена Станиславовна  
Рыжкова  
[rzhckowa.elena@yandex.com](mailto:rzhckowa.elena@yandex.com)

Е. С. Рыжкова<sup>1,2</sup>, В. А. Лукьянчиков<sup>3,4</sup>, И. В. Сенько<sup>5</sup>, Т. А. Шатохин<sup>3,4</sup>, Д. В. Ховрин<sup>1</sup>,  
В. А. Далибалдян<sup>2</sup>, М. В. Синкин<sup>2</sup>, З. А. Барбакадзе<sup>2</sup>, З. А. Кулов<sup>3</sup>, А. А. Гринь<sup>2</sup>, В. В. Крылов<sup>3,4</sup>

<sup>1</sup>ГБУЗ г. Москвы «Городская клиническая больница им. С. С. Юдина Департамента здравоохранения г. Москвы»; Россия, 115446 Москва, Коломенский пр-д, 4;

<sup>2</sup>ГБУЗ г. Москвы «Научно-исследовательский институт скорой помощи им. Н. В. Склифосовского Департамента здравоохранения г. Москвы»; Россия, 129090 Москва, Большая Сухаревская пл., 3;

<sup>3</sup>ФГБНУ «Российский центр неврологии и нейронаук»; Россия, 125367 Москва, Волоколамское шоссе, 80;

<sup>4</sup>кафедра фундаментальной нейрохирургии факультета дополнительного профессионального образования ФГАОУ ВО «Российский национальный исследовательский медицинский университет им. Н. И. Пирогова» Минздрава России; Россия, 117513 Москва, ул. Островитянова, 1;

<sup>5</sup>ФГБУ «Федеральный центр мозга и нейротехнологий» Федерального медико-биологического агентства России; Россия, 117513 Москва, ул. Островитянова, 1, стр. 10

**Цель исследования** – сравнить результаты хирургического лечения пациентов с дистальными аневризмами средней мозговой и перикаллезной артерий, оперированных с использованием безрамной нейронавигации и без нее.

**Материалы и методы.** Исследование проведено на базах ГБУЗ «НИИ СП им. Н. В. Склифосовского», ФГБНУ «Российский центр неврологии и нейронаук», ГБУЗ «ГКБ им. С. С. Юдина ДЗМ» с 1 января 2009 г. по 31 декабря 2023 г. В анализ включены 45 пациентов с дистальными аневризмами перикаллезной и средней мозговой артерий. С учетом методики хирургического лечения пациенты разделены на 2 группы: в 1-ю группу ( $n = 21$ ) вошли пациенты, оперированные с использованием безрамной нейронавигации, из них 10 (47,6 %) – с дистальными аневризмами средней мозговой артерии, 11 (52,4 %) – с дистальными аневризмами перикаллезной артерии. Во 2-ю группу ( $n = 24$ ) вошли пациенты, оперированные без использования безрамной нейронавигации, из них 10 (41,7 %) – с дистальными аневризмами средней мозговой артерии, 14 (58,3 %) – с дистальными аневризмами перикаллезной артерии.

**Результаты.** Использование безрамной нейронавигации помогает в поиске дистальных аневризм на основном этапе операции, уменьшает временной интервал от разреза до клипирования дистальной аневризмы ( $p = 0,0001$ ), уменьшает длительность операции ( $p = 0,0001$ ), однако требует больше времени для планирования доступа ( $p = 0,008$ ). Безрамная навигация помогает определить оптимальные размеры и локализацию краниотомии для наиболее прямой и безопасной траектории подхода к дистальной аневризме ( $p = 0,008$ ), снижает риск интраоперационного повреждения лобной пазухи ( $p = 0,025$ ). У пациентов, у которых клипирование дистальной аневризмы осуществлялось с использованием безрамной навигации, отмечалось уменьшение частоты развития нового неврологического дефицита ( $p = 0,0001$ ), послеоперационных ( $p = 0,025$ ) и системных осложнений ( $p = 0,005$ ), повторных операций ( $p = 0,002$ ).

**Заключение.** Использование безрамной нейронавигации уменьшает время поиска дистальной аневризмы и длительность операции, позволяет сократить площадь краниотомии и предотвратить интраоперационное повреждение лобной пазухи, статистически значимо снижает риск развития послеоперационного неврологического дефицита и улучшает клинические исходы.

**Ключевые слова:** безрамная нейронавигация, дистальная аневризма, средняя мозговая артерия, перикаллезная артерия

**Для цитирования:** Рыжкова Е. С., Лукьянчиков В. А., Сенько И. В. и др. Безрамная нейронавигация в хирургии дистальных аневризм головного мозга. Нейрохирургия 2026;28(1):43–57.

DOI: <https://doi.org/10.63769/1683-3295-2026-28-1-43-57>

## Frameless neuronavigation in surgery of distal cerebral aneurysms

E. S. Ryzhkova<sup>1,2</sup>, V. A. Lukyanchikov<sup>3,4</sup>, I. V. Senko<sup>5</sup>, T. A. Shatokhin<sup>3,4</sup>, D. V. Khovrin<sup>1</sup>, V. A. Dalibaldyan<sup>2</sup>, M. V. Sinkin<sup>2</sup>, Z. A. Barbakadze<sup>2</sup>, Z. A. Kulov<sup>3</sup>, A. A. Grin<sup>2</sup>, V. V. Krylov<sup>3,4</sup>

<sup>1</sup>Moscow City Hospital named after S.S. Yudin, Moscow Healthcare Department; 4 Kolomensky Proezd, Moscow 115446, Russia;

<sup>2</sup>N.V. Sklifosovsky Research Institute for Emergency Medicine, Moscow Healthcare Department; 3 Bolshaya Sukharevskaya Sq., Moscow 129090, Russia;

<sup>3</sup>Russian Center of Neurology and Neurosciences; 80 Volokolamskoye Shosse, Moscow 125367, Russia;

<sup>4</sup>Department of Fundamental Neurosurgery, Faculty of Continuing Professional Education, N.I. Pirogov Russian National Research Medical University, Ministry of Health of Russia; 1 Ostrovityanova St., Moscow 117513, Russia;

<sup>5</sup>Federal Center for Brain and Neurotechnology, Federal Medical and Biological Agency of Russia; Bld. 10, 1 Ostrovityanova St., Moscow 117513, Russia

**Contacts:** Elena Stanislavovna Ryzhkova [rzhckowa.elena@yandex.com](mailto:rzhckowa.elena@yandex.com)

**Aim.** To compare results of surgical treatment of patients with distal aneurysms of the middle cerebral and pericallosal arteries who underwent surgery with frameless neuronavigation and without it.

**Materials and methods.** The study was performed at the N.V. Sklifosovsky Research Institute for Emergency Medicine, Russian Center of Neurology and Neurosciences, Moscow City Hospital named after S.S. Yudin between January 1<sup>st</sup> 2009 and December 31<sup>st</sup> 2023. Analysis included 45 patients with distal aneurysms of the pericallosal and middle cerebral arteries. Taking into account surgical technique, the patients were divided into 2 groups: the 1st group ( $n = 21$ ) included patients who underwent surgery with frameless neuronavigation; among them 10 (47.6 %) patients had distal aneurysms of the middle cerebral artery, 11 (52.4 %) patients had distal aneurysms of the pericallosal artery. The 2nd group ( $n = 24$ ) included patients who underwent surgery without frameless neuronavigation; among them 10 (41.7 %) patients had distal aneurysms of the middle cerebral artery, 14 (58.3 %) patients had distal aneurysms of the pericallosal artery.

**Results.** The use of frameless neuronavigation helps in the search for distal aneurysms during the main stage of the surgery, decreases time between dissection and clipping of a distal aneurysm ( $p = 0.0001$ ), decreases operative time ( $p = 0.0001$ ) but requires more time for access planning ( $p = 0.008$ ). Frameless neuronavigation helps to determine optimal size and location of craniotomy for the most direct and safe trajectory to the distal aneurysm ( $p = 0.008$ ), decreases the risk of intraoperative injury of the frontal sinus ( $p = 0.025$ ). Patients, in whom distal aneurysm clipping was performed using frameless navigation, had lower rate of neurologic deficit ( $p = 0.0001$ ), postoperative ( $p = 0.025$ ) and systemic ( $p = 0.005$ ) complications, repeat surgeries ( $p = 0.002$ ).

**Conclusion.** The use of frameless neuronavigation decreases search time for distal aneurysms and operative time, allows to decrease craniotomy area and prevent intraoperative injury of the frontal sinus, statistically significantly decreases the risk of postoperative neurologic deficit, and improves clinical outcomes.

**Keywords:** frameless neuronavigation, distal aneurysm, middle cerebral artery, pericallosal artery

**For citation:** Ryzhkova E.S., Lukyanchikov V.A., Senko I.V. et al. Frameless neuronavigation in surgery of distal cerebral aneurysms. *Neyrokhirurgiya = Russian Journal of Neurosurgery* 2026;28(1):43–57.

DOI: <https://doi.org/10.63769/1683-3295-2026-28-1-43-57>

## ВВЕДЕНИЕ

Среди всех аневризм сосудов головного мозга частота встречаемости дистальных аневризм средней мозговой артерии (СМА) составит 1–6 %, перикаллезной артерии (ПКА) – 2–7 % [1–5]. Дистальные аневризмы, как правило, имеют небольшие размеры, тонкую стенку, отличаются неправильной формой, отсутствием сформированной шейки аневризмы, что повышает риск интраоперационного разрыва, создает трудности интраоперационной визуализации в связи с труднодоступной локализацией, узким операционным коридором, отсутствием анатомических ориентиров, вариабельностью сосудистой анатомии, что требует дополнительных хирургических решений [1–3, 6]. Эффективной опцией в хирургии дистальных аневризм является использование безрамной нейронавигации (БН).

**Цель исследования** – анализ результатов хирургического лечения пациентов с дистальными аневризмами СМА и ПКА, оперированных с использованием БН и без нее.

## МАТЕРИАЛЫ И МЕТОДЫ

В многоцентровое ретроспективное исследование текущей практики включены 45 пациентов с дистальными аневризмами ПКА и СМА, оперированных в ГБУЗ «НИИ СП им. Н.В. Склифосовского», ФГБНУ «Российский центр неврологии и нейронаук», ГБУЗ «ГКБ им. С.С. Юдина ДЗМ» с 1 января 2009 г. по 31 декабря 2023 г. С учетом методики хирургического лечения все пациенты разделены на 2 группы. В 1-ю группу ( $n = 21$ ) вошли пациенты, у которых клипирование дистальной аневризмы выполняли с использованием БН: 10 (47,6 %) пациентов с дистальными аневризмами СМА и 11 (52,4 %) – с дистальными аневризмами ПКА (12 женщин, 9 мужчин), из них 7 (33,3 %) пациентов имели множественные аневризмы.

Во 2-ю группу ( $n = 24$ ) вошли пациенты, у которых клипирование дистальной аневризмы выполняли без использования БН: 10 (41,7 %) пациентов с дистальными аневризмами СМА и 14 (58,3 %) – с дистальными аневризмами ПКА (17 женщин, 7 мужчин), из них 9 (37,5 %) имели множественные аневризмы.

Локализация дистальных аневризм в группах представлена на рис. 1.

В 1-й группе 16 (76,2 %) пациентов поступили с разрывом, 4 (19 %) – без разрыва, 1 (4,8 %) пациент имел псевдотуморозный вариант течения. Во 2-й группе 21 (87,5 %) пациент поступил с разрывом, 3 (12,5 %) – без разрыва.

Среди пациентов с разрывом в 1-й группе ясное сознание наблюдали у 12 (75 %), умеренное оглушение – у 3 (18,7 %), глубокое оглушение – у 1 (6,3 %). Во 2-й группе ясное сознание наблюдали у 15 (71,4 %) пациентов, умеренное оглушение – у 3 (14,3 %), глубокое оглушение – у 3 (14,3 %). Сопор и кома в обеих группах не встречались.

При анализе результатов компьютерной томографии (КТ) головного мозга по классификации Fisher в 1-й группе выявлены следующие типы кровоизлияний: I тип – у 5 (23,8 %) пациентов; II тип – у 5 (23,8 %); III тип – у 5 (23,8 %); IV тип – у 6 (28,6 %). Во 2-й группе выявлены следующие типы кровоизлияний: I тип – у 3 (12,5 %) пациентов; II тип – у 1 (4,2 %); III тип – у 9 (37,5 %); IV тип – у 11 (45,8 %) (рис. 2).

В 1-й группе parenхиматозное кровоизлияние объемом 7–41 см<sup>3</sup> выявлено у 5 (31,3 %) пациентов; субдуральная гематома объемом 5 см<sup>3</sup> – у 1 (6,3 %); внутримозжечковое кровоизлияние (ВЖК) объемом 1 см<sup>3</sup> при поступлении – у 2 (12,5 %).

Во 2-й группе parenхиматозное кровоизлияние объемом 5–64 см<sup>3</sup> выявлено у 9 (42,9 %) пациентов; субдуральная гематома объемом 21 см<sup>3</sup> – у 1 (4,8 %); ВЖК объемом 0,5–4 см<sup>3</sup> – у 7 (33,3 %).

Зона ишемии объемом 74 см<sup>3</sup> по данным КТ головного мозга выявлена только у 1 (4,8 %) пациента из 1-й группы.

Поперечная дислокация срединных структур при поступлении в 1-й группе выявлена у 2 (12,5 %) паци-

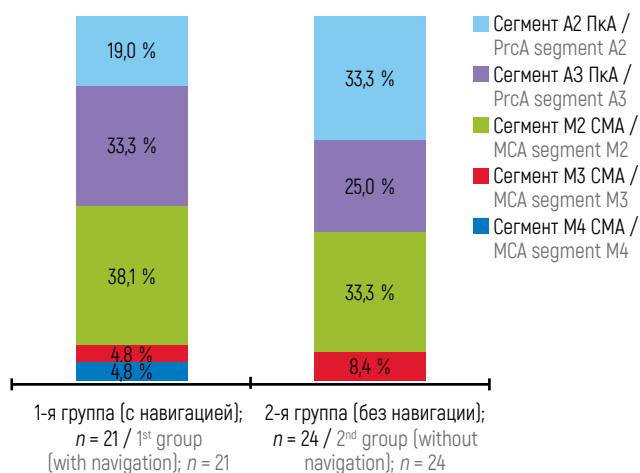


Рис. 1. Распределение дистальных аневризм по сегментам в бассейнах средней мозговой (СМА) и перикаллезной (ПКА) артерий в группах

Fig. 1. Distribution of distal aneurysms per segments in the territories of the middle cerebral (MCA) and pericallosal (PrCA) arteries

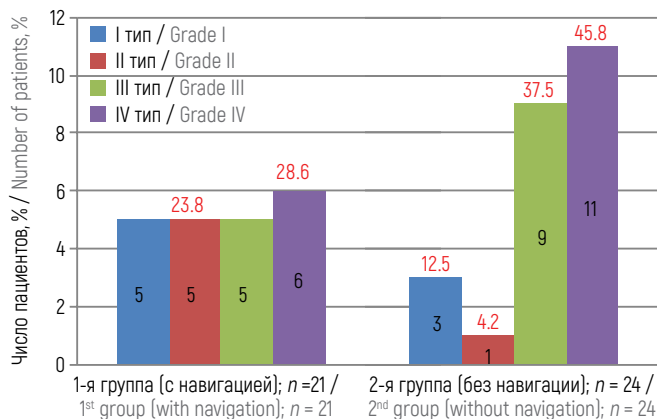


Рис. 2. Распределение пациентов по типам кровоизлияния по классификации Fisher

Fig. 2. Distribution of the patients per Fisher grade of subarachnoid hemorrhage

ентов и варьировала от 3 до 11 мм. Во 2-й группе поперечная дислокация выявлена у 2 (9,5 %) пациентов и варьировала от 3 до 5 мм. Аксиальная дислокация встречалась только в 1-й группе у 2 (12,5 %) пациентов.

Отек головного мозга при поступлении в 1-й группе выявлен у 4 (25 %) пациентов: перифокальный – у 2 (12,5 %), диффузный – у 2 (12,5 %). Во 2-й группе отек головного мозга выявлен у 8 пациентов (38 %): перифокальный – у 4 (19 %), диффузный – у 4 (19 %). Окклюзионная гидроцефалия в обеих группах не встречалась.

Обе группы на этапе госпитализации не различались по локализации аневризм ( $p = 0,694$ ), течению заболевания ( $p = 0,443$ ), объему внутримозговых гематом (ВМГ) ( $p = 0,529$ ) и ВЖК ( $p = 0,889$ ), поперечной дислокации срединных структур ( $p = 0,667$ ), тяжести состояния по шкале Hunt–Kosnik ( $p = 0,529$ ) и Fisher ( $p = 0,156$ ), а также срокам хирургического лечения ( $p = 0,796$ ).

### Методика регистрации и предоперационного планирования с помощью безрамной нейронавигации

Данные предоперационной компьютерной ангиографии пациентов в формате DICOM переносили в программное обеспечение навигационной станции. Далее на аксиальных, коронарных и сагиттальных срезах компьютерной ангиографии отмечали купол, шейку аневризмы, несущую ее артерию, ветви, отходящие от купола аневризмы (при их наличии), и проходящие рядом артерии сегментов A2–A3 и M2–M3, а также лобную пазуху (рис. 3).

Это позволило на этапе планирования доступа определять оптимальные размеры и расположение краниотомии с учетом локализации и траектории подхода к аневризме, а также расположенных рядом анатомических структур – сагиттального синуса, лобной пазухи (рис. 4).

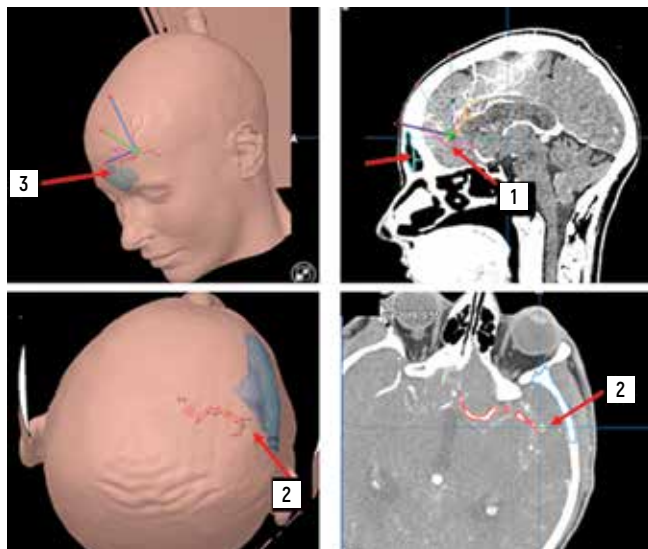


Рис. 3. Вид с экрана навигационной станции Brainlab: 1 – мешотчатая аневризма сегмента А3 перикаллезной артерии; 2 – мешотчатая аневризма сегмента М3 средней мозговой артерии; 3 – лобная пазуха

Fig. 3. View from the Brainlab navigation station's monitor: 1 – saccular aneurysm of the A3 segment of the pericallosal artery; 2 – saccular aneurysm of the M3 segment of the middle cerebral artery; 3 – frontal sinus

На этапе выпиливания костного лоскута с помощью стерильной БН повторно определяли границы, а также оптимальные размеры и локализацию краниотомии с учетом проекции дистальной аневризмы и расположенных рядом анатомических структур – лобной пазухи, верхнего сагиттального синуса (рис. 5).

После выполнения краниотомии с помощью стерильной БН перед вскрытием твердой мозговой оболочки уточняли расположение и траекторию подхода к дистальной аневризме, расстояние до нее, расположение парасинусных вен у пациентов с дистальной аневризмой ПКА. Это позволило минимизировать субарахноидальную диссекцию, а также интраоперационное воздействие на окружающие структуры головного мозга при подходе к дистальной аневризме (рис. 6).

Основной микрохирургический этап проходил в соответствии со стандартами микрохирургической техники при данной патологии.

Всем пациентам ( $n = 20$ ) с дистальными аневризмами СМА во время операции проводили нейрофизиологический мониторинг с регистрацией соматосенсорных вызванных потенциалов, транскраниальных моторных вызванных потенциалов.

#### Статистический анализ

Статистический анализ проводили в программе IBM SPSS Statistics v. 26. Количественные показатели оценивали на соответствие нормальному распределению с помощью критерия Шапиро–Уилка. В случае отсутствия нормального распределения количественные данные описывали с помощью медианы и нижнего

и верхнего квартилей ( $Q_1–Q_3$ ). Для сравнения групп по количественному признаку использовали критерии Манна–Уитни. Для сравнения групп по категориальному признаку строили четырехпольные и многопольные таблицы сопряженности и анализировали результаты с помощью  $\chi^2$ -критерия Пирсона или точного критерия Фишера. С помощью критерия Уилкоксона и теста Мак-Немара выполняли анализ частоты односторонних изменений количественного и бинарного номинального признака до и после лечения. Для построения прогностической модели использовали бинарную логистическую регрессию. Отбор факторов проводили путем исключения с применением теста Вальда. Различия между сравниваемыми группами считали статистически значимыми при  $p < 0,05$ .

#### РЕЗУЛЬТАТЫ

##### Сравнение методик хирургического лечения в группах

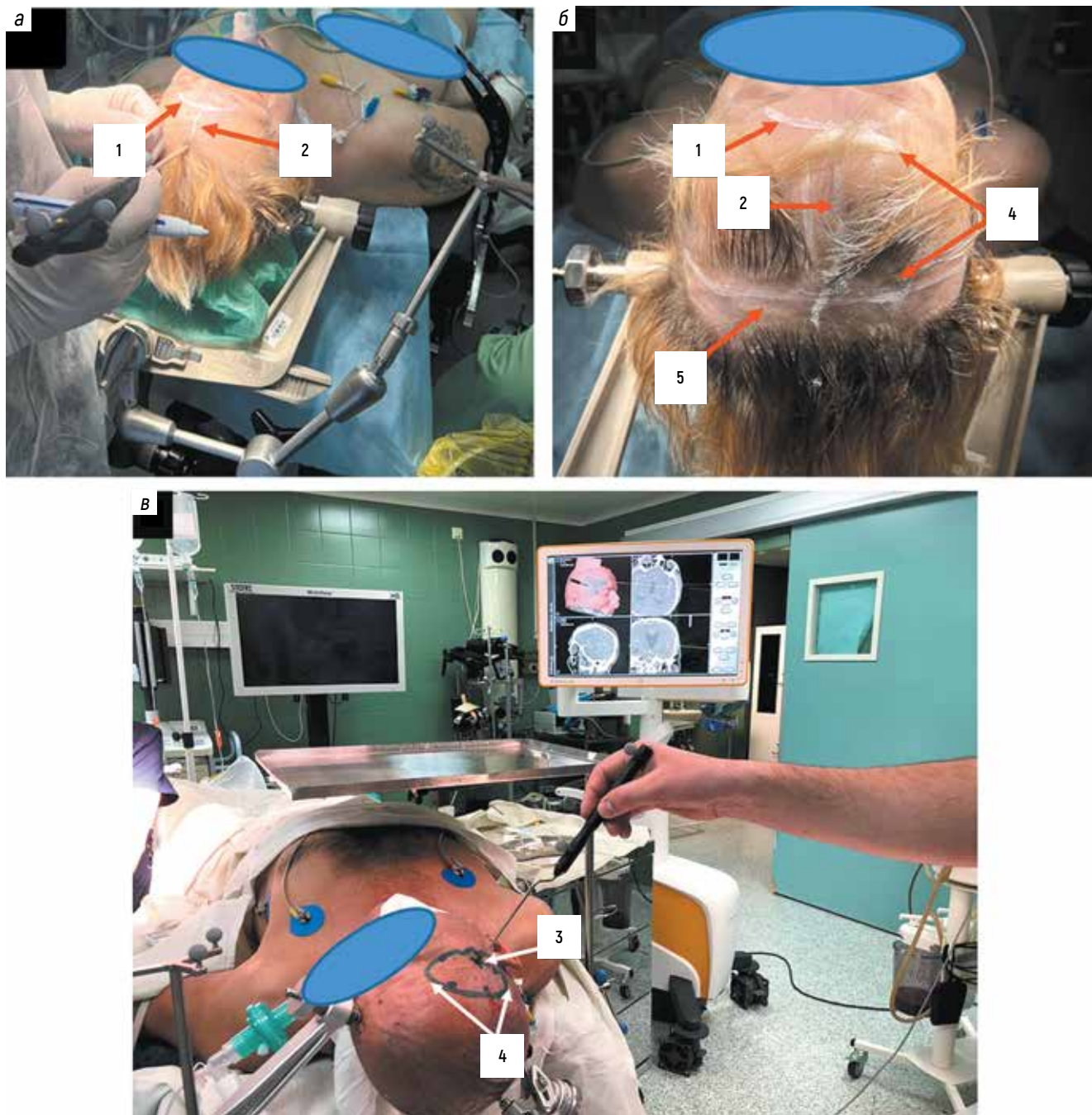
Для сравнения методик хирургического лечения в группах в анализ включены следующие показатели: время основного этапа операции, длительность операции, длина кожного разреза, площадь краниотомии, интраоперационное повреждение лобной пазухи, объем кровопотери. При сравнении данных показателей с помощью критерия Манна–Уитни получены статистически значимые различия (табл. 1).

В 1-й группе, где БН использовали на всех этапах операции, дистальные аневризмы найдены и клипированы во всех наблюдениях (медиана времени 95 [80–100] мин). В 3 случаях у пациентов с множественными аневризмами дистальные аневризмы клипированы во 2-ю очередь, время клипирования варьировало от 95 до 150 мин (рис. 7).

Во 2-й группе, где БН не использовали, дистальные аневризмы клипированы у 21 (87,5 %) пациента (медиана времени 160 [140–210] мин), в 3 наблюдениях дистальные аневризмы не найдены. У 3 пациентов с множественными аневризмами дистальные аневризмы клипированы во 2-ю очередь. В 1 случае перед клипированием установлен катетер в межжировую цистерну. В данных наблюдениях время основного этапа операции варьировало от 140 до 225 мин (см. рис. 7).

В 1-й группе, где БН использовали на всех этапах операции, медиана длительности операции составила 165 [135–195] мин. У 4 пациентов за время операции клипировано несколько аневризм, время операции варьировало от 150 до 270 мин. Во 2-й группе, где БН не использовали, медиана длительности операции составила 240 [207,5–297,5] мин. В 4 наблюдениях у пациентов одновременно клипировано 2–3 аневризмы, время операции варьировало от 210 до 335 мин (рис. 8).

В 1-й группе, где использовали БН, во всех случаях выполнена костно-пластическая трепанация черепа. Медиана площади трепанации составила 42 [31–47] см<sup>2</sup>.



**Рис. 4.** Интраоперационные фотографии. Этап предоперационного планирования доступа к дистальным аневризмам перикаллезной артерии (а, б) и средней мозговой артерии (в) с помощью безрамной навигации: 1 – проекция верхней стенки лобной пазухи; 2 – проекция сагиттального синуса; 3 – проекция дистальной аневризмы средней мозговой артерии; 4 – предполагаемая краниотомия; 5 – кожный разрез

**Fig. 4.** Intraoperative photos. Stage of preoperative planning of access to distal aneurysms of the pericallosal artery (a, b) and middle cerebral artery (v) using frameless navigation: 1 – projection of the superior wall of the frontal sinus; 2 – projection of the sagittal sinus; 3 – projection of a distal aneurysm of the middle cerebral artery; 4 – assumed craniotomy; 5 – skin incision

Во 2-й группе, где БН не использовали, в 2 (8,3 %) случаях выполнена декомпрессивная трепанация черепа, в остальных 22 (91,7 %) наблюдениях – костно-пластическая трепанация черепа; медиана площади краниотомии составила 51 [46–68] см<sup>2</sup> (рис. 9). В 1 наблюдении выполнена повторная операция, при которой с применением БН сформирован новый доступ для оп-

тимального подхода к дистальной аневризме СМА (рис. 10).

В 1-й группе, где БН использовали на всех этапах операции, в 9 (42,9 %) наблюдениях выполняли разрез мягких тканей по Зуттеру, в 12 (57,1 %) – дугообразный разрез (медиана длины 18 [16–21] см). Во 2-й группе, где БН не использовали, в 8 (33,3 %) наблюдениях

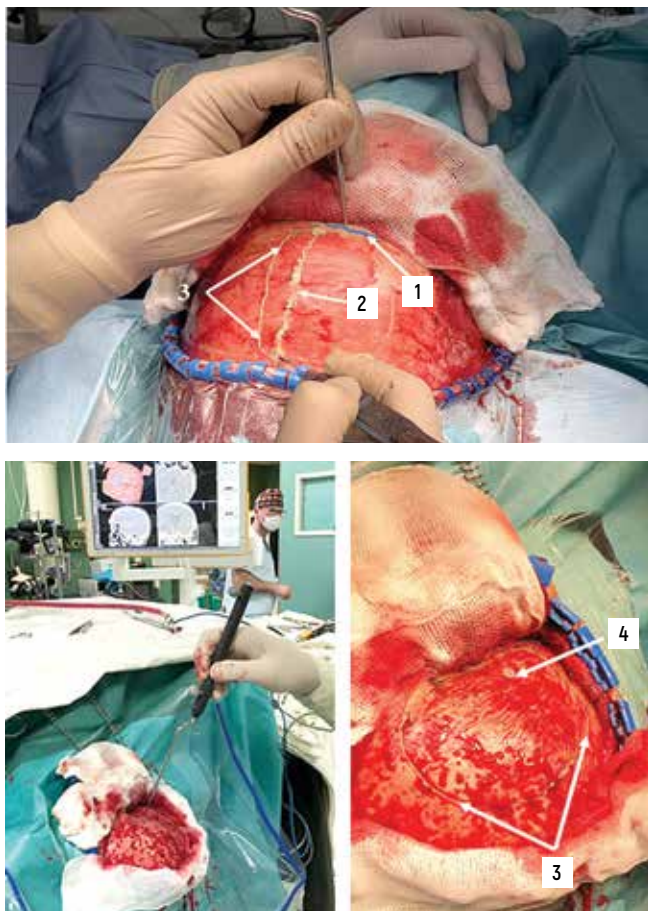


Рис. 5. Интраоперационные фотографии. Этап планирования размеров и локализации краниотомии с помощью безрамной навигации: 1 – верхняя стенка лобной пазухи; 2 – проекция сагиттального синуса; 3 – предполагаемая краниотомия; 4 – проекция дистальной аневризмы средней мозговой артерии

Fig. 5. Intraoperative photos. Stage of planning of the size and location of craniotomy using frameless navigation: 1 – superior wall of the frontal sinus; 2 – projection of the sagittal sinus; 3 – assumed craniotomy; 4 – projection of a distal aneurysm of the middle cerebral artery

Таблица 1. Сравнение 2 методик хирургического лечения в группах

Table 1. Comparison of 2 techniques of surgical treatment in the groups

Показатель Characteristic	1-я группа (с навигацией); n = 21 1 <sup>st</sup> group (with navigation); n = 21		2-я группа (без навигации); n = 24 2 <sup>nd</sup> group (without navigation); n = 24		p
	Медиана [Q <sub>1</sub> -Q <sub>3</sub> ] Median [Q <sub>1</sub> -Q <sub>3</sub> ]	Min-max	Медиана [Q <sub>1</sub> -Q <sub>3</sub> ] Median [Q <sub>1</sub> -Q <sub>3</sub> ]	Min-max	
Время основного этапа операции, мин Duration of the main stage of surgery, min	95 [80-100]	60-160	160 [140-210]	100-290	0,0001*
Длительность операции, мин Operative time, min	165 [135-195]	100-275	240 [207,5-297,5]	165-430	0,0001*
Площадь краниотомии, см <sup>2</sup> Craniotomy area, cm <sup>2</sup>	42 [31-47]	14-84	51 [46-68]	34-98	0,008*
Длина кожного разреза, см Length of skin incision	18 [16-21]	12-29	19 [15-27]	12-30	0,434
Объем кровопотери, мл Blood loss volume, mL	200 [100-200]	100-300	200 [200-300]	50-500	0,130

\*Различия показателей статистически значимы (p < 0,05).

\*Differences are statistically significant (p < 0.05).

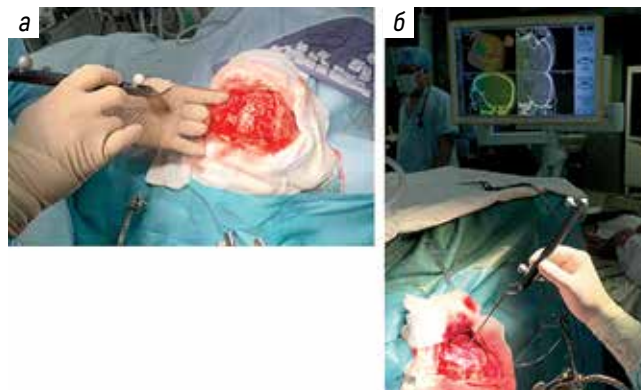


Рис. 6. Интраоперационные фотографии. Уточнение проекции, траектории подхода и расстояния до дистальной аневризмы перикаллезной артерии (а) и средней мозговой артерии (б)

Fig. 6. Intraoperative photos. Refinement of the projection, access trajectory and distance to a distal aneurysm of the pericallosal (a) and middle cerebral arteries (б)

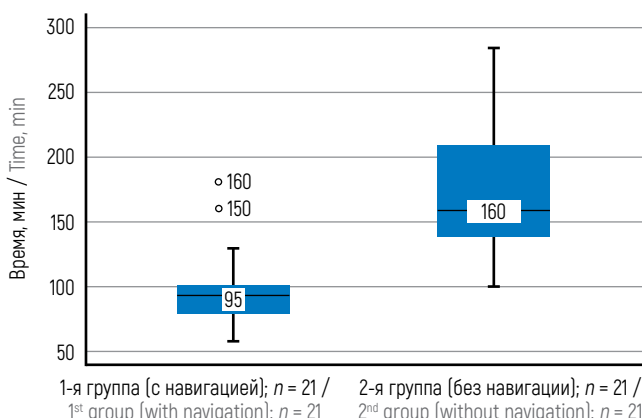


Рис. 7. Время основного этапа операции (от начала операции до клипирования дистальной аневризмы) в группах

Fig. 7. Duration of the main stage of surgery (from the start of surgery to clipping of a distal aneurysm) in the groups

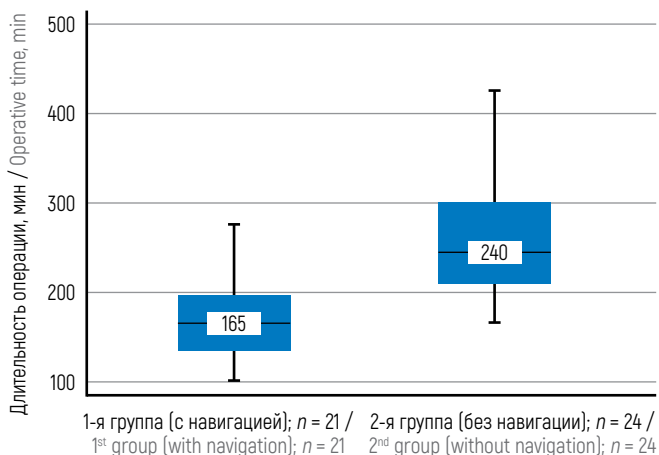


Рис. 8. Длительность операции в группах

Fig. 8. Operative time in the groups

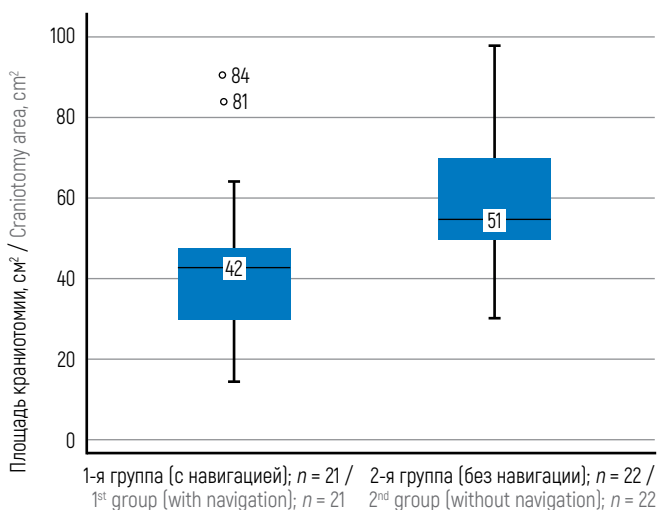


Рис. 9. Площадь краниотомии в группах

Fig. 9. Craniotomy area in the groups

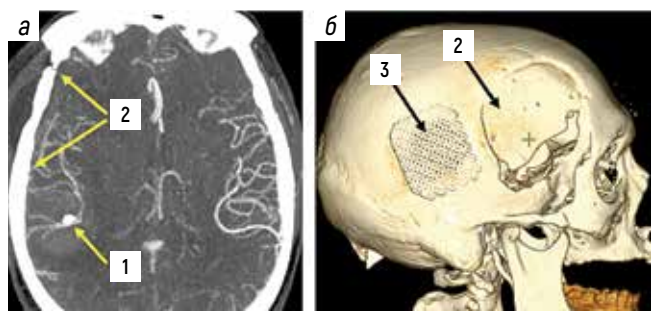


Рис. 10. Послеоперационные снимки пациента: а – компьютерная ангиография, аксиальная проекция (после 1-й операции); б – 3D-реконструкция компьютерной томографии головного мозга (после 2-й операции): 1 – дистальная аневризма сегмента М3 правой средней мозговой артерии; 2 – краниотомия (1-я операция); 3 – резекционная трепанация, краниопластика (2-я операция)

Fig. 10. Postoperative photos of a patient: а – computed angiography, axial projection (after 1<sup>st</sup> surgery); б – 3D reconstruction of computed tomography of the brain (after 2<sup>nd</sup> surgery): 1 – distal aneurysm of the M3 segment of the right middle cerebral artery; 2 – craniotomy (1<sup>st</sup> surgery); 3 – resection trepanation, cranioplasty (2<sup>nd</sup> surgery)

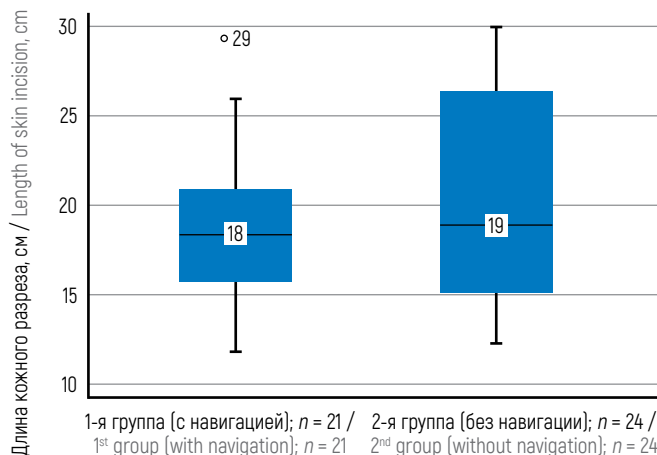


Рис. 11. Длина кожного разреза в группах

Fig. 11. Length of skin incision in the groups

выполняли разрез мягких тканей по Зугтеру, в 16 (66,7 %) – дугообразный разрез (медиана длины 19 [15–27] см). В 1 (4,2 %) наблюдении при повторной операции по поводу клипирования дистальной аневризмы СМА кожный разрез был адаптирован для оптимального подхода к аневризме (рис. 11).

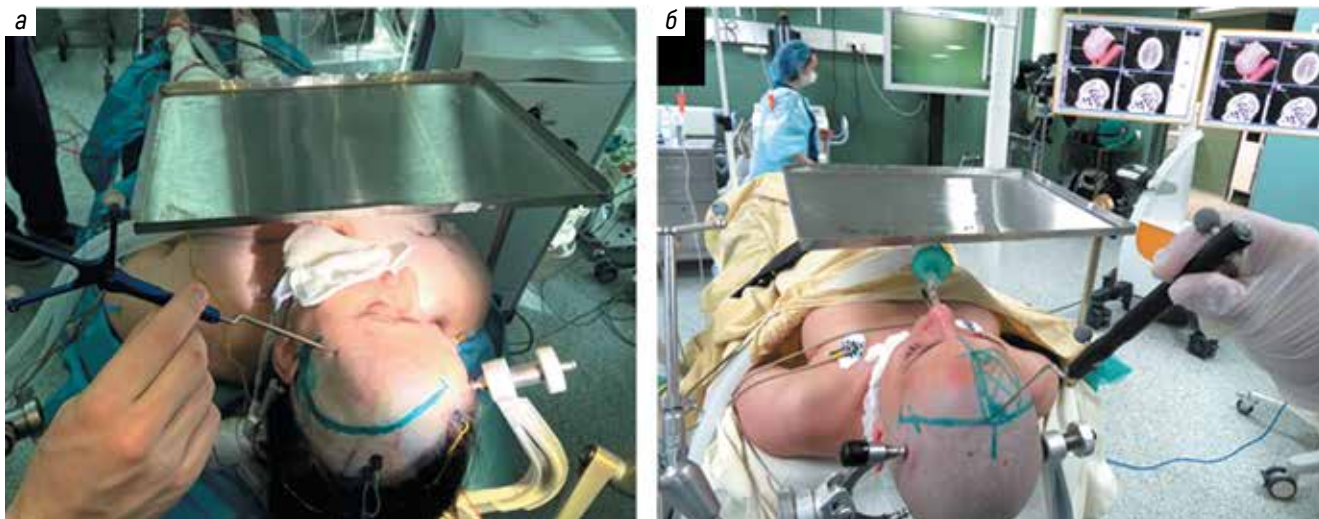Таким образом, в 1-й группе БН существенно сократила время основного этапа операции ( $p = 0,0001$ ), длительность операции ( $p = 0,0001$ ), уменьшила площадь краниотомии ( $p = 0,008$ ). Статистически значимых различий по объему кровопотери ( $p = 0,130$ ) и длине кожного разреза ( $p = 0,434$ ) не выявлено. Отсутствие различий в группах по длине кожного разреза в данном случае обусловлено предпочтением подавляющего большинства нейрохирургов адаптировать кожные разрезы под возможную декомпрессивную трепанацию черепа (рис. 12).

Интраоперационное повреждение лобной пазухи при операции в 1-й группе, где БН использовали на всех этапах операции, встречалось в 1 (4,8 %) наблюдении при выполнении краниотомии в парасагиттальной лобной области и было обусловлено технической ошибкой – смещением БН во время формирования доступа. Во 2-й группе, где БН не использовали, выявлено 8 (33,3 %) случаев повреждения лобной пазухи при выполнении краниотомии в парасагиттальной лобной области ( $n = 5$ ) и птериональной краниотомии ( $n = 3$ ) (рис. 13).

При сравнении частоты интраоперационного повреждения лобной пазухи в зависимости от хирургической методики получены статистически значимые различия ( $p = 0,025$ ). Повреждение лобной пазухи чаще встречалось во 2-й группе, где БН не использовали (рис. 14).

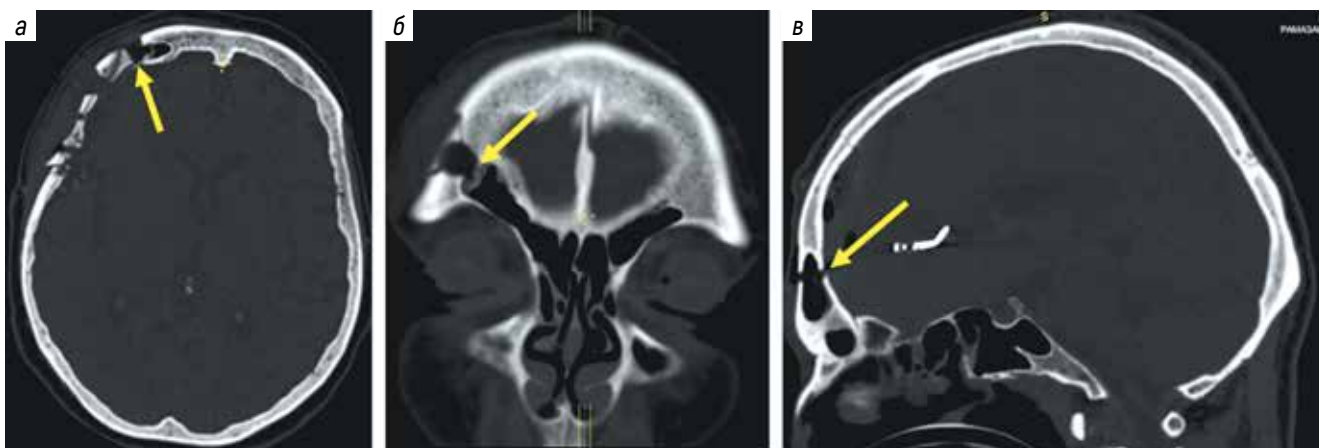
#### Сравнительный анализ результатов хирургического лечения

Для сравнения послеоперационных результатов хирургического лечения в группах в анализ включены



**Рис. 12.** Варианты кожного разреза для доступа к дистальной аневризме: а – средняя мозговая артерия, дугообразный разрез; б – перикаллезная артерия, разрез по Зуттеру

**Fig. 12.** Types of skin incisions for distal aneurysm access: а – middle cerebral artery, curved incision; б – pericallosal artery, Zutter incision



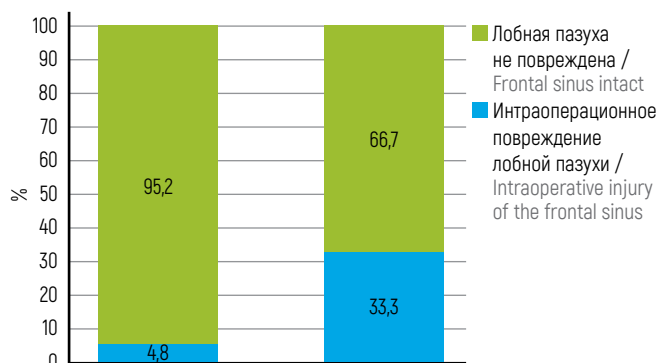
**Рис. 13.** Результаты компьютерной томографии головного мозга в послеоперационном периоде: примеры повреждения лобной пазухи при птериональной краниотомии (а, б), краниотомии в парасагитальной лобной области (в). Стрелкой указана вскрытая лобная пазуха

**Fig. 13.** Results of computed tomography of the brain the postoperative period: examples of frontal sinus injury during pterional craniotomy (а, б), craniotomy in the parasagittal frontal area (в). Arrow points at an open frontal sinus

следующие показатели: объем ВМГ, площадь ишемии, степень смещения срединных структур головного мозга. Данные показатели измерены по результатам КТ головного мозга.

В 1-й группе, где БН использовали на всех этапах операции, ВМГ встречалась в 7 (33,3 %) наблюдениях (медиана объема 14 [6,5–19,5] см<sup>3</sup>). Во всех случаях гематомы были parenchymatous. В 1 наблюдении объем гематомы в послеоперационном периоде составил 25 см<sup>3</sup> и был обусловлен сопутствующими отягчающими заболеваниями пациента – тромбоцитопенией, идиопатической тромбоцитарной пурпурой (рис. 15).

Во 2-й группе, где БН не использовали, ВМГ встречались в 11 (45,8 %) наблюдениях (медиана



1-я группа (с навигацией); n = 21 / 2-я группа (без навигации); n = 24 / 1<sup>st</sup> group (with navigation); n = 21 2<sup>nd</sup> group (without navigation); n = 24

**Рис. 14.** Интраоперационные повреждения лобной пазухи в группах  
**Fig. 14.** Intraoperative injuries of the frontal sinus in the groups

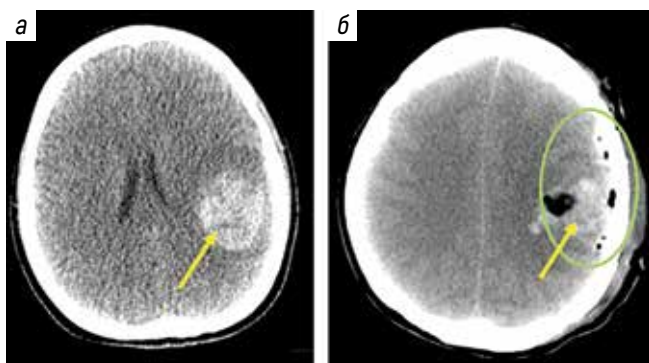


Рис. 15. Результаты компьютерной томографии головного мозга до (а) и после (б) операции. Стрелкой указана внутримозговая гематома, контуром – область операции

Fig. 15. Results of computed tomography of the brain before (a) and after (b) surgery. Arrow points at an intracerebral hematoma, outline shows surgical zone

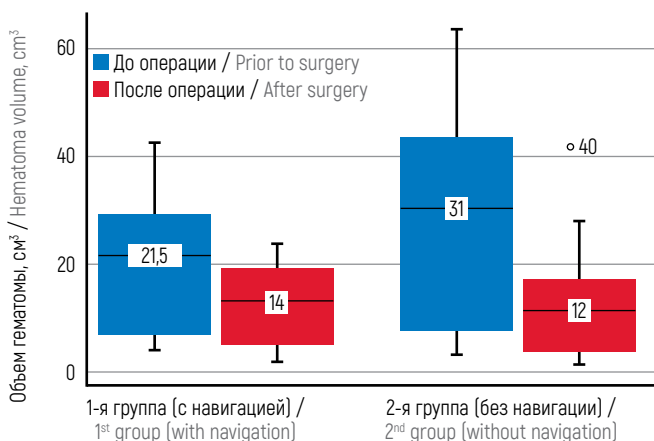


Рис. 16. Динамика объема гематом в группах до и после операции по результатам компьютерной томографии головного мозга

Fig. 16. Dynamics of hematoma volume in the groups before and after surgery per the results of brain computed tomography

объема 12 [5,5–17,5] см<sup>3</sup>). В 10 случаях гематомы были parenхиматозными, в 1 случае выявлены parenхиматозная и субдуральная гематомы общим объемом 40 см<sup>3</sup>.

Мы оценили динамику объема гематом в зависимости от методики лечения. В 1-й группе, где БН использовали на всех этапах операции, в послеоперационном периоде в 3 наблюдениях объем ВМГ полностью удален, в 3 (42,9 %) – уменьшился, в 4 (57,1 %) – ВМГ впервые выявлена. Статистически значимых изменений динамики объема ВМГ до и после операции не выявлено ( $p = 0,541$ ).

Во 2-й группе, где БН не использовали, в послеоперационном периоде в 2 наблюдениях объем ВМГ полностью удален, в 4 (36,4 %) – уменьшился, в 2 (18,2 %) – увеличился, в 4 (36,4 %) – ВМГ впервые выявлена, в 1 (9 %) – объем гематомы не поменялся. Статистически значимых изменений динамики объема ВМГ не выявлено ( $p = 0,433$ ).

Динамика объема ВМГ в обеих группах до и после операции представлена на рис. 16.

В 1-й группе в послеоперационном периоде новых случаев ВЖК не выявлено. Исходный объем ВЖК у наблюдаемых пациентов в 1-й группе ( $p = 0,317$ ) и 2-й группе ( $p = 0,076$ ) статистически значимо не менялся.

В 1-й группе, где БН использовали на всех этапах операции, зона ишемии по данным КТ головного мозга в 1 (4,8 %) наблюдении увеличилась, в 2 (9,5 %) наблюдениях впервые выявлена: медиана объема 90 [54–93] см<sup>3</sup>. Статистически значимых изменений динамики не выявлено ( $p = 0,109$ ). В 1 наблюдении по данным КТ головного мозга выявлен участок ишемии в зоне операции объемом 18 см<sup>3</sup> (рис. 17, а). В 1 наблюдении у пациента при смещении БН на основном

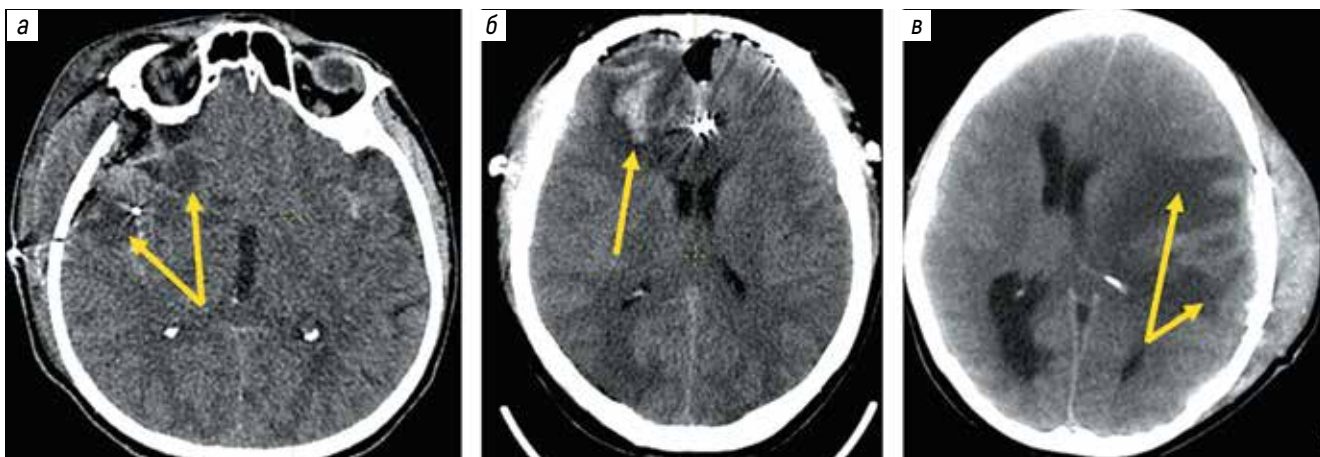


Рис. 17. Результаты компьютерной томографии головного мозга пациентов после операции, аксиальная проекция: а – участок ишемии в зоне операции объемом 18 см<sup>3</sup>; б – зона отека-ишемии в зоне операции с геморрагическим пропитыванием общим объемом 90 см<sup>3</sup>; в – увеличение зоны отека-ишемии с 41 до 96 см<sup>3</sup>. Участки ишемии указаны стрелкой

Fig. 17. Results of brain computed tomography after surgery, axial projection: а – area of ischemia in the surgical zone, volume 18 cm<sup>3</sup>; б – area of edema-ischemia in the surgical zone with hemorrhagic soak, volume 90 cm<sup>3</sup>; в – growth of edema-ischemia area from 41 to 96 cm<sup>3</sup>. Arrows point at areas of ischemia

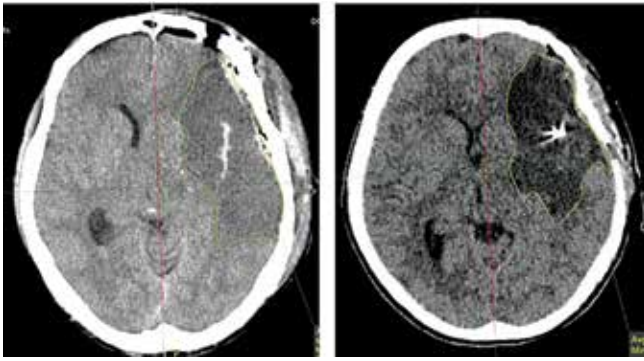


Рис. 18. Результаты компьютерной томографии головного мозга пациентов после операции, аксиальная проекция. Зоны ишемии выделены желтым контуром

Fig. 18. Results of brain computed tomography after surgery, axial projection. Areas of ischemia are outlined

этапе операции по данным КТ головного мозга выявлена зона отека-ишемии в зоне операции с геморрагическим пропитыванием общим объемом 90 см<sup>3</sup> (рис. 17, б). В 1 наблюдении у пациента с сопутствующим заболеванием (тромбоцитопения, идиопатическая тромбоцитарная пурпура) по данным КТ головного мозга отмечалось увеличение зоны отека-ишемии с 41 до 96 см<sup>3</sup> (рис. 17, в).

Во 2-й группе, где БН не использовали, ишемия впервые выявлена в 12 (50,0 %) наблюдениях (медиана объема 22 [13,5–77,5] см<sup>3</sup>) (рис. 18). Эти изменения по данным КТ головного мозга были статистически значимы ( $p = 0,002$ ).

В 1-й группе, где использовали БН, смещение срединных структур встречалось в 5 (23,8 %) наблюдениях (медиана смещения 5 [4–7] мм). В 1 (20 %) наблюдении по результатам КТ головного мозга смещение уменьшилось, в 1 (20 %) – увеличилось, в 3 (60 %) – впервые выявлено. Данные изменения были статистически незначимы ( $p = 0,138$ ). Аксиальная дислокация до и после операции встречалась в 2 наблюдениях.

Во 2-й группе, где БН не использовали, смещение срединных структур встречалось в 9 (37,5 %) наблюдениях (медиана смещения 5 [4–5] мм). В 1 наблюдении смещение срединных структур регрессировало, в 1 (11,1 %) – увеличилось, в 8 (88,9 %) – впервые выявлено. Данные изменения статистически значимы ( $p = 0,04$ ). Аксиальная дислокация до операции по результатам КТ головного мозга не выявлена, в послеоперационном периоде встречалась в 3 (12,5 %) наблюдениях, данные изменения статистически незначимы ( $p = 0,25$ ). Динамика смещения срединных структур в группах до и после операции представлена на рис. 19.

#### Описание и анализ исходов хирургического лечения пациентов с дистальными аневризмами

Для анализа исходов хирургического лечения пациентов рассмотрены следующие параметры: уровень

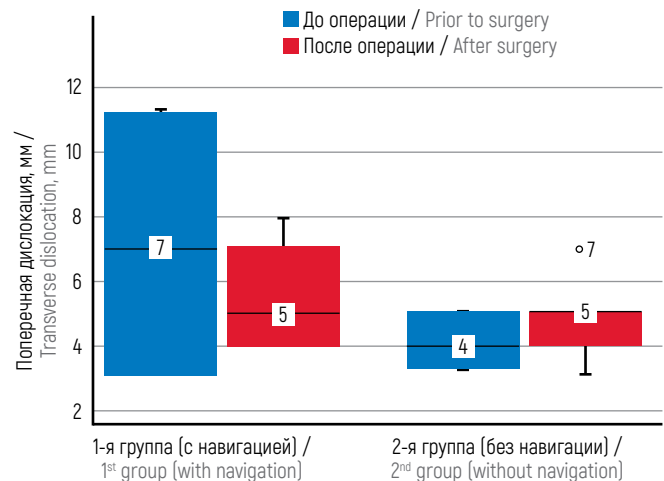


Рис. 19. Динамика поперечной дислокации срединных структур по данным компьютерной томографии головного мозга в группах до и после операции

Fig. 19. Dynamics of transverse displacement of midline structures per brain computed tomography before and after surgery

сознания по шкале комы Глазго после операции, неврологический дефицит, послеоперационные и системные осложнения, наличие повторной операции, число дней в реанимации и стационаре, исход лечения.

При сравнении пациентов по уровню сознания по шкале комы Глазго в группах выявлены статистически значимые различия ( $p = 0,013$ ). Эти различия объяснялись более высокой частотой встречаемости ясного сознания в 1-й группе, где БН использовали на всех этапах операции, в сравнении с грубым нарушением сознания среди пациентов во 2-й группе, где БН не использовали ( $p = 0,023$ ). Полученные результаты представлены в табл. 2.

Частота случаев появления нового очагового неврологического дефицита в послеоперационном периоде в 1-й группе, где БН использовали на всех этапах операции, выросла с 19 до 23,8 %. В 4 наблюдениях неврологический дефицит остался прежним, в 1 – выявлен впервые. Данные изменения в группе были статистически незначимы ( $p = 1,000$ ). Во 2-й группе, где БН не использовали, частота случаев развития нового неврологического дефицита после лечения выросла с 12,5 до 54,2 %. В 3 (12,5 %) наблюдениях неврологический дефицит после операции вырос, в 10 (41,6 %) – впервые обнаружен и проявлялся угнетением сознания, двигательными нарушениями от 0 до 4 баллов, сенсомоторной афазией, зрительными нарушениями. Данные изменения в группе после операции были статистически значимы ( $p = 0,002$ ).

При сравнении обеих групп по частоте развития нового неврологического дефицита получены статистически значимые различия ( $p = 0,0001$ ). Частота встречаемости нового неврологического дефицита была статистически значимо выше во 2-й группе по сравнению с 1-й, где применяли БН.

Таблица 2. Результаты сравнения данных пациентов по уровню сознания в послеоперационном периоде, n (%)

Table 2. Results of comparison of patient data per consciousness level in the postoperative period, n (%)

Уровень сознания Consciousness level	1-я группа (с навигацией); n = 21 1 <sup>st</sup> group (with navigation); n = 21	2-я группа (без навигации); n = 24 2 <sup>nd</sup> group (without navigation); n = 24	p
1. Ясное сознание 1. Full consciousness	19 (90,4)	10 (41,6)	0,013; $p_{1-4, 5, 6} = 0,023$
2. Умеренное оглушение 2. Moderate obtundation	1 (4,8)	4 (16,7)	
3. Глубокое оглушение 3. Deep obtundation	0	3 (12,5)	
4. Сопор 4. Stupor	1 (4,8)	4 (16,7)	
5. Умеренная кома 5. Moderate coma	0	2 (8,3)	
6. Глубокая кома 6. Deep coma	0	1 (4,2)	

Таблица 3. Характеристики связи предикторов модели (1) с вероятностью развития неврологического дефицита (P) в послеоперационном периоде

Table 3. Characteristics of the relationship between model predictors (1) and probability of neurologic deficit (P) in the postoperative period

Предиктор Predictor	Однофакторный анализ Univariate analysis		Многофакторный анализ Multivariate analysis	
	Отношение шансов; 95 % доверительный интервал Odds ratio; 95 % confidence interval	p	Отношение шансов; 95 % доверительный интервал Odds ratio; 95 % confidence interval	p
Методика хирургического лечения Surgical technique	23,64; 2,72–205,56	0,004	379,6; 3,87–37 277,10	0,011
Церебральный ангиоспазм в послеоперационном периоде Cerebral angiospasm in the postoperative period	7,5; 1,83–30,73	0,005	52,1; 1,65–1646,82	0,025
Ишемия в послеоперационном периоде Ischemia in the postoperative period	7,5; 1,83–30,73	0,005	12,5; 0,80–180,27	0,063
Внутричерепная гематома Intracerebral hematoma	7,2; 1,75–29,48	0,006	28,4; 1,21–665,64	0,038

Нами разработана прогностическая модель для определения вероятности развития нового неврологического дефицита в послеоперационном периоде в зависимости от различных факторов методом бинарной логистической регрессии. Всего в итоговую модель вошли такие факторы, как методика хирургического лечения, церебральный ангиоспазм, ишемия, ВМГ:

$$P = 1 / (1 + e^{-z}) - 100 \%;$$

$$z = -21,33 + 3,95X_{\text{ангиоспазм}} - 5,94X_{\text{методика лечения}} + 2,53X_{\text{ишемия}} + 3,35X_{\text{ВМГ}}, \quad (1)$$

где P – вероятность развития нового неврологического дефицита в послеоперационном периоде (%);  $X_{\text{ангиоспазм}}$  – развитие выраженного ангиоспазма в послеоперационном периоде (0 – отсутствие, 1 – наличие);

$X_{\text{методика лечения}}$  – методика хирургического лечения (1 – БН, 2 – стандартная методика);  $X_{\text{ишемия}}$  – ишемия в послеоперационном периоде (0 – отсутствие, 1 – наличие);  $X_{\text{ВМГ}}$  – ВМГ (0 – отсутствие, 1 – наличие).

Полученная регрессионная модель является статистически значимой ( $p = 0,0001$ ). Характеристики каждого из факторов, включенных в модель, представлены в табл. 3.

Пороговое значение логистической функции P определено с помощью метода анализа ROC-кривых (рис. 20).

Площадь под ROC-кривой составила  $0,95 \pm 0,03$  (95 % доверительный интервал 0,9–1,0). Вероятность развития нового неврологического дефицита P в точке cut-off составила 35,1 %. При  $P \geq 35,1$  % определялся высокий риск выявления неврологического дефицита, а при  $P < 35,1$  % – низкий риск. Чувствительность

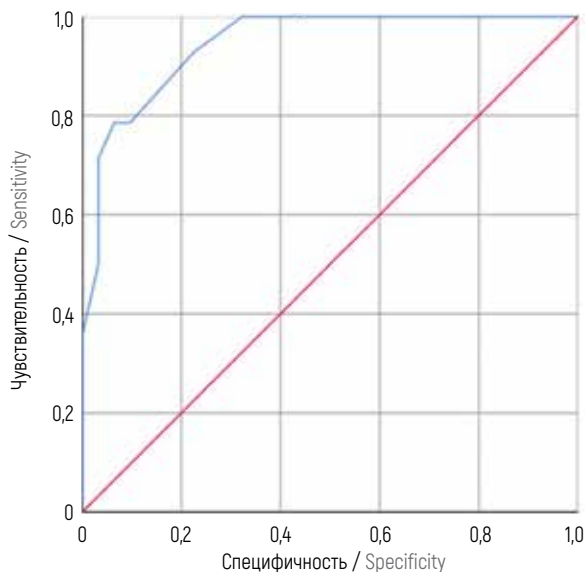


Рис. 20. ROC-кривая, характеризующая зависимость вероятности развития нового неврологического дефицита от значений прогностической функции [1]  
Fig. 20. ROC curve characterizing the relationship between probability of new neurologic deficit and prognostic function value [1]

и специфичность модели (1) при данном пороговом значении составили 85,7 и 86,7 % соответственно.

К послеоперационным осложнениям относили впервые возникшие, а также нарастающие после операции ВМГ, ишемию, смещение срединных структур головного мозга, церебральный ангиоспазм, отек головного мозга. Для простоты сравнения перечисленные показатели объединили в категорию «послеоперационные осложнения». При появлении или нарастании одного из перечисленных признаков данного пациента относили к категории послеоперационных осложнений. При сравнении частоты встречаемости послеоперационных осложнений в группах получены статистически значимые различия ( $p = 0,025$ ). Частота встречаемости послеоперационных осложнений в 1-й группе, где БН использовали на всех этапах операции, была существенно ниже, чем во 2-й группе, где БН не использовали (47,6 и 83,3 % соответствен-

Таблица 4. Частота развития послеоперационных осложнений в группах ( $p = 0,025$ ),  $n$  (%)

Table 4. Postoperative complication rate in the groups ( $p = 0.025$ ),  $n$  (%)

Послеоперационные осложнения Postoperative complications	1-я группа (с навигацией); $n = 21$ 1 <sup>st</sup> group (with navigation); $n = 21$	2-я группа (без навигации); $n = 24$ 2 <sup>nd</sup> group (without navigation); $n = 24$
Имеются Present	10 (47,6)	20 (83,3)
Отсутствуют Absent	11 (52,4)	4 (16,7)

но). Полученные результаты представлены в табл. 4. Распределение послеоперационных осложнений в группах представлено на рис. 21.

При сравнении частоты встречаемости системных осложнений в послеоперационном периоде в группах выявлены статистически значимые различия ( $p = 0,005$ ). Частота встречаемости системных осложнений была существенно ниже в 1-й группе, где БН использовали на всех этапах операции, чем во 2-й группе, где БН не использовали (14,3 и 58,3 %, соответственно). Полученные результаты представлены в табл. 5. Распределение системных осложнений в группах представлено на рис. 22.

Повторную операцию в 1-й группе проводили в 1 (4,8 %) случае. Выполняли декомпрессионную трепанацию черепа в связи с нарастанием в послеоперационном периоде отека-ишемии головного мозга, поперечной дислокации (см. рис. 17, в).

Во 2-й группе в 20,8 % ( $n = 5$ ) случаев выполняли декомпрессионную трепанацию черепа, в 8,3 % ( $n = 2$ ) — устанавливали наружный вентрикулярный дренаж и вентрикулоперитонеальный шунт, в 4,2 % ( $n = 1$ ) — выполняли повторное клипирование дистальной

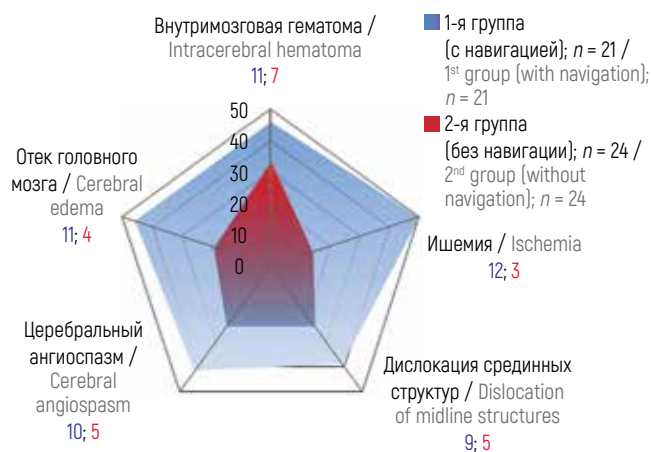


Рис. 21. Распределение послеоперационных осложнений в группах,  $n$   
Fig. 21. Distribution of postoperative complications in the groups,  $n$

Таблица 5. Частота развития системных осложнений в группах в послеоперационном периоде ( $p = 0,005$ ),  $n$  (%)

Table 5. Systemic complication rate in the groups in the postoperative period ( $p = 0.005$ ),  $n$  (%)

Системные осложнения Systemic complications	1-я группа (с навигацией); $n = 21$ 1 <sup>st</sup> group (with navigation); $n = 21$	2-я группа (без навигации); $n = 24$ 2 <sup>nd</sup> group (without navigation); $n = 24$
Имеются Present	3 (14,3)	14 (58,3)
Отсутствуют Absent	18 (85,7)	10 (41,7)

- 1-я группа (с навигацией);  $n = 21$  / 1<sup>st</sup> group (with navigation);  $n = 21$
- 2-я группа (без навигации);  $n = 24$  / 2<sup>nd</sup> group (without navigation);  $n = 24$

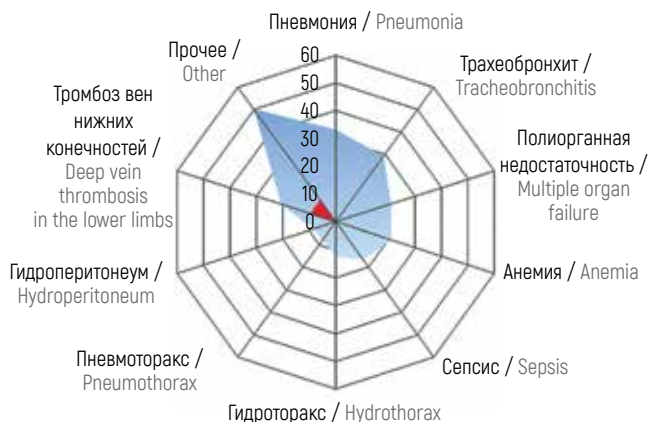


Рис. 22. Распределение системных осложнений в послеоперационном периоде в группах

Fig. 22. Distribution of systemic complications in the groups

аневризмы СМА с использованием БН, в 4,2 % ( $n = 1$ ) – вторичную хирургическую обработку послеоперационной раны, в 4,2 % ( $n = 1$ ) – ревизию операционной раны по поводу удаления венстрикулоперитонеального шунтирования, в 4,2 % ( $n = 1$ ) – ревизию операционной раны по поводу удаления нетравматической острой субдуральной гематомы объемом 200 см<sup>3</sup>. Частота повторных операций была статистически значимо выше во 2-й группе ( $p = 0,002$ ).

При сравнении групп по срокам лечения в послеоперационном периоде в реанимации выявлены статистически значимые различия ( $p = 0,011$ ). Пациенты в 1-й группе, где БН использовали на всех этапах операции, провели в реанимации меньше дней, чем пациенты 2-й группы, где БН не использовали. Статистически значимых различий по сроками лечения в стационаре ( $p = 0,119$ ) в группах не выявлено (табл. 6).

Частота летального исхода в послеоперационном периоде была статистически значимо выше во 2-й группе, где БН не использовали, по сравнению с 1-й груп-

пой ( $p = 0,023$ ). При сравнении частоты исхода по 5-балльной шкале исходов Глазго в обеих группах выявлены статистически значимые различия ( $p = 0,0001$ ). Данные различия объяснялись более высокой частотой хорошего восстановления пациентов в послеоперационном периоде в 1-й группе, где БН использовали на всех этапах операции, по сравнению со 2-й группой, где встречались случаи тяжелой инвалидизации, вегетативного состояния и летального исхода (табл. 7).

Таблица 7. Результаты сравнения частоты исхода по шкале исходов Глазго в группах в послеоперационном периоде ( $p = 0,0001$ ),  $n$  (%)

Table 7. Results of comparison of outcomes per the Glasgow Scale in the groups in the postoperative period ( $p = 0.0001$ ),  $n$  (%)

Сумма баллов по шкале исходов Глазго Total Glasgow Scale score	1-я группа (с навигацией); $n = 21$ 1 <sup>st</sup> group (with navigation); $n = 21$	2-я группа (без навигации); $n = 24$ 2 <sup>nd</sup> group (without navigation); $n = 24$
5	18 (85,7)	12 (50,0)
4	3 (14,3)	0
3	0	5 (20,8)
2	0	1 (4,2)
1	0	6 (25,0)

### ОБСУЖДЕНИЕ

С учетом нетипичной локализации дистальных аневризм (глубинное расположение и отсутствие анатомических ориентиров при поиске) наилучших результатов в хирургическом лечении позволяет добиться использование БН.

В первых работах, посвященных использованию БН в хирургии дистальных аневризм, описаны небольшие выборки больных. Авторы отмечали преимущества и удобства использования БН при клипировании дистальных аневризм, однако результаты хирургического лечения не анализировали [7–13].

Таблица 6. Результаты сравнения сроков лечения пациентов в реанимации и в стационаре в послеоперационном периоде

Table 6. Results of comparison of duration of treatment in the ICU and inpatient facility in the postoperative period

Показатель Characteristic	1-я группа (с навигацией); $n = 21$ 1 <sup>st</sup> group (with navigation); $n = 21$		2-я группа (без навигации); $n = 24$ 2 <sup>nd</sup> group (without navigation); $n = 24$		$p$
	Медиана [Q <sub>1</sub> –Q <sub>3</sub> ] Median [Q <sub>1</sub> –Q <sub>3</sub> ]	Min–max	Медиана [Q <sub>1</sub> –Q <sub>3</sub> ] Median [Q <sub>1</sub> –Q <sub>3</sub> ]	Min–max	
Число дней в реанимации Number of days in ICU	2 [1–7]	1–22	9 [2,0–24,5]	1–101	0,011*
Число дней в стационаре Number of days in inpatient facility	18 [12–23]	9–70	19,5 [16,0–45,5]	10–101	0,119

\*Различия показателей статистически значимы ( $p < 0,05$ ).

\*Differences are statistically significant ( $p < 0.05$ ).

Первое описание результатов хирургического лечения опубликовано Т. Тоуоока и соавт. в 2017 г. Авторы сравнивали результаты хирургического лечения в 2 группах пациентов: основной ( $n = 35$ ), где клипирование аневризм проводили с использованием БН, и контрольной ( $n = 41$ ), где использовали стандартную методику хирургического лечения. По мнению авторов, время основного этапа операции и размеры супраорбитальной краниотомии не различались в обеих группах; различались лишь размеры птериональной краниотомии. Однако авторы не привели данных статистического анализа полученных результатов, а среди всей выборки только 2 пациента имели дистальную локализацию аневризмы [14].

W. Dai и соавт. ретроспективно проанализировали результаты лечения 112 пациентов с дистальными аневризмами, разделенных на 2 группы: основную ( $n = 51$ ), где клипирование осуществляли с использованием БН, и контрольную ( $n = 61$ ) со стандартной методикой хирургического лечения. Обе группы пациентов не различались по полу, возрасту, тяжести состояния при поступлении, локализации аневризмы. При анализе результатов хирургического лечения статистически значимых различий по длительности операции ( $p = 0,340$ ) и объему кровопотери ( $p = 0,274$ ) не выявлено. Длительность пребывания в стационаре в основной группе была меньше, чем в контрольной ( $8,12 \pm 2,12$  дня против  $8,99 \pm 1,87$  дня соответственно;  $p = 0,023$ ). Также не получено статистически значимых различий по тяжести состояния пациентов в группах в послеоперационном периоде по шкале инсульта Национального института здоровья США ( $p = 0,136$ ) и шкале исходов Глазго ( $p = 0,401$ ) [15].

S. Nan и соавт. ретроспективно проанализировали результаты лечения 139 пациентов с дистальными аневризмами, из которых 103 оперированы стандартной методикой хирургического лечения, 36 — с использованием БН. Не выявлено статистически значимых различий по срокам пребывания пациентов в стационаре в обеих группах ( $17,5 [16–21]$  дня против

$18 [15–22]$  дней соответственно;  $p = 0,761$ ), объему кровопотери ( $370 [280–460]$  мл против  $430 [310–610]$  мл соответственно;  $p = 0,045$ ), а также тяжести состояния пациентов в послеоперационном периоде по модифицированной шкале Рэнкина ( $p = 0,157$ ). Авторы отметили статистически значимые различия по времени основного этапа операции в группах ( $49 [42–53]$  мин против  $79 [63–84]$  мин соответственно;  $p < 0,001$ ), которое было существенно меньше при использовании БН [16].

В нашем исследовании получены статистически значимые различия по времени основного этапа операции ( $p = 0,0001$ ), длительности операции ( $p = 0,0001$ ), площади краниотомии ( $p = 0,008$ ), частоте повреждения лобной пазухи ( $p = 0,025$ ), тяжести состояния пациента по шкале исходов Глазго в послеоперационном периоде ( $p = 0,0001$ ) и длительности лечения в реанимации ( $p = 0,011$ ). Несмотря на противоречивые результаты исследований и небольшое число работ, посвященных анализу хирургического лечения дистальных аневризм, мы считаем БН полезным инструментом в арсенале нейрохирурга, позволяющим добиться минимальной инвазивности и максимальной безопасности, улучшить исходы хирургического лечения, снизить риски летального исхода и грубой инвалидизации пациентов в послеоперационном периоде.

## ЗАКЛЮЧЕНИЕ

Использование БН уменьшает время поиска дистальной аневризмы, длительность операции, позволяет сократить площадь краниотомии и предотвратить интраоперационное повреждение лобной пазухи, статистически значимо снижает риск развития послеоперационного нового неврологического дефицита и улучшает клинические исходы. При использовании БН статистически значимо уменьшаются риск повторных операций, сроки пребывания пациентов в реанимации в послеоперационном периоде, а также риск развития системных осложнений.

## Литература | References

1. Крылов В.В. Хирургия аневризм головного мозга. Т. 2. М.: Новое время, 2011. С. 516.  
Krylov V.V. Surgery of cerebral aneurysms. V. 2. Moscow: Novoe Vremya, 2011. P. 516. (In Russ.).
2. Nussbaum E., Madison M., Goddard J. et al. Peripheral intracranial aneurysms: management challenges in 60 consecutive cases. *J Neurosurg* 2009;110(1):7–13. DOI: 10.3171/2008.6.JNS0814
3. Rodriguez-Hernandez A., Zador Z., Rodriguez-Mena R., Lawton M. Distal aneurysms of intracranial arteries: application of numerical nomenclature, predilection for cerebellar arteries, and results of surgical management. *World Neurosurg* 2013; 80(1–2):103–112. DOI: 10.1016/j.wneu.2012.09.010
4. Hernesniemi J., Tapaninaho A., Vapalahti M. et al. Saccular aneurysms of the distal anterior cerebral artery and its branches. *Neurosurgery* 1992;31(6):994–9. DOI: 10.1227/00006123-199212000-00002
5. Wu C., Sun Z., Wang F. et al. Surgical managements of peripheral intracranial aneurysms. *Zhonghua Yi Xue Za Zhi* 2014;94(9): 698–700. (In Chinese).
6. Сенько И.В., Крылов В.В. Микрохирургия аневризм дистальных аневризм головного мозга. *Нейрохирургия* 2016;1:98–103. Senko I.V., Krylov V.V. Microsurgical treatment of distal cerebral aneurysms. *Neyrokhirurgiya = Russian Journal of Neurosurgery* 2016;1:98–103. (In Russ.).

7. Albert F.K., Wirtz C.R., Forsting M. et al. Image guided excision of a ruptured feeding artery “pedicle aneurysm” associated with an arteriovenous malformation in a child: case report. *Comput Aided Surg* 1997;2(1):5–10. DOI: 10.1002/(SICI)1097-0150(1997)2:1<5::AID-IGS3>3.0.CO;2-3
8. Melgar M.A., Zamorano L., Jiang Z., Guthikonda M. Three-dimensional magnetic resonance angiography in the planning of aneurysm surgery. *Comput Aided Surg* 1997;2(1):11–23. DOI: 10.1002/(sici)1097-0150(1997)2:1<11::aid-igs4>3.0.co;2-q
9. Raabe A., Beck J., Rohde S., Berkefeld J. Three-dimensional rotational angiography guidance for aneurysm surgery. *J Neurosurg* 2006;105(3):406–11. DOI: 10.3171/jns.2006.105.3.406
10. Kim T., Joo S., Lee J. et al. Neuronavigation-assisted surgery for distal anterior cerebral artery aneurysm. *Minim Invasive Neurosurg* 2007;50(3):140–4. DOI: 10.1055/s-2007-985151
11. Lee S.H., Bang J.S. Distal middle cerebral artery M4 aneurysm surgery using navigation-CT angiography. *J Korean Neurosurg Soc* 2007;46(6):478–80. DOI: 10.3340/jkns.2007.42.6.478
12. Kil J.S., Kim D.W., Kang S.D. Navigation-guided keyhole approach for unruptured intracranial aneurysms. *Korean J Cerebrovasc Surg* 2011;13(3):244–8.
13. Hermann E.J., Petrakakis I., Götz F. et al. Surgical treatment of distal anterior cerebral artery aneurysms aided by electromagnetic navigation CT angiography. *Neurosurg Rev* 2015;38(3):523–30. DOI: 10.1007/s10143-015-0611-9
14. Toyooka T., Otani N., Wada K. et al. Head-up display may facilitate safe keyhole surgery for cerebral aneurysm clipping. *J Neurosurg* 2017;129(4):883–9. DOI: 10.3171/2017.5.jns162692
15. Dai W., Ling H., Sun Y. et al. The comparison of neuronavigation combined with CT three-dimensional angiography vs. CT angiography in the guidance of clipping treatment in distal intracranial aneurysm surgery: a retrospective clinical study. *Ann Transl Med* 2022;10(10):572. DOI: 10.21037/atm-22-1749
16. Han S., Qin X., Zhang W. et al. Advantages of computed tomography-based navigation in clipping distal anterior cerebral artery aneurysms: a retrospective cohort study. *Quant Imaging Med Surg* 2023;13(12):8326–35. DOI: 10.21037/qims-23-671

**Вклад авторов**

Е.С. Рыжкова: разработка дизайна исследования, сбор данных, статистический анализ, участие в операциях, написание текста статьи;  
В.А. Лукьянчиков, В.В. Крылов: разработка дизайна исследования, участие в операциях; научное редактирование статьи;  
И.В. Сенько: получение данных для анализа, участие в операциях;  
Т.А. Шатохин, Д.В. Ховрин, В.А. Далибалдыан, М.В. Синкин, З.А. Барбакадзе, З.А. Кулов, А.А. Гринь: участие в операциях.

**Authors' contributions**

E.S. Ryzhkova: study design, data collection, statistical analysis, participation in surgeries, article writing;  
V.A. Lukyanchikov, V.V. Krylov: study design, participation in surgeries; scientific editing;  
I.V. Senko: obtaining data for analysis, participation in surgeries;  
T.A. Shatokhin, D.V. Khovrin, V.A. Dalibaldyan, M.V. Sinkin, Z.A. Barbakadze, Z.A. Kulov, A.A. Grin: participation in surgeries.

**ORCID авторов / ORCID of authors**

Е.С. Рыжкова / E.S. Ryzhkova: <https://orcid.org/0000-0002-5009-3669>  
В.А. Лукьянчиков / V.A. Lukyanchikov: <https://orcid.org/0000-0003-4518-9874>  
И.В. Сенько / I.V. Senko: <https://orcid.org/0000-0002-5743-8279>  
Т.А. Шатохин / T.A. Shatokhin: <https://orcid.org/0000-0002-2864-9675>  
Д.В. Ховрин / D.V. Khovrin: <https://orcid.org/0000-0002-7081-3766>  
В.А. Далибалдыан / V.A. Dalibaldyan: <https://orcid.org/0000-0002-5993-3310>  
М.В. Синкин / M.V. Sinkin: <https://orcid.org/0000-0002-1339-8519>  
З.А. Барбакадзе / Z.A. Barbakadze: <https://orcid.org/0000-0003-3835-4317>  
З.А. Кулов / Z.A. Kulov: <https://orcid.org/0009-0009-4955-0234>  
А.А. Гринь / A.A. Grin: <https://orcid.org/0000-0003-3515-8329>  
В.В. Крылов / V.V. Krylov: <https://orcid.org/0000-0001-5256-0905>

**Конфликт интересов.** Авторы заявляют об отсутствии конфликта интересов.

**Conflict of interest.** The authors declare no conflict of interest.

**Финансирование.** Исследование проведено без спонсорской поддержки.

**Funding.** The study was performed without external funding.

**Соблюдение прав пациентов и правил биоэтики.** Протокол исследования одобрен локальным этическим комитетом ГБУЗ г. Москвы «Городская клиническая больница им. С.С. Юдина Департамента здравоохранения г. Москвы». Исследование носило ретроспективный характер. Пациенты подписали информированное согласие на публикацию своих данных.

**Compliance with patient rights and principles of bioethics.** The study protocol was approved by the local ethics committee of the Russian Medical Academy of Continuous Professional Education of the Ministry of Health of Russia. The study was retrospective.

The patients gave written informed consent to the publication of his(their) data.

**Статья поступила:** 17.10.2024. **Принята к публикации:** 18.12.2025. **Опубликована онлайн:** 10.04.2026.

**Article submitted:** 17.10.2024. **Accepted for publication:** 18.12.2025. **Published online:** 10.04.2026.

DOI: <https://doi.org/10.63769/1683-3295-2026-28-1-58-66>

# UBE TLIF, our experience, tips and tricks. Initial experience in an Iberic hospital (Viseu, Portugal)

**Contacts:**Marcel Sincari  
[sincari1973@gmail.com](mailto:sincari1973@gmail.com)M. Sincari<sup>1</sup>, E. Mendes<sup>2</sup>, L. Guerra<sup>2</sup>, M.-D. Sincari<sup>3</sup><sup>1</sup>Neurosurgery Department, Unidade Local de Saúde Viseu Dão Lafões, Portugal;<sup>2</sup>Ortopedic Department, Unidade Local de Saúde Viseu Dão Lafões, Portugal;<sup>3</sup>Medical Faculty of Coimbra University, Portugal

The surgical technique has developed continuously from open surgery to minimally invasive methods and the spine surgeons are always looking for better solutions, trying to improve patient satisfaction. The concept and goal of minimally invasive surgery is to diminish the destruction of muscles and bony structures, thus reducing the pain and shortening the recovery of the operated patients. We report our first experience with UBE TLIF with normal used cages and with large cages used for OLLIF. All colleagues recommend doing some decompressions by UBE technique to gain experience before attempting UBE TLIF. We broke the paradigm and started to do TLIF without any experience in performing UBE decompression. Our team is composed by a neurosurgeon and orthopedic surgeons, and the facilitating factor was some anterior experience with uniportal endoscopy, and the orthopedic surgeons were skilled in triangulation due to prior experience in arthroscopic knee surgeries. We do not advise this type of learning curve; we just want to document our experience.

**Keywords:** biportal, endoscopy, decompression**For citation:** Sincari M., Mendes E., Guerra L., Sincari M.-D. UBE TLIF, our experience, tips and tricks. Initial experience in an Iberic hospital (Viseu, Portugal). *Neurokhirurgiya = Russian Journal of Neurosurgery* 2026;28(1):58-66.DOI: <https://doi.org/10.63769/1683-3295-2026-28-1-58-66>

## Односторонняя двухпортовая эндоскопическая трансфораминальная поясничная межтеловая фиксация: наш опыт, советы и рекомендации Опыт португальской больницы (Визеу, Португалия)

M. Sincari<sup>1</sup>, E. Mendes<sup>2</sup>, L. Guerra<sup>2</sup>, M.-D. Sincari<sup>3</sup><sup>1</sup>Отделение нейрохирургии, Медицинский пункт субрегиона Дан-Лафойнш, Португалия;<sup>2</sup>Отделение ортопедии, Медицинский пункт субрегиона Дан-Лафойнш, Португалия;<sup>3</sup>Медицинский факультет Коимбрского университета, Португалия**Контакты:** Marcel Sincari [sincari1973@gmail.com](mailto:sincari1973@gmail.com)

Хирургические методы постоянно развиваются: на смену открытой хирургии приходят минимально инвазивные методы. Спинальные хирурги постоянно находятся в поиске решений, улучшающих исходы у пациентов. Концепция и цель минимально инвазивной хирургии – снизить разрушение мышц и костей пациентов. Мы описываем свой первый опыт односторонней двухпортовой эндоскопической трансфораминальной поясничной межтеловой фиксации (unilateral biportal endoscopic transforaminal lumbar interbody fusion – UBE-TLIF) с использованием нормальных кейджей и больших кейджей, предназначенных для косоугольного бокового межтелового спондилодеза. Все коллеги рекомендуют провести несколько декомпрессий с использованием техники UBE перед выполнением UBE-TLIF. Мы пошли против парадигмы и начали выполнять TLIF без опыта декомпрессии UBE. Наша команда состоит из нейрохирурга и хирургов-ортопедов. У нас был опыт однопортовой эндоскопии, и хирурги-ортопеды имели навыки триангуляции благодаря предшествующему опыту артроскопических операций на коленях. Мы не рекомендуем такую кривую обучения, но хотим описать свой опыт.

**Ключевые слова:** двухпортальный, эндоскопия, декомпрессия

Для цитирования: Sincari M., Mendes E., Guerra L., Sincari M.-D. Односторонняя двухпортовая эндоскопическая трансфораминальная поясничная межтеловая фиксация: наш опыт, советы и рекомендации. Опыт португальской больницы (Визеу, Португалия). Нейрохирургия 2025;28(1):58–66.

DOI: <https://doi.org/10.63769/1683-3295-2026-28-1-58-66>

**BACKGROUND**

Spine surgery since its apparition has had a continuous and dynamic evolution, and the most important achievements are summarized below. In 1944, Briggs and Milligan published their novel technique, the posterior lumbar interbody fusion (PLIF), involving continuous removal of vertebral bone chips and replacement of the disc with a round bone peg [1]. In 1952, PLIF was proposed by Cloward using banked bone [2] in 1973, Philadelphia orthopedic surgeon Parviz Kambin, Professor of Orthopedic Surgery and Endowed Chair of Spinal Surgery Research at

Drexel University College of Medicine, introduced a transforaminal route to the disc space, exploiting an access corridor free of significant vascular and neural structures. Kambin initially explored this pathway in percutaneous posterolateral resection of herniated L3–4 and L4–5 discs, using fluoroscopic guidance and an incision 8–9 cm from the midline [3]. “Kambin’s triangle”, recently described three-dimensionally as “Kambin’s prism”, is enclosed anteriorly by the exiting nerve root, inferiorly by the proximal endplate of the lower vertebral body, posteriorly by the superior articular process of the lower

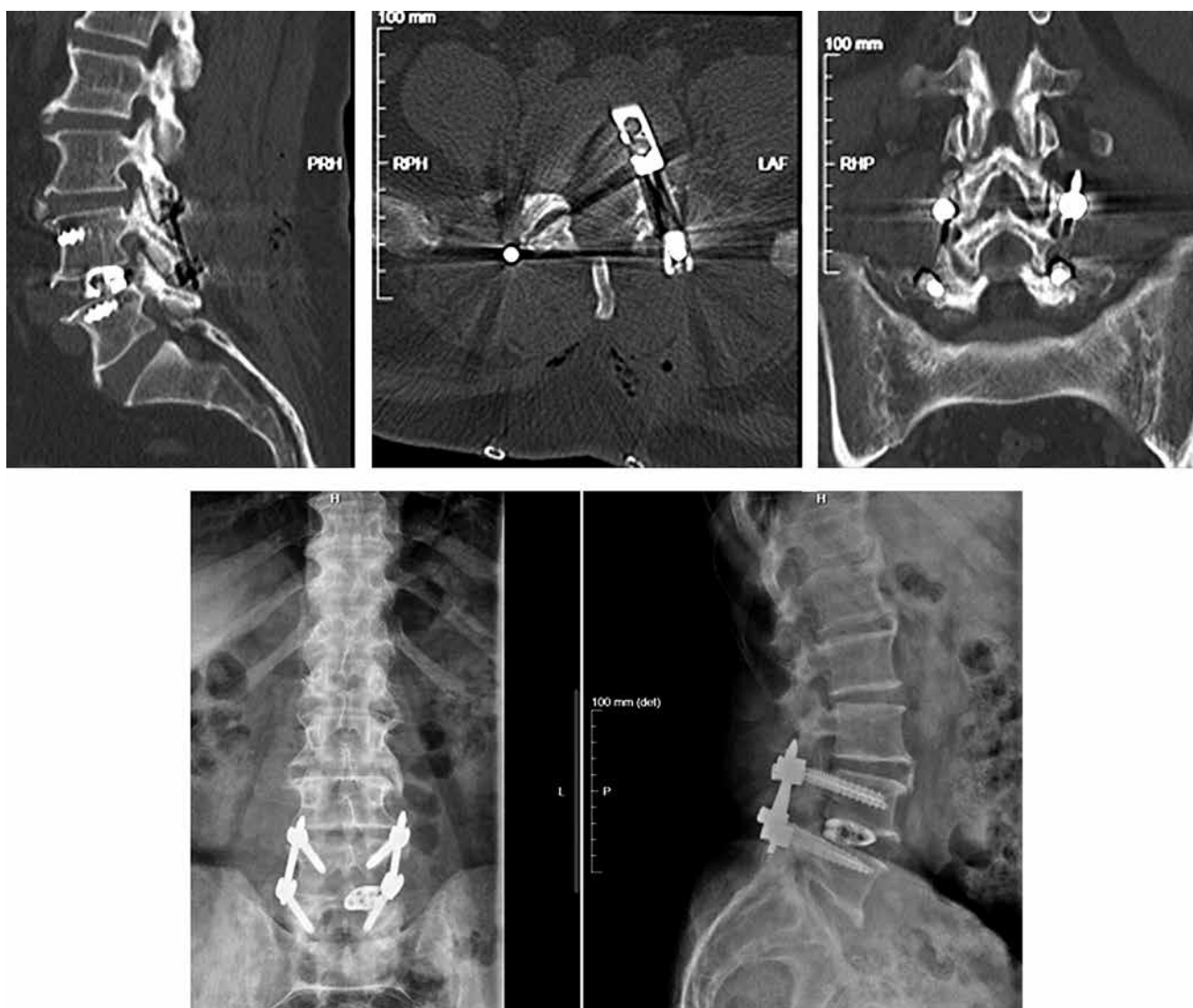


Fig. 1. UBE TLIF with bullet cage  
Рис. 1. UBE-TLIF с пулевидным кейджем

vertebra, and medially by the traversing nerve root and thecal sac [4]. Without necessitating bone removal, this anatomical prism enabled Kambin to perform endoscopic discectomy procedures while avoiding neural retraction [5].

In 1982, Harms and Rolinger redefined the posterior corridor by approaching the disc space through the intervertebral foramen, establishing the transforaminal lumbar interbody fusion (TLIF) [6].

In 1996 Daniel Julio de Antonio from Argentina described unilateral biportal endoscopic (UBE) technique decompression [7]. 6 years after UBE decompression was described, Foley and Lefkowitz published the novel MIS-TLIF technique in 2002. UBE technique became attractive

for spine surgeons and has a burst of evolution during the last years [8].

#### MATERIALS AND METHODS

Our first experience with UBE TLIF consists of 12 operated patients, the cages used were bullet, banana titanium and large OLIF PEEK cages. The main indication for surgery was central, foraminal stenosis, low grade listhesis. Our purpose is not statistical or clinical, we want to share our experience, as we stated with UBE TLIF without any experience in UBE decompression. We did not use any protocol to choose the type of cage used for arthrodesis. For the first cases, as our experience was nil, we used bullet

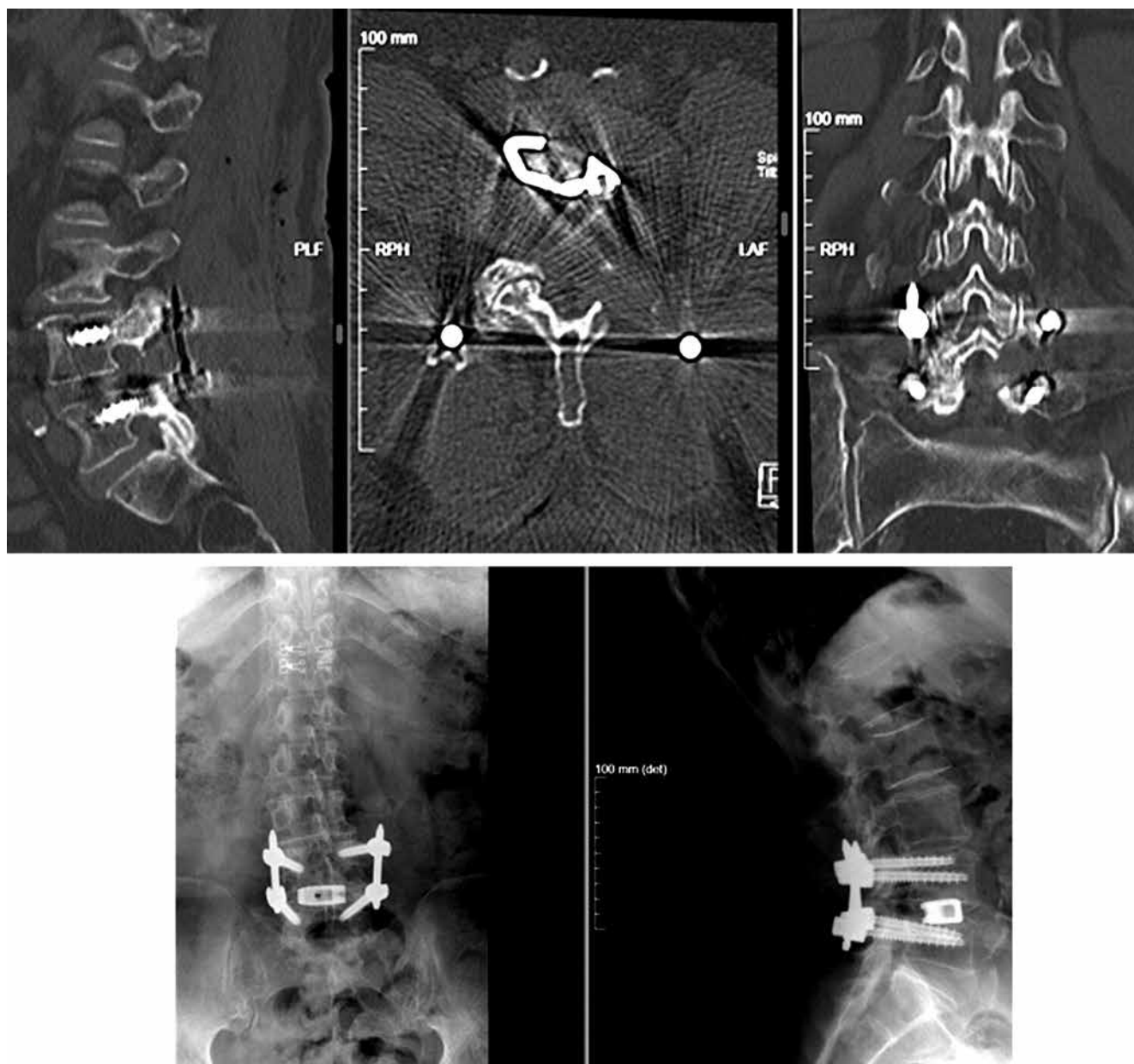


Fig. 2. UBE TLIF with banana shape cage

Рис. 2. UBE-TLIF с банановидным кейджем

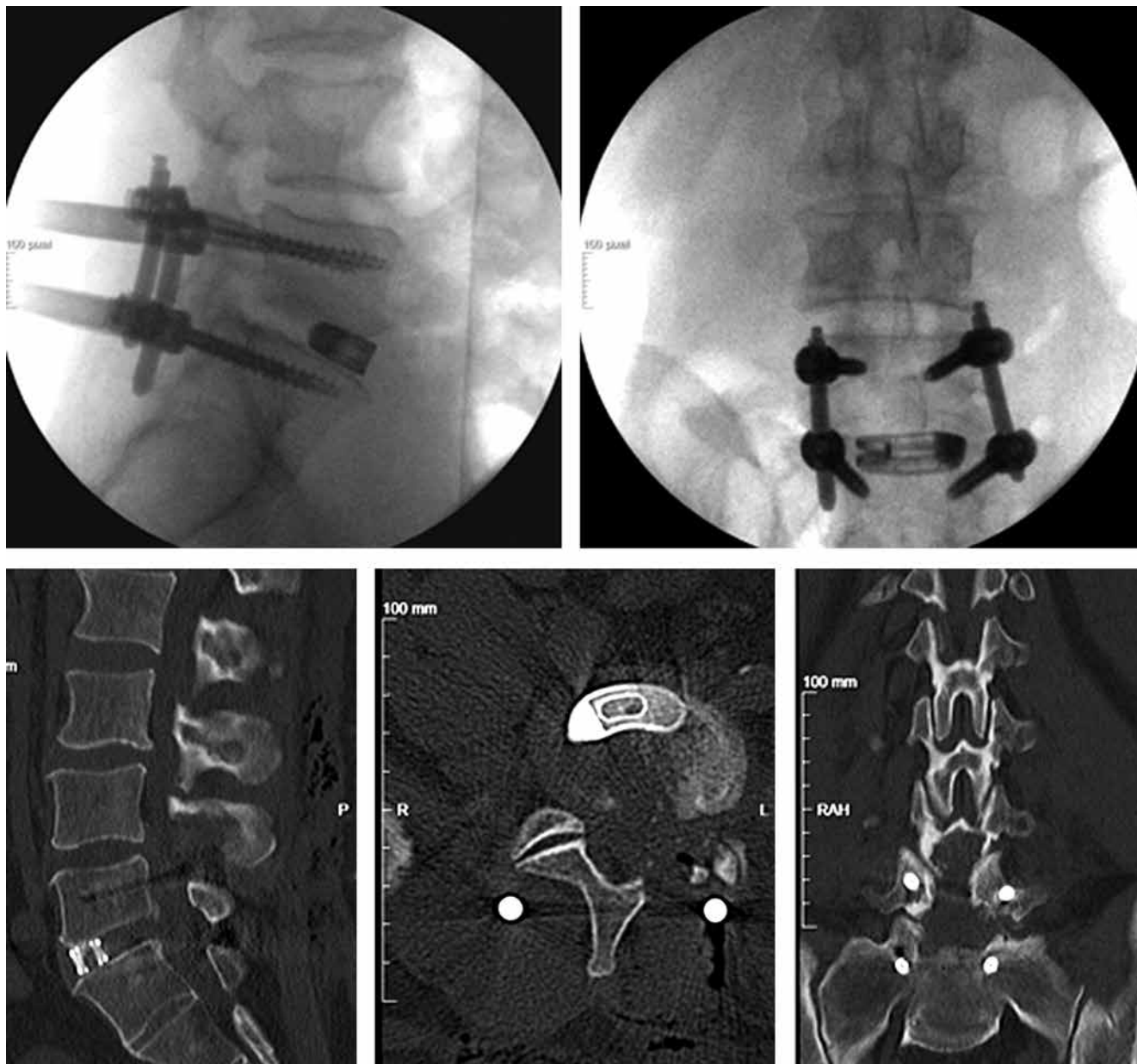

Fig. 3. L5-S1 UBE TLIF

Рис. 3. UBE-TLIF позвонков L5-S1

cage, because it needs less space to be introduced. For the following cases the choice of cage depended on the anatomical peculiarities and the Kambin space.

The first case was a bullet cage (Fig. 1) and as seen in the postoperative pictures it was a small IAP (inferior articular process) resection.

In the next case we became more confident, and the decompression was larger (Fig. 2), and the implant was a banana shape cage.

The following cases were L5-S1 left side UBE TLIF (Fig. 3) and L4-L5 right side UBE TLIF (Fig. 4).

Our seventh case was UBE TLIF with large OLIF (oblique lateral interbody fusion) cage (Fig. 5) for severe

L4-L5 stenosis and degenerative olisthesis with good evolution and good disc height restoration, adequate decompression (Fig. 6).

Our series of large cage TLIF were followed by three more OLIF cages, four cases in total, and in the last case we had a major complication. Until this moment we had one case with postoperative partial neural deficit, in progressive recuperation.

The cage was mispositioned in the retroperitoneal space, diagnosed intraoperatively (Fig. 7). The cage was removed 1 week later through retroperitoneal approach, assisted by the vascular surgeon that sutured the cava vein. As seen on Fig. 8 the posterior opposite quarter of the

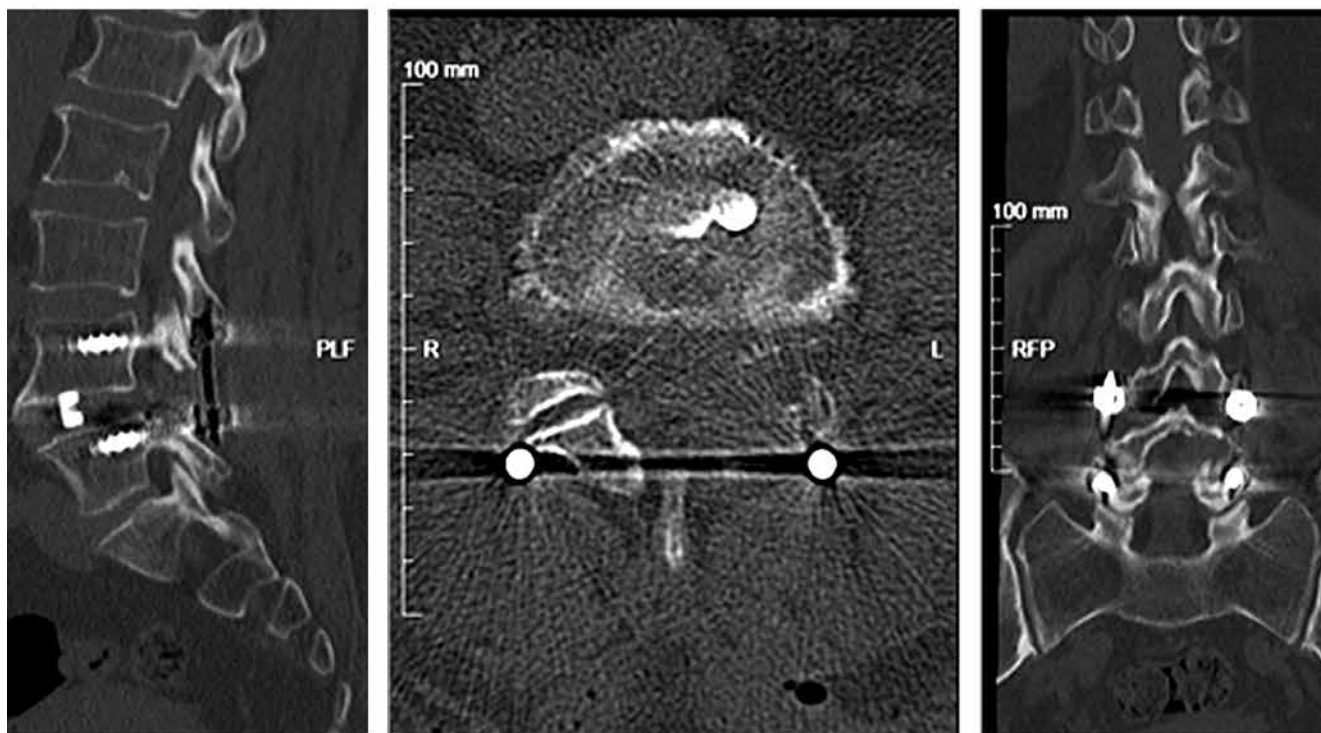
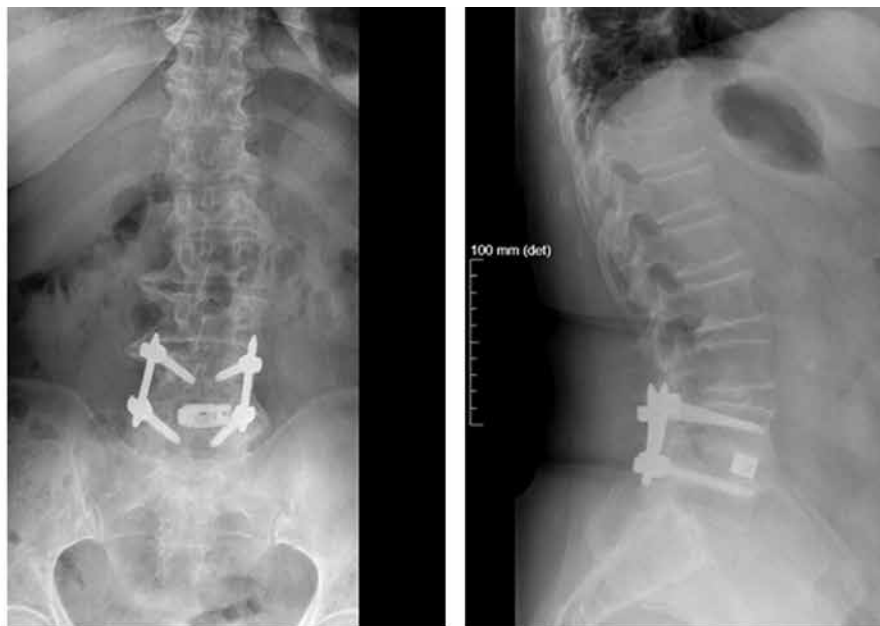

Fig. 4. Right side L4–L5 UBE TIF

Рис. 4. UBE-TLIF позвонков L4–L5 справа

intervertebral disc was not sufficiently prepared and at the moment of rotation of the cage, it penetrated the anterior longitudinal ligament and migrated to the retroperitoneal space. The patient had no neurological deficits; it was decided not to put another cage (Fig. 9).

## RESULTS

In our series of 12 cases of UBE TLIF, four of them were with large sized cage (OLIF cage  $45 \times 18$  mm,

the height depending on the intervertebral space) we had two complications and both of them were with large sized cage. One complication was partial neurological deficit in progressive recuperation and one cage migration resolved surgically. In the rest of the group with normal sized cages we had no complications, the last case of UBE TLIF died three months after surgery due to a severe pulmonary infection.

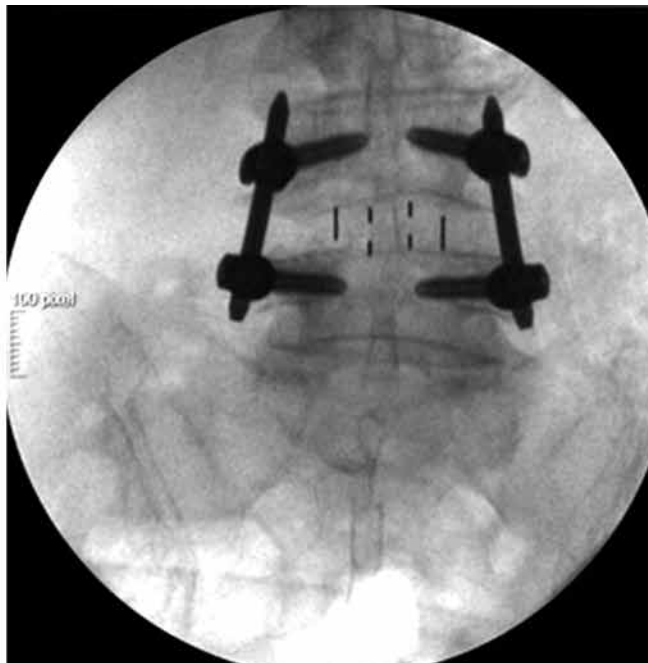
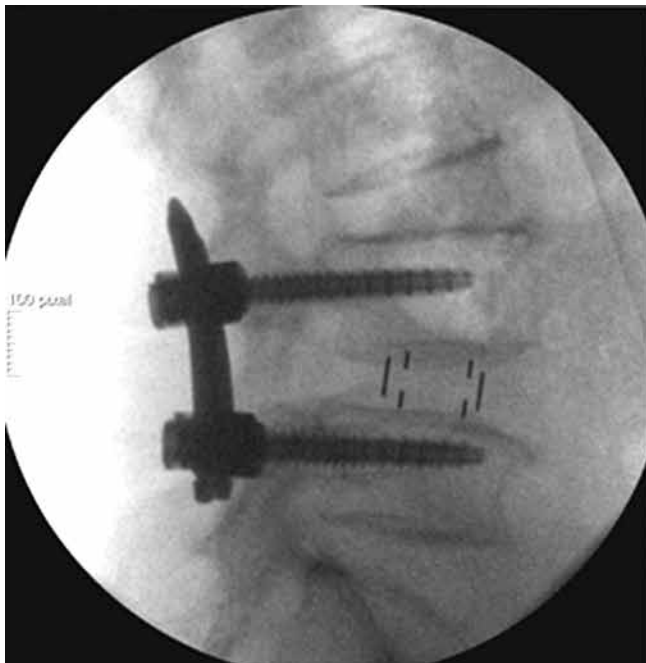


Fig. 5. UBE TLIF L4–L5 with large cage

Рис. 5. UBE-TLIF позвонков L4–L5 с использованием большого кейджа

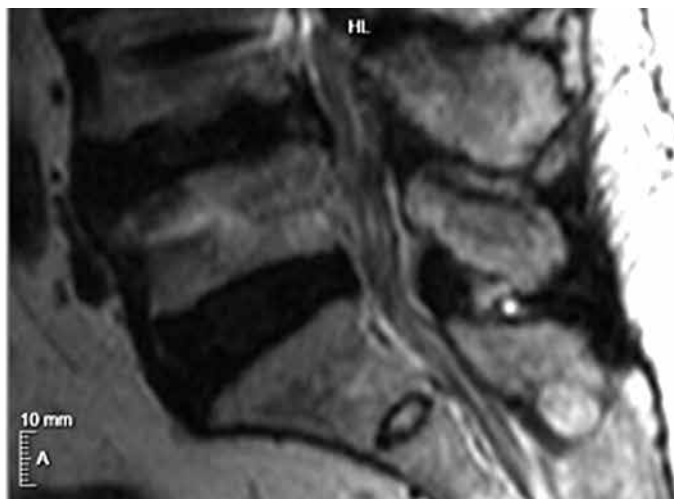
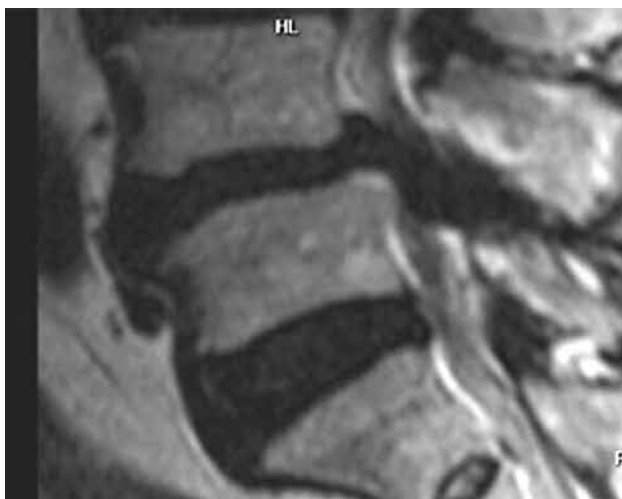

Fig. 6. Preoperative and postoperative MRI

Рис. 6. Магнитно-резонансная томография до и после операции

## DISCUSSION

In conclusion we would like to outline the importance to avoid cage mispositioning and neurologic complication by:

1. Continuous increase of team experience.
2. Preoperative planning with measuring of extended Kambin's triangle.
3. Adequate disc preparation, especially the opposite posterior quarter.
4. Intraoperative ALL integrity check by palpating.
5. Preservation of yellow ligament as protection of dura and nerves during cage insertion.

6. Postoperative CT scan check of decompression and devices placement, at least at the beginning of the learning curve.

Some publications enhance the importance to measure the distance between the exiting and traversing nerve roots preoperatively on axial MRI slices. According to Heo, if this distance is more than 16 mm, a large-sized cage could be safely inserted without neural injury. This distance is relatively wide in the lower lumbar area including the L4–L5 and L5–S1 levels. If the distance between the exiting and traversing nerve roots is narrow (less than 15 mm),

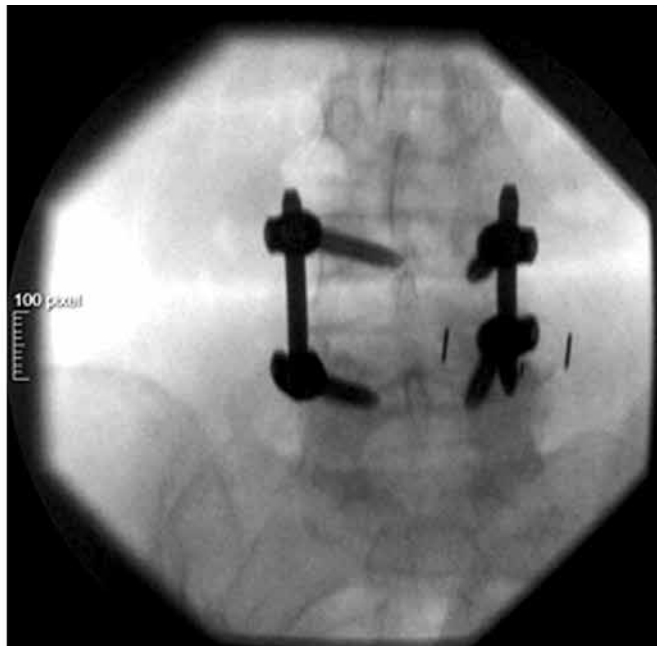
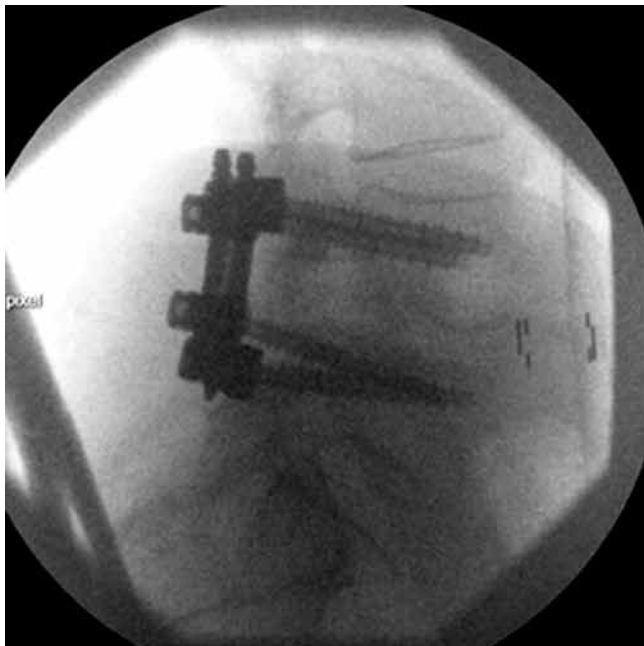


Fig. 7. Large cage positioned into the retroperitoneal space

Рис. 7. Большой кейдж в забрюшинном пространстве

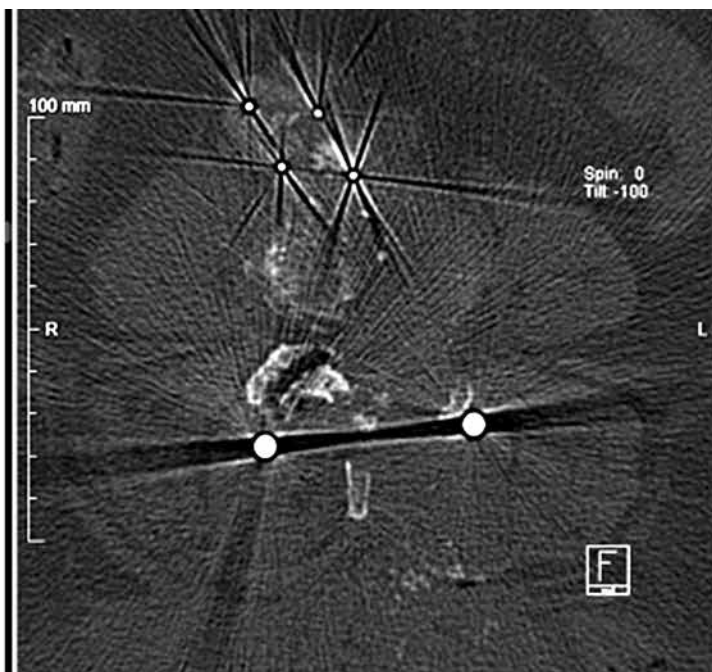
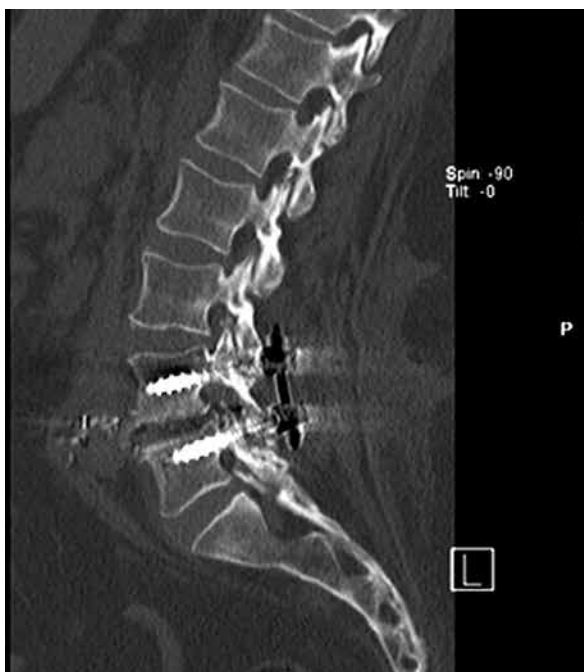

Fig. 8. CT scan showing the OLIF cage situated into retroperitoneal space

Рис. 8. Компьютерная томография, показывающая кейдж для косога бокового межтелового спондилодеза в забрюшинном пространстве

is recommended TLIF cages or two PLIF cages instead of a large-sized cage [9].

No data is available on the adequacy of disc space preparation in vivo; however, a cadaveric study with 40 lumbar levels compared the process in minimally invasive vs open approach and demonstrated that the percentage of disc material removed was approximately 75 % for either

approach. The posterior contralateral quadrant of the disc space was the area with the lowest percentage of disc removed [10]. This data is applicable also to UBE TLIF and it is more important is case of large cage placement, because the lack of preparation of posterior contralateral quadrant of the disc does not permit good rotation of cage and promote different kind of complications.

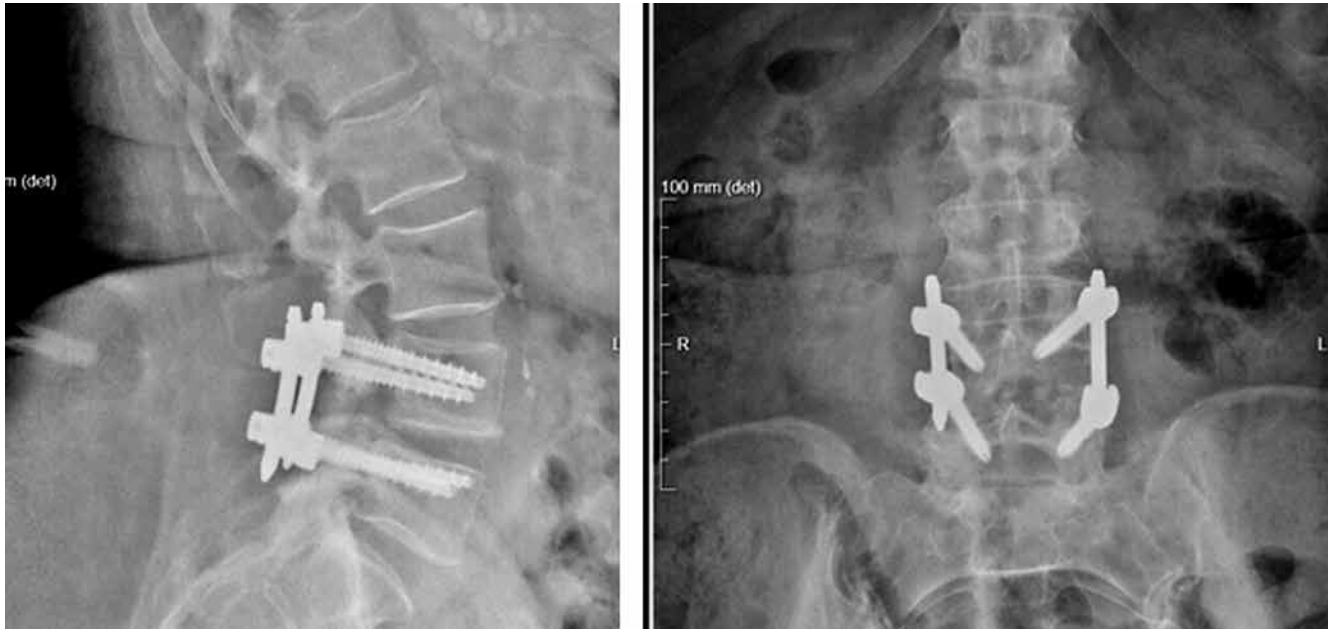


Fig. 9. Postoperative X-Ray

Рис. 9. Постоперационная рентгенография

Injury of the anterior longitudinal ligament was reported in one case of 7 [11], in spite of small incidence, it is not difficult to check its integrity during the surgery by palpating.

The yellow ligament and its foraminal extension serve as a protection for neural elements during cage insertion and after X-Ray confirmation of adequate positioning of the implant, it is safe to remove the ligament and proceed to decompression.

We think that it is important to perform CT scan postoperatively, first of all it detects any potential complication and arthrodesis material mispositioning early and second it has academic purpose, permitting to see the decompression adequacy and improving the technique in the future.

### CONCLUSION

The incidence of complications of UBE technique is comparable or less in comparison with MISS TLIF, the results of a single-arm rate meta-analysis showed that the overall complication rate of UBE treatment of lumbar spine stenosis was 6.27 %, and the incidence of dural tear was 2.49 %, the incidence of transient paresthesia was 0.14 %, the incidence of postoperative spinal epidural hematoma was 0.27 %, the incidence of postoperative headache, inadequate decompression, root injury and infection was 0.00 % [12].

The incidence of postoperative spinal epidural hematoma in biportal endoscopic surgery observed on postoperative MRI (24.7 %) is higher than expected, although the number of those requiring revision (1.9 %) is significantly lower. Revision surgery is necessary when

canal encroachment is  $>50\%$  as a result of postoperative spinal epidural hematoma [13]. The postoperative hematoma was always a debatable topic, in our small series, we did not put drains and had no hematoma, but we admit that the series is small.

UBE TLIF a safe and effective minimally invasive surgical method for treating patients with lumbar spinal stenosis and intervertebral disc herniation, low grade listhesis. UBE TLIF combined with endoscopic unilateral pedicle screw fixation can achieve excellent clinical results and may become a new minimally invasive endoscopic fusion method for lumbar degenerative diseases, the use of large cage is technically more demanding, but reduce the risk of subsidence and promotes better fusion.

As stated by some authors, cages with large footprints would enhance the segmental stability and more evenly distribute the loading between the adjacent vertebrae at the endplate, resulting in less likelihood of endplate point-loading and resultant subsidence. Moreover, larger cages generally have bigger hollow space within the cage to accommodate larger graft volume [14].

UBE TLIF with large cage permits better restoration of disc height, provides better conditions for fusion, less probability of subsidence, is technically more demanding with more probability of neurological complications that is why you should do it when you feel prepared and always do a good preoperative planning.

UBE TLIF with large cage is not a criterion of your professionalism, its purpose is the patient well-being. In case of the smallest doubt, it is better to bet on the safest method, like UBE TLIF with TLIF, PLIF cage, double cage, etc. Sometimes, minimum is maximum.

## References | Литература

1. Briggs H., Milligan P.R. Chip fusion of the low back following exploration of the spinal canal. *JBJS* 1944;26:125–30.
2. Cloward R.B. The treatment of ruptured lumbar intervertebral disc by vertebral body fusion. Method of use of banked bone. *Ann Surg* 1952;136:987–92.
3. Yoon J.W., Wang M.Y. The evolution of minimally invasive spine surgery: JNSPG 75th Anniversary Invited Review Article. *J Neurosurg Spine* 2019;30:149–58.
4. Fanous A.A., Tumialán L.M., Wang M.Y. Kambin's triangle: definition and new classification schema. *J Neurosurg Spine* 2019;32:390–8.
5. Kambin P. Arthroscopic microdiscectomy. *Mt Sinai J Med* 1991;58:159–64.
6. Harms J., Rolinger H. A one-stager procedure in operative treatment of spondylolistheses: dorsal traction-reposition and anterior fusion (author's transl). *Z Orthop Ihre Grenzgeb* 1982;120:343–7.
7. De Antoni D.J., Claro M.L., Poehling G.G., Hughes S.S. Translaminar lumbar epidural endoscopy: Anatomy, technique, and indications. *Arthroscopy* 1996;12:330–4. DOI: 10.1016/s0749-8063(96)90069-9
8. Foley K.T., Holly L.T., Schwender J.D. Minimally invasive lumbar fusion. *Spine* 2003;28(Suppl. 15):S26–35.
9. Heo D.H., Park C.W., Son S.K., Eum J.H. (eds.) *Unilateral Biptoral Endoscopic Spine Surgery*. Springer, Singapore. DOI: 10.1007/978-981-16-8201-8\_13
10. Rihn J.A., Gandhi S.D., Sheehan P. et al. Disc space preparation in transforaminal lumbar interbody fusion: a comparison of minimally invasive and open approaches. *Clin Orthop Relat Res* 2014;472(6):1800–5. DOI: 10.1007/s11999-014-3479-z
11. Wang B., He P., Liu X. et al. Complications of Unilateral Biptoral Endoscopic Spinal Surgery for Lumbar Spinal Stenosis: A Systematic Review of the Literature and Meta-analysis of Single-arm Studies. *Orthop Surg* 2023;15(1):3–15. DOI: 10.1111/os.13437
12. Kim J.-E., Choi D.-J., Park E.J. Evaluation of Postoperative Spinal Epidural Hematoma After Biptoral Endoscopic Spine Surgery for Single-Level Lumbar Spinal Stenosis: Clinical and Magnetic Resonance Imaging Study. *World Neurosurgery* 2019;126:e786–92. DOI: 10.1016/j.wneu.2019.02.150
13. Yang J., Liu C., Hai Y. et al. Percutaneous Endoscopic Transforaminal Lumbar Interbody Fusion for the Treatment of Lumbar Spinal Stenosis: Preliminary Report of Seven Cases with 12-Month Follow-Up. *Biomed Res Int* 2019;2019:3091459. DOI: 10.1155/2019/3091459
14. Park H.-J., Shin L.I., You K.-H. et al. Biptoral Endoscopic Transforaminal Lumbar Interbody fusion: How to Improve Fusion Rate? *Int J Spine Surg* 2024;8648. DOI: 10.14444/8648

**Authors' contributions**

M. Sincari: conceptualisation;

E. Mendes: design;

L. Guerra: material check;

M.-D. Sincari: spelling.

**Вклад авторов**

M. Sincari: разработка концепции исследования;

E. Mendes: разработка дизайна исследования;

L. Guerra: проверка материала;

M.-D. Sincari: проверка текста.

**ORCID of authors / ORCID авторов**

M. Sincari: <https://orcid.org/0000-0001-9050-1041>

E. Mendes: <https://orcid.org/0000-0002-9371-5659>

L. Guerra: <https://orcid.org/0000-0001-5916-7736>

M.-D. Sincari: <https://orcid.org/0009-0002-0334-6552>

**Conflict of interest.** The authors declare no conflict of interest.

**Конфликт интересов.** Авторы заявляют об отсутствии конфликта интересов.

**Funding.** The study was performed without external funding.

**Финансирование.** Исследование было проведено без привлечения внешних источников финансирования.

**Compliance with patient rights and principles of bioethics.** Declaration of patient consent: Patient's consent not required as patient's identity is not disclosed or compromised.

**Соблюдение прав пациентов и правил биоэтики.** Информированное согласие пациентов: согласие пациентов не требуется, поскольку их личная информация не раскрыта и не скомпрометирована.

**Use of Artificial Intelligence (AI)-Assisted Technology for manuscript preparation.** The authors confirm that there was no use of artificial intelligence (AI)-assisted technology for assisting in the writing or editing of the manuscript and no images were manipulated using AI.

**Использование технологий искусственного интеллекта (ИИ) для подготовки статьи.** Авторы подтверждают, что не использовали технологии искусственного интеллекта (ИИ) для написания или редактирования статьи и представленные изображения не были изменены при помощи ИИ.

**Article submitted:** 05.04.2025. **Accepted for publication:** 26.08.2025. **Published online:** 10.04.2026.

**Статья поступила:** 05.04.2025. **Принята к публикации:** 26.08.2025. **Опубликована онлайн:** 10.04.2026.

DOI: <https://doi.org/10.63769/1683-3295-2026-28-1-67-75>

# Предикторы восстановления зрительных функций у больных нетравматической оптической нейропатией после хирургического лечения

Контакты:  
Андрей Владимирович  
Груздев  
[dr.neuroandr@mail.ru](mailto:dr.neuroandr@mail.ru)

Д.А. Гуляев<sup>1,2</sup>, А.В. Груздев<sup>1</sup>, И.Ю. Белов<sup>1</sup>, М.А. Тихомирова<sup>1</sup>, В.В. Семенюта<sup>3</sup>

<sup>1</sup>ФГБУ «Национальный медицинский исследовательский центр им. В.А. Алмазова» Минздрава России; Россия, 197341 Санкт-Петербург, ул. Аккуратова, 2;

<sup>2</sup>ФГБУ «Национальный медицинский исследовательский центр онкологии им. Н.Н. Петрова» Минздрава России; Россия, 197758 Санкт-Петербург, пос. Песочный, ул. Ленинградская, 68;

<sup>3</sup>БУЗ УР «Первая республиканская клиническая больница Минздрава Удмуртской Республики»; Россия, 426039 Ижевск, ул. Воткинское шоссе, 57

**Введение.** Нетравматическая оптическая нейропатия – поражение зрительного нерва, обусловленное постепенно прогрессирующим его сдавлением опухолью или иным гиперпластическим процессом, что в итоге приводит к атрофии и стойкому зрительному дефициту. Это обуславливает необходимость декомпрессии зрительного нерва, однако не существует способов прогнозировать результат.

**Цель исследования** – определить факторы, влияющие на динамику зрительных нарушений после декомпрессии, и их прогностическую значимость.

**Материалы и методы.** Проанализированы результаты хирургического лечения 64 пациентов с нетравматической оптической нейропатией. Все пациенты обследованы в объеме визометрии, периметрии и офтальмоскопии. Изменения поля зрения классифицировали по 7 степеням выраженности. Для определения предиктивной значимости количественных переменных в отношении благоприятного результата операции выполнен ROC-анализ. Впоследствии полученные пороговые значения были использованы для определения ключевых предикторов благоприятного исхода и построения прогностической модели методом многофакторной логистической регрессии.

**Результаты.** Наиболее значимые предикторы улучшения зрения после операции – степень изменения поля и степень остроты зрения до операции. Данные показатели независимо от других факторов обеспечивали точность прогноза более 80 %. Наименее значимую роль в прогнозе улучшения зрения сыграла длительность анамнеза. Итоговая регрессионная модель включила 3 предиктора: длительность зрительных нарушений менее 12 мес (3 балла), остроту зрения >0,1 (4 балла) и степень изменения поля зрения <5 (5 баллов). При максимуме баллов расчетная вероятность улучшения зрения составляет 93,5 %. Модель является статистически значимой ( $\chi^2$ -критерий Вальда;  $p < 0,001$ ) и согласуется с фактическими данными (критерий Хосмера–Лемешова;  $p = 0,504$ ). Разработанная модель объясняет 60,8 % вариабельности исхода, а точность прогноза составляет 90,5 %.

**Заключение.** Выявлены факторы, влияющие на динамику зрительных функций у пациентов с компрессионной нетравматической оптической нейропатией после микрохирургической декомпрессии зрительного нерва. Обнаружение данных предикторов позволило разработать балльную шкалу для оценки вероятности улучшения зрения после операции.

**Ключевые слова:** параселлярные менингиомы, канал зрительного нерва, оптическая нейропатия, декомпрессия зрительного нерва.

**Для цитирования:** Гуляев Д.А., Груздев А.В., Белов И.Ю. и др. Предикторы восстановления зрительных функций у больных с нетравматической оптической нейропатией после хирургического лечения. Нейрохирургия 2026;28(1):67–75.

DOI: <https://doi.org/10.63769/1683-3295-2026-28-1-67-75>

## Predictors of visual function recovery in patients with non-traumatic optic neuropathy after surgical treatment

D.A. Gulyaev<sup>1,2</sup>, A.V. Gruzdev<sup>1</sup>, I.Yu. Belov<sup>1</sup>, M.A. Tikhomirova<sup>1</sup>, V.V. Semenyuta<sup>3</sup>

<sup>1</sup>V.A. Almazov National Medical Research Centre, Ministry of Health of Russia; 2 Akkuratova St., Saint Petersburg 197341, Russia;

<sup>2</sup>National Medical Research Center of Oncology named after N. N. Petrov, Ministry of Health of Russia; 68 Leningradskaya St., Pesochnyy, Saint Petersburg 197758, Russia;

<sup>3</sup>First Republican Clinical Hospital, Ministry of Health of Republic of Udmurtia; 57 Votkinskoe Shosse, Izhevsk 426039, Russia

**Contacts:** Andrey Vladimirovich Gruzdev *dr.neuroandr@mail.ru*

**Background.** Non-traumatic optic neuropathy is damage of the optic nerve caused by its progressive compression by a tumor or other hyperplastic process which leads to atrophy and constant visual impairment. Therefore, the optic nerve needs to be decompressed but there are no methods of predicting the results of decompression.

**Aim.** To identify factors affecting dynamics of visual impairment after decompression and their prognostic value.

**Materials and methods.** The results of surgical treatment of 64 patients with non-traumatic optic neuropathy were analyzed. All patients were examined using visometry, visual filed test, and ophthalmoscopy. Visual field changes were classified per 7 grades of severity. Determination of predictive significance of quantitative variables for favorable surgical results was performed using ROC analysis. The obtained threshold values were used to identify key predictors of favorable outcome and to develop a prognostic model employing multivariable logistic regression.

**Results.** The most significant predictors of improvement in vision after surgery are severity of visual field change and visual acuity prior to surgery. These characteristics gave prognostic accuracy of more than 80 % independently of other factors. The least significant characteristic for predicting visual improvement was duration of anamnesis. The final regression model included 3 predictors: duration of visual impairment less than 12 months (3 points), visual acuity >0.1 (4 points), and degree of visual filed change <5 (5 points). For maximal points, calculated probability of improvement in vision is 93.5 %. The model is statistically significant (Wald  $\chi^2$  test;  $p < 0.001$ ) and complies with factual data (Hosmer–Lemeshow test;  $p = 0.504$ ). The developed model explains 60.8 % of outcome variability, and accuracy of prognosis is 90.5 %.

**Conclusion.** Factors affecting dynamics of visual function in patients with compression non-traumatic optic neuropathy after microsurgical decompression of the optic nerve were identified. Identification of these predictors allowed to develop a score for evaluation of probability of vision improvement after surgery.

**Keywords:** parasellar meningiomas, optic nerve canal, optic neuropathy, optic nerve decompression.

**For citation:** Gulyaev D.A., Gruzdev A.V., Belov I.Yu. et al. Predictors of visual function recovery in patients with non-traumatic optic neuropathy after surgical treatment *Neyrokhirurgiya = Russian Journal of Neurosurgery* 2026;28(1):67–75.

DOI: <https://doi.org/10.63769/1683-3295-2026-28-1-67-75>

## ВВЕДЕНИЕ

Оптические нейропатии — группа заболеваний различной этиологии, обусловленных поражением зрительного нерва, исходом которого является его атрофия. В России принято разделять нейропатии по патогенетическому механизму на глаукомные и неглаукомные. Глаукомная оптическая нейропатия развивается в результате первичного поражения ганглиозных клеток сетчатки, обусловленного повышением внутриглазного давления, и вызывает восходящую атрофию зрительного нерва. При неглаукомных нейропатиях поражаются аксоны ганглиозных клеток, формирующие зрительный нерв, что приводит к нарушению аксоплазматического тока и доставки нейротрофических веществ к ганглиозным клеткам сетчатки, а также развитию нисходящей атрофии [1]. Причиной 10 % случаев всех неглаукомных оптических нейропатий является сдавление одного или нескольких сегментов зрительного нерва опухолью [2]. Более редкими являются случаи компрессии нерва при фиброзной дисплазии, гранулематозе Вегенера, мукоцеле околоносовых пазух, аневризме или долихоэктазии внутренней сонной артерии [3, 4]. Для сохра-

нения зрения у данной группы пациентов необходимо устранение компрессии нерва путем резекции одной или нескольких стенок его канала и вскрытия серповидной связки, муфтообразно охватывающей зрительный нерв. Первое описание подобной операции принадлежит W.E. Dandy [5]. Проведено большое число наблюдений, посвященных изучению динамики зрительных нарушений у больных после декомпрессии, однако до сих пор не разработан единый подход как к предоперационному обследованию, так и к оценке результатов хирургического лечения. Этим обусловлена актуальность настоящего исследования.

**Цель исследования** — определить факторы, влияющие на прогноз восстановления зрения после декомпрессии зрительного нерва у больных компрессионной нетравматической оптической нейропатией.

## МАТЕРИАЛЫ И МЕТОДЫ

Проведен анализ результатов хирургического лечения пациентов со зрительными нарушениями, обусловленными нетравматической компрессией зрительных нервов в канале, в период с мая 2015 г. по март 2025 г. на базе отделения нейрохирургии № 5 НМИЦ

им. В.А. Алмазова. Всем пациентам на предоперационном этапе и в раннем послеоперационном периоде проводили офтальмологическое обследование с измерением корригированной остроты зрения, оценкой поля зрения на красный и белый цвета посредством периметрии по Ферстеру, исследованием глазного дна. Также всем пациентам до операции выполняли магнитно-резонансную томографию головного мозга с внутривенным контрастированием с толщиной срезов 1 мм, а также в режиме CISS для выявления компрессии зрительных нервов в канале; после операции проводили мультиспиральную компьютерную томографию головного мозга.

Изначально для исследования были отобраны 75 пациентов, которым проводили декомпрессию зрительного нерва. В большинстве случаев (74,6 %) причиной зрительных нарушений у них являлись параселлярные менингиомы (бугорка и диафрагмы турецкого седла, площадки основной кости, переднего наклоненного отростка, кавернозного синуса), еще в 12 % — менингиомы, матрикс которых находился за пределами хиазмально-селлярной области, однако наблюдался рост в область канала зрительного нерва (краниоорбитальные, сфенопетрокливалльные менингиомы). В 4 % случаев декомпрессию зрительных нервов проводили при гигантских краниофарингиомах и макроаденомах гипофиза для минимизации тракции зрительных нервов и хиазмы в процессе мобилизации и удаления опухоли. Наконец, оставшиеся 9,4 % пациентов страдали редко встречающимися и различными по этиологии и прогнозу заболеваниями, в числе которых — злокачественные новообразования околоносовых пазух, фиброзная дисплазия, гранулематоз Вегенера и доброкачественная внутричерепная гипертензия.

Несмотря на то что патогенез зрительных нарушений у всех пациентов был единым — диспропорция между объемом канала зрительного нерва и его содержанием, для повышения однородности выборки в исследование включены только пациенты с менингиомами. В 1-ю группу вошли 64 пациента, которым при удалении опухоли проводили декомпрессию зрительного нерва. Из них 3 были оперированы повторно в связи с рецидивом опухоли через 15, 68 и 98 мес после 1-й операции. Кроме того, в 3 случаях проводили декомпрессию обоих зрительных нервов во время одной операции. Контрольную группу составили 43 пациента с параселлярными менингиомами и зрительными нарушениями, которым выполнено удаление опухоли без декомпрессии зрительного нерва.

Для оценки выраженности зрительных нарушений использовали оригинальный подход к интерпретации результатов офтальмологического осмотра. По степени снижения остроты зрения пациентов разделяли на следующие группы: 0 степень (острота зрения с коррекцией 0,9–1,0); I степень (0,4–0,8); II степень (0,2–0,3); III степень (0,05–0,1); IV степень (0,04 и менее).

Данный подход базировался на классификации амблиопий по Э.С. Аветисову [6]. Оценку результатов периметрии по Ферстеру проводили на основании других классификаций изменения поля зрения, в частности шкалы степени выраженности зрительных нарушений медико-социальной экспертизы России и классификации Н.К. Серовой и И.В. Жаденовой [7]. Наш подход к оценке выраженности изменений поля зрения заключался в выделении следующих степеней (табл. 1). Для оценки выраженности социальной дезадаптации пациентов использовали балльную шкалу VIS (visual impairment score) [8]. Всего проанализирована динамика зрительных нарушений на 137 глазах, из них в 70 случаях — после декомпрессии зрительного нерва. Улучшение зрительных функций определяли как уменьшение степени снижения остроты зрения и/или степени изменения поля зрения; ухудшение — как увеличение степени. Офтальмологический осмотр проводили в раннем послеоперационном периоде и через 6 мес после операции амбулаторно, оценивали нейрохирург и нейроофтальмолог. Итоговый результат лечения определяли через 6 мес как улучшение или без улучшения.

Обязательным этапом операции было выполнение декомпрессии зрительного нерва по используемой в нашем отделении методике: арахноидальная диссекция интракраниального сегмента зрительного нерва; вскрытие твердой мозговой оболочки на основании передней черепной ямки в области крыши канала зрительного нерва; резекция верхней и/или латеральной стенок канала зрительного нерва с применением высокоскоростного алмазного бора и кусачек Керрисона; рассечение серповидной связки и/или твердой мозговой оболочки по ходу зрительного нерва. Опционально выполняли экстра- или интрадуральную переднюю клиноидэктомию.

Результаты хирургического лечения оценивали на основании динамики зрительных нарушений после операции. При изменении степени снижения остроты и/или поля зрения в лучшую сторону результат оценивали как улучшение, при отсутствии изменений или отрицательной динамике — без улучшения. Случаи грубого ухудшения исходных зрительных функций после операции вплоть до амавроза оценивали как осложнение хирургического лечения.

Статистический анализ выполнен в программе SPSS 26. Для определения предиктивной значимости количественных переменных в отношении благоприятного результата операции выполнен ROC-анализ. Оптимальное пороговое значение определяли на основании индекса Юдена. Впоследствии полученные пороговые значения были использованы для определения ключевых предикторов благоприятного исхода и построения прогностической модели методом многофакторной логистической регрессии. Качество модели оценивали с помощью  $\chi^2$ -критерия Вальда.

Таблица 1. Степени изменений поля зрения по данным периметрии по Ферстеру

Table 1. Severity of visual field changes per Förster perimetry

Степень Severity grade	Описание Description
0	Норма (нет сужений на красную и белую метки) Normal (no narrowing for the red or white targets)
I	Сужение границ поля зрения на красную метку менее 30° по височному меридиану или менее 20° по остальным при нормальных границах на белую метку Narrowing of the visual field for the red target less than 30 degrees on the temporal meridian or less than 20 degrees elsewhere with the white target within normal limits
II	Сужение поля зрения на белую метку по одному или нескольким меридианам до 40° от точки фиксации при нарушенных границах поля зрения на красную метку Narrowing of the visual field for the white target on one or several meridians up to 40 degrees from the fixation point with abnormal visual field limits for the red target
III	Сужение границ поля зрения на белую метку менее 40°, но не более 20° и/или появление относительных центральных скотом при нарушенных границах поля зрения на красную метку Narrowing of the visual field for the white target less than 40 degrees but no more than 20 degrees and/or relative central scotomas with abnormal visual field limits for the red target
IV	Сужение границ поля зрения на белую метку менее 20°, но не более 10° и/или появление абсолютных центральных скотом размерами не более 10° при нарушенных границах поля зрения на красную метку Narrowing of the visual field for the white target less than 20° but no more than 10° and/or absolute central scotomas of size below 10° with abnormal visual field limits for the red target
V	Сужение периферических границ поля зрения вплоть до точки фиксации в виде квадрант- или гемианопсий и/или абсолютных центральных скотом размерами более 10° при нарушенных границах поля зрения на красную метку Narrowing of the peripheral visual field limits up to the fixation point in the form of quadrant- or hemianopsias and/or absolute central scotomas of size above 10 degrees with abnormal visual field limits for the red target
VI	Выраженные центральные и/или периферические дефекты поля зрения (вплоть до остаточного поля зрения) при отсутствии восприятия красного цвета Marked central and/or peripheral defects of the visual field (up to residual visual field) with absence of red color perception
VII	Полное отсутствие восприятия белого цвета с сохраненным или отсутствующим светоощущением Complete absence of white color perception with preserved or absent light perception

Соответствие модели исходным данным оценивали с использованием критерия Хосмера–Лемешова. Информативность модели представлена в виде коэффициента детерминации Найджелкерка. Для оценки качества модели выполнен ROC-анализ. Пороговым уровнем статистической значимости считали  $p < 0,05$ .

## РЕЗУЛЬТАТЫ

На I этапе проведен сравнительный ROC-анализ количественных переменных отдельно в группах с декомпрессией и без нее (табл. 2). Длительность анамнеза, исходная острота зрения, степень снижения остроты зрения, полей зрения и исходные баллы по VIS являлись значимыми предикторами улучшения зрения после операции у пациентов, которым проводилась декомпрессия, и не являлись значимыми предикторами при отсутствии декомпрессии.

На II этапе выполнен расчет пороговых значений предикторов в группе с декомпрессией (табл. 3).

Полученные при ROC-анализе пороговые значения использованы для преобразования количественных переменных в категориальные предикторы, которые затем были включены в многофакторный

логистический регрессионный анализ в целях определения ключевых факторов улучшения зрения после операции.

Итоговая регрессионная модель включила 3 предиктора, которые объяснили вариабельность исхода в совокупности на 60,8 %: длительность зрительных нарушений менее 12 мес, острота зрения  $>0,1$  и степень изменения поля зрения  $<5$  (табл. 4). Модель является статистически значимой ( $\chi^2$ -критерий Вальда;  $p < 0,001$ ) и согласуется с фактическими данными (критерий Хосмера–Лемешова;  $p = 0,504$ ). Использование модели обеспечило точность прогноза 90,5 % (рис. 1).

Путем приведения к единому знаменателю и округления коэффициентов регрессии до целого каждому предиктору присвоен балл. Полученная трехфакторная шкала рассчитана для каждого пациента исследуемой базы данных. Для оценки качества прогностической шкалы проведен анализ расчетной и фактически установленной на исследованной выборке вероятности улучшения результата после операции (табл. 5).

Все предикторы имели показатели фактора инфляции дисперсии меньше 2, что свидетельствует

**Таблица 2.** Результаты анализа предиктивной значимости количественных показателей в зависимости от проведения декомпрессии зрительного нерва (указаны площадь под кривой [95 % доверительный интервал])**Table 2.** Results of analysis of predictive significance of quantitative characteristics depending on the performance of optic nerve decompression (area under curve [95 % confidence interval])

Показатель Characteristic	С декомпрессией With decompression	Без декомпрессии Without decompression	Разница Difference
Возраст на момент операции Age at the time of surgery	0,419 [0,269; 0,569]; $p = 0,29$	0,661 [0,526; 0,796]; $p = 0,019$	-0,242 [-0,444; -0,04]; $p = 0,019$
Длительность анамнеза, мес Duration of anamnesis, months	0,729 [0,606; 0,851]; $p < 0,001$	0,618 [0,479; 0,758]; $p = 0,096$	0,11 [-0,075; 0,296]; $p = 0,244$
Острота зрения до операции Visual acuity prior to surgery	0,764 [0,631; 0,898]; $p < 0,001$	0,623 [0,488; 0,759]; $p = 0,074$	0,141 [-0,049; 0,331]; $p = 0,146$
Степень снижения остроты зрения до операции Severity of visual impairment prior to surgery	0,744 [0,611; 0,876]; $p < 0,001$	0,623 [0,488; 0,757]; $p = 0,075$	0,121 [-0,068; 0,31]; $p = 0,210$
Степень изменения поля зрения до операции Severity of visual field change prior to surgery	0,765 [0,639; 0,891]; $p < 0,001$	0,526 [0,386; 0,666]; $p = 0,714$	0,239 [0,05; 0,427]; $p = 0,013$
Сумма баллов по шкале VIS до операции Total VIS prior to surgery	0,752 [0,629; 0,875]; $p < 0,001$	0,487 [0,347; 0,627]; $p = 0,855$	0,265 [0,079; 0,451]; $p = 0,005$

Примечание. VIS – visual impairment score.

Note. VIS – visual impairment score.

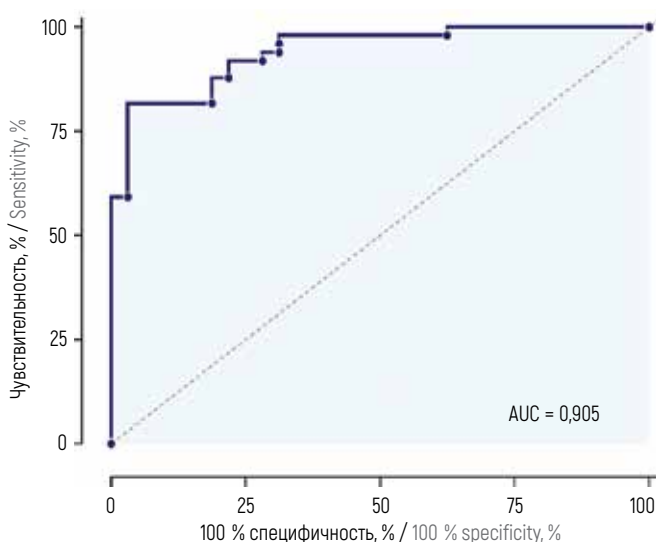


Рис. 1. ROC-кривая итоговой регрессионной модели. AUC – площадь под кривой  
Fig. 1. ROC-curve of the final regression model. AUC – area under curve

об отсутствии значимого вклада мультиколлинеарности в оценку коэффициентов регрессии (табл. 6).

## ОБСУЖДЕНИЕ

С момента, когда W. Dandy впервые выполнил декомпрессию зрительного нерва, прошло уже более 100 лет. За столь длительный период менялись отношение и подходы к данной методике. На современном этапе она является практически обязательной при хирургическом удалении опухолей хиазмально-селлярной области. Подобного мнения придерживается большинство как отечественных, так и зарубежных нейро-

хирургов [9–14]. Однако результаты операций, а именно процент улучшения зрения, в разных сериях наблюдений различаются довольно сильно. Причина этого, на наш взгляд, кроется во влиянии модифицируемых и немодифицируемых факторов, связанных с пери- и интраоперационными периодами, а не только с наличием декомпрессии зрительного нерва.

Так, в ряде исследований продемонстрирована связь возраста пациента с динамикой зрительных нарушений после операции [15–22]. По данным различных авторов, возраст пациента старше 40, 50 и 60 лет является фактором, статистически значимо снижающим вероятность улучшения зрения после удаления параселлярных менингиом [16–19, 21, 22]. По их мнению, это может быть связано с большей резистентностью к ишемии, вызванной компрессией питающих зрительные нервы микрососудов, у молодых пациентов, тогда как люди старшего возраста чаще имеют сопутствующие офтальмологические заболевания и хуже переносят операции ввиду большей чувствительности зрительных нервов к ишемии [16, 22]. В нашем исследовании возраст пациентов менее 50 лет положительно влиял на исход лечения. Однако низкие показатели чувствительности и специфичности данного предиктора не позволили включить этот фактор в прогностическую модель.

Длительность анамнеза как фактор, влияющий на послеоперационную динамику зрительных функций, отмечена в значительном числе исследований [10, 16–18, 20, 22–25]. Очевидно, что в случае постепенного сдавления нерва опухолью с течением времени прогрессирует атрофия зрительного нерва и в определенный

Таблица 3. Результаты анализа количественных предикторов

Table 3. Results of analysis of quantitative predictors

Переменная Variable	AUC ± SE	p	Cut-off	Se/Sp, %
Возраст на момент операции Age at the time of surgery	0,581 ± 0,076	0,29	≤50	73/52
Длительность анамнеза, мес Duration of anamnesis, months	0,729 ± 0,062	<0,001	≤12	71/68
Острота зрения до операции Visual acuity prior to surgery	0,764 ± 0,068	<0,001	≥0,1	84/72
Степень снижения остроты зрения до операции Severity of visual impairment prior to surgery	0,744 ± 0,068	<0,001	≤2	78/72
Степень изменения поля зрения до операции Severity of visual field change prior to surgery	0,765 ± 0,064	<0,001	≤5	87/64
Сумма баллов по шкале VIS до операции Total VIS prior to surgery	0,752 ± 0,063	<0,001	≤30	80/68

Примечание. AUC – площадь под кривой; SE – стандартная ошибка; VIS – visual impairment score.  
Note. AUC – area under curve; SE – standard error; VIS – visual impairment score.

Таблица 4. Регрессионная модель

Table 4. Regression model

Предиктор Predictor	B ± SE	p	ОШ [95 % ДИ] OR [95 % CI]	Баллы Points
Анамнез меньше 12 мес Duration of anamnesis less than 12 months	1,43 ± 0,70	0,042	4,16 [1,05; 16,46]	3
Острота зрения >0,1 Visual acuity prior >0.1	1,84 ± 0,75	0,015	6,3 [1,44; 27,66]	4
Степень изменения поля зрения <5 Severity of visual field change <5	2,41 ± 0,78	0,002	11,14 [2,40; 51,64]	5

Примечание. B – коэффициент регрессии; SE – стандартная ошибка; OR – отношение шансов; CI – доверительный интервал.  
Note. B – regression coefficient; SE – standard error; OR – odds ratio; CI – confidence interval.

момент офтальмологические нарушения становятся необратимыми. В ряде работ продолжительность анамнеза менее 6–7 мес являлась фактором, положительно влияющим на послеоперационные зрительные функции; в других исследованиях подобная связь продемонстрирована при длительности зрительных нарушений менее 12 мес [10, 17, 18, 20–25]. Длительность анамнеза более 12 и 24 мес снижала вероятность улучшения зрения и повышала вероятность его ухудшения после операции [10, 17, 23]. Данный предиктор подтвержден и в нашем исследовании. Так, длительность симптомов менее 12 мес повышала вероятность улучшения зрения после операции более чем в 4 раза.

Исходные параметры зрительных функций (острота и поле зрения) отражают состояние зрительного анализатора и степень оптической нейропатии перед операцией и являются фактором, влияющим на послеоперационную динамику зрительных нарушений [15, 17, 18, 21, 24, 26–34]. Давно стало рутинной практикой

офтальмологическое обследование таких пациентов в объеме определения максимальной остроты зрения с коррекцией, поля зрения путем ручной или компьютерной периметрии, исследования глазного дна. Однако методика интерпретации изменений по данным предоперационного обследования различается у разных авторов. Ряд исследователей ориентируется лишь на остроту зрения, игнорируя дефекты поля зрения [21, 28]. Другие учитывают изменения поля зрения и отмечают, что его грубые дефекты являются прогностически неблагоприятным фактором [29, 32]. В нашем исследовании острота зрения >0,1 повышала вероятность улучшения зрения после операции более чем в 6 раз. Сходные результаты получены в других исследованиях [16, 21, 28].

В некоторых работах предлагались оригинальные шкалы оценки зрительных нарушений, однако им присущ общий недостаток: по ним выставляется суммарный балл для обоих глаз, и по нему определяется

**Таблица 5.** Расчетная и фактическая вероятность улучшения зрительных функций после операции

Table 5. Calculated and factual probability of visual function recovery after surgery

Сумма баллов Total score	Расчетная вероятность, % Calculated probability, %	Фактическая вероятность, % Calculated probability, %
0	5,2	0 из 4 [0 %] 0 of 4 [0 %]
3	18,0	2 из 10 [20 %] 2 of 10 [20 %]
4	30,4	2 из 6 [33,3 %] 2 of 6 [33.3 %]
5	46,5	2 из 5 [40 %] 2 of 5 [40 %]
7	63,4	3 из 5 [60 %] 3 of 5 [60 %]
8	77,5	9 из 11 [81,8 %] 9 of 11 [81.8 %]
9	87,3	8 из 9 [88,9 %] 8 of 9 [88.9 %]
12	96,5	19 из 20 [95 %] 19 of 20 [95 %]

**Таблица 6.** Результаты оценки мультиколлинеарности предикторов

Table 6. Results of predictor multicollinearity assessment

Предиктор Predictor	$\eta^2$ , %	VIF	Допуск Tolerance
Длительность анамнеза менее 12 мес Duration of anamnesis less than 12 months	6,14	1,02	0,98
Острота зрения до операции >0,1 Visual acuity prior to surgery >0.1	12,86	1,05	0,95
Степень изменения поля зрения <5 Severity of visual field change <5	28,42	1,05	0,95

степень нарушения зрения [8, 19, 35]. Данный подход может быть удобен в отношении пациентов с двусторонними зрительными нарушениями при менингиомах бугорка и диафрагмы турецкого седла, аденомах гипофиза и краниофарингиомах, однако он неприменим при зрительных нарушениях на 1 глазу, так как выставяемый балл не отражает степени оптической нейропатии. Кроме того, оценка остроты зрения по таблицам Снеллена или Головина—Сивцева не вполне отражает эффективность зрения, т. е. процент окружающего мира, который человек видит. Так, улучшение остроты зрения на 0,1 при исходной 0,7 повышает эффективность зрения лишь на 4 %, тогда как ухудшение на тот же 0,1 при исходной остроте 0,2 снижает эффективность зрения на 29 % [36]. В связи с этим в нашем

исследовании мы опирались на классификацию амблиопий по Э.С. Аветисову. В ней значения остроты зрения в пределах одной степени различаются между собой по эффективности не более чем на 20 %. Таким образом, изменение остроты зрения хотя бы на 1 степень позволяет говорить об улучшении или ухудшении.

Градации нарушений поля зрения предложены нами на основании существующих классификаций. Особый акцент сделан на оценке поля зрения на красный цвет, так как установлен факт большей чувствительности периметрии на красную метку в ранней диагностике компрессионной нетравматической оптической нейропатии [37]. Так, появление выпадений поля зрения на красный цвет при нормальном поле зрения на белый позволило диагностировать заболевание на ранней стадии у 8 пациентов, что отразилось на результатах лечения: у всех пациентов выявленные изменения регрессировали сразу после операции. Пациенты с отсутствием восприятия красного цвета лишь в 2 случаях из 10 отметили улучшение зрения после операции, а в 1 случае после операции зрение ухудшилось до амавроза на стороне декомпрессии.

Наконец, ряд авторов указывают на то, что размеры опухоли влияют на динамику зрительных нарушений после операции. Однако, на наш взгляд, данный показатель некорректно сравнивать у параселлярных опухолей с различной локализацией матрикса. Так, менингиомы бугорка турецкого седла вызывают зрительные нарушения при достаточно небольших размерах, тогда как менингиомы площадки или крыла основной кости достигают больших размеров, прежде чем проявляются офтальмологической симптоматикой. Кроме того, на результат операции влияет техника декомпрессии зрительного нерва. В литературе ведутся споры вокруг 3 вопросов:

- 1) следует ли выполнять декомпрессию до или после удаления опухоли;
- 2) улучшает ли передняя клиноидэктомия в дополнение к стандартной технике декомпрессии прогноз восстановления зрения;
- 3) следует ли удалять опухоль из канала зрительного нерва.

Не существует достаточного объема данных исследований, способного дать однозначный ответ на эти вопросы. На наш взгляд, ведущую роль играют опыт и сформировавшиеся предпочтения хирургической бригады, что напрямую влияет на способность принимать адекватное решение в отношении как объема удаления опухоли, так и способа декомпрессии зрительного нерва. Мы полагаем, что в случае обнаружения в канале опухоли, интимно спаянной с оболочкой нерва, следует уменьшить радикальность операции за счет оставления части опухоли в канале, так как попытки ее радикального удаления с высокой вероятностью повлекут за собой ухудшение зрения.

## ЗАКЛЮЧЕНИЕ

По результатам проведенного нами исследования выявлены факторы, влияющие на динамику зрительных функций у пациентов с компрессионной нетравматической оптической нейропатией после микрохирургической декомпрессии зрительного нерва. Установленными предикторами явились длительность анамнеза и степень выраженности зрительных нару-

шений до операции. Выявление данных предикторов позволило разработать балльную шкалу для оценки вероятности улучшения зрения после операции. Также продемонстрирована необходимость создания единого подхода к оценке зрительных нарушений у пациентов нейрохирургического профиля для выработки общепринятой тактики хирургического лечения и оценки ближайших и отдаленных его результатов.

## Литература | References

1. Серова Н.К. Дифференциальная диагностика оптической нейропатии у пациентов при патологических процессах центральной нервной системы и глаукоме нормального давления. Офтальмологические ведомости 2019;1(12):73–6. DOI: 10.17816/OV12173-76  
Serova N.K. Differential diagnosis of optic neuropathy in patients with CNS diseases and normal tension glaucoma. Ophthalmologicheskie vedomosti = Ophthalmology Reports 2019;1(12):73–6. (In Russ.). DOI: 10.17816/OV12173-76
2. Шерemet Н.Л., Андреева Н.А., Мешков А.Д. и др. Этиологическая структура неглаукомных оптических нейропатий. Сибирский научный медицинский журнал 2018;(38):25–31. DOI: 10.15372/SSMJ20180504  
Sheremet N.L., Andreeva N.A., Meshkov A.D. et al. Etiological structure of nonglaucomatous optic neuropathies. Sibirskiy nauchnyy meditsinskiy zhurnal = Siberian Scientific Medical Journal 2018;(38):25–31. (In Russ.). DOI: 10.15372/SSMJ20180504
3. Li E., Howard M.A., Vining E.M. et al. Visual prognosis in compressive optic neuropathy secondary to sphenoid sinus mucocele: a systematic review. Orbit 2018;37(4):280–6. DOI: 10.1080/01676830.2017.1423087
4. Unsold R., Seeger W. The Clinical signs and symptoms of optic nerve compression and clinical disease entities masking compressive lesions. In: Compressive optic nerve lesions at the optic canal. Springer-Verlag, 1989. Pp. 15–34.
5. Dandy W.E. Prechiasmal intracranial tumors of the optic nerves. Am J Ophthalmol 1922;5(3):169–88. DOI: 10.1016/S0002-9394(22)90261-2
6. Аветисов Э.С. Дисбинокулярная амблиопия и ее лечение. М.: Медицина, 1968. 208 с. Aветисов Е.С. Дисбинокулярная амблиопия и its treatment. Moscow: Meditsina, 1968. 208 p. (In Russ.).
7. Кутин М.А., Серова Н.К., Калинин П.Л. и др. Новая шкала оценки выраженности зрительных нарушений у пациентов с краниофарингиомами и другими образованиями хиазмально-селлярной области. Вестник неврологии, психиатрии и нейрохирургии 2016;12:33–7. Kutin M.A., Serova N.K., Kalinin P.L. et al. New scale of assessment of severity of visual function in patients with craniopharyngioma and other chiasmal-sellar tumors. Vestnik nevrologii, psikhiiatrii i neirokhirurgii = Bulletin of Neurology, Psychiatry and Neurosurgery 2016;12:33–7. (In Russ.).
8. Jaeger W., Thomann H. [German Ophthalmological Association. Recommendations for evaluation of reduced earning capacity caused by damage to vision. September 1981]. Klin Monbl Augenheilkd 1982;3(180):242–4. (In German). DOI: 10.1055/s-2008-1055061
9. Кутин М.А., Кадашев Б.А., Калинин П.Л. и др. Транскраниальная микрохирургическая декомпрессия канала зрительного нерва в хирургии менингиом хиазмально-селлярной области. Вопросы нейрохирургии им. Н.Н. Бурденко 2020;84(3):61–73. DOI: 10.17116/neiro20208403161  
Kutin M.A., Kadashev B.A., Kalinin P.L. et al. Transcranial microsurgical decompression of the optic canal in surgical treatment of meningiomas of the sellar region. Voprosy neyrokhirurgii im. N.N. Burdenko = Burdenko's Journal of Neurosurgery 2020;84(3):61–73. (In Russ.). DOI: 10.17116/neiro20208403161
10. Ласунин Н.В., Черкаев В.А., Серова Н.К. и др. Декомпрессия зрительных нервов при опухолях различной гистологической природы, распространяющихся в зрительный канал. Вопросы нейрохирургии им. Н.Н. Бурденко 2014;4(78):31–41. Lasunin N.V., Cherekaev V.A., Serova N.K. et al. Optic nerve decompression in treatment of neoplasms involving optic canal. Voprosy neyrokhirurgii im. N.N. Burdenko = Burdenko's Journal of Neurosurgery 2014;4(78):31–41. (In Russ.).
11. Chen L., Gao M., Zhang H. et al. Effect of optic canal opening on postoperative visual acuity in patients with tuberculoma sellae meningiomas. J Neurol Surg A Cent Eur Neurosurg 2024;85(1):1–6. DOI: 10.1055/a-1768-3553
12. Mahmoud M., Nader R., Al-Mefty O. Optic canal involvement in tuberculoma sellae meningiomas: influence on approach, recurrence, and visual recovery. Neurosurgery 2010;67(3):108–19. DOI: 10.1227/01.NEU.0000383153.75695.24
13. Sakata K., Komaki S., Takeshige N. et al. Visual outcomes and surgical approach selection focusing on active optic canal decompression and maximum safe resection for suprasellar meningiomas. Neurol Med Chir 2023;63(9):381–92. DOI: 10.2176/jns-nmc.2021-0142
14. Taha A.N., Erkmen K., Dunn I.F. et al. Meningiomas involving the optic canal: pattern of involvement and implications for surgical technique. Neurosurg Focus 2011;30(5):E12. DOI: 10.3171/2011.2.FOCUS11118
15. Ali A.K., Elayoty A.E.D., Elserry T.H. et al. Visual outcome predictors after surgical excision of meningiomas compressing the optochiasmatic complex. Egyptian Journal of Neurosurgery 2020;35(1):1–6. DOI: 10.1186/s41984-020-00088-5
16. Duan C., Song D., Wang F. et al. Factors influencing postoperative visual improvement in 208 patients with tuberculoma sellae meningiomas. Acta Neurochir 2024;166(1):140. DOI: 10.1007/s00701-024-06033-x
17. Fahlbusch R. Pterional surgery of meningiomas of the tuberculoma sellae and planum sphenoidale: surgical results with special consideration of ophthalmological and endocrinological outcomes. J Neurosurg 2002;96(2):235–43. DOI: 10.3171/jns.2002.96.2.0235
18. Pamir M.N., Özduman K., Belirgen M. et al. Outcome determinants of pterional surgery for tuberculoma sellae meningiomas. Acta Neurochir 2005;147(11):1121–30. DOI: 10.1007/s00701-005-0625-0
19. Rosenstein J., Lindsay S. Surgical management of suprasellar meningioma. Part 2: prognosis for visual function following craniotomy. J Neurosurg 1984;61(4):642–8. DOI: 10.3171/jns.1984.61.4.0642
20. Schick U. Surgical management of tuberculoma sellae meningiomas: involvement of the optic canal and visual outcome. J Neurol Neurosurg Psychiatry 2005;76(7):977–83. DOI: 10.1136/jnnp.2004.039974
21. Wang C.W., Li Y.Y., Zhu S.G. et al. Surgical management and evaluation of prognostic factors influencing postoperative visual

- outcome of suprasellar meningiomas. *World Neurosurg* 2011;75(2):294–302. DOI: 10.1016/j.wneu.2010.08.021
22. Zevgaridis D., Medele R.J., Muller A. et al. Meningiomas of the sellar region presenting with visual impairment: impact of various prognostic factors on surgical outcome in 62 patients. *Acta Neurochir* 2001;143(5):471–6. DOI: 10.1007/s007010170076
  23. Andrews B.T., Wilson C.B. Suprasellar meningiomas: the effect of tumor location on postoperative visual outcome. *J Neurosurg* 1988;69(4):523–8. DOI: 10.3171/jns.1988.69.4.0523
  24. Galal A., Faisal A., Al-Werdany M. et al. Determinants of postoperative visual recovery in suprasellar meningiomas. *Acta Neurochir* 2010;152(1):69–77. DOI: 10.1007/s00701-009-0492-1
  25. Nakamura M., Roser F., Jacobs C. et al. Medial sphenoid wing meningiomas: clinical outcome and recurrence rate. *Neurosurgery* 2006;58(4):626–39. DOI: 10.1227/01.NEU.0000197104.78684.5D
  26. Baucher G., Troude L., Roux A. et al. Predictors of visual function after resection of skull base meningiomas with extradural anterior clinoidectomy. *Neurosurg Rev* 2022;45(3):2133–49. DOI: 10.1007/s10143-021-01716-w
  27. Chaichana K., Jackson C., Patel A. et al. Predictors of visual outcome following surgical resection of medial sphenoid wing meningiomas. *J Neurol Surg B Skull Base* 2012;73(5):321–6. DOI: 10.1055/s-0032-1321510
  28. Cristante L. Surgical treatment of meningiomas of the orbit and optic canal: a retrospective study with particular attention to the visual outcome. *Acta Neurochir* 1994;126(1):27–32. DOI: 10.1007/BF01476490
  29. Goel A., Muzumdar D., Desai K.I. Tuberculum sellae meningioma: a report on management on the basis of a surgical experience with 70 patients. *Neurosurgery* 2002;51(6):1358–63.
  30. Lehmborg J., Krieg S.M., Mueller B., Meyer B. Impact of anterior clinoidectomy on visual function after resection of meningiomas in and around the optic canal. *Acta Neurochir* 2013;155(7):1293–9. DOI: 10.1007/s00701-013-1741-x
  31. Margalit N., Kesler A., Ezer H. et al. Tuberculum and diaphragma sellae meningioma – surgical technique and visual outcome in a series of 20 cases operated over a 2.5-year period. *Acta Neurochir* 2007;149(12):1199–204. DOI: 10.1007/s00701-007-1280-4
  32. Margalit N.S., Lesser J.B., Moche J. et al. Meningiomas involving the optic nerve: technical aspects and outcomes for a series of 50 patients. *Neurosurgery* 2003;53(3):523–33. DOI: 10.1227/01.neu.0000079506.75164.f4
  33. Mortini P., Barzaghi L.R., Serra C. et al. Visual outcome after fronto-temporo-orbito-zygomatic approach combined with early extradural and intradural optic nerve decompression in tuberculum and diaphragma sellae meningiomas. *Clin Neurol Neurosurg* 2012;114(6):597–606. DOI: 10.1016/j.clineuro.2011.12.021
  34. Zamanipoor Najafabadi A.H., Genders S.W., Van Furth W.R. Visual outcomes endorse surgery of patients with sphenoid-orbital meningioma with minimal visual impairment or hyperostosis. *Acta Neurochir* 2021;163(1):73–82. DOI: 10.1007/s00701-020-04554-9
  35. Bove I., Solari D., Colangelo M. et al. Analysis of visual impairment score in a series of 48 tuberculum sellae meningiomas operated on *via* the endoscopic endonasal approach. *J Neurosurg* 2023;140(3):696–704. DOI: 10.3171/2023.7.JNS23437
  36. Snell A., Sterling S. The percentage evaluation of macular vision. *Trans Am Ophthalmol Soc* 1925;23:204–27.
  37. Hughes M.A., Ho J.W., Keenlyside A. et al. The digital Cullen chart: a red colour perimetry aid for visual field examination. *Br J Neurosurg* 2024;38(6):1470–4. DOI: 10.1080/02688697.2021.2014782

**Вклад авторов**

Д.А. Гуляев: разработка концепции исследования, научное руководство, редактирование текста статьи;  
 А.В. Груздев: разработка концепции исследования, сбор и систематизация клинического материала, написание текста статьи;  
 И.Ю. Белов: научное редактирование;  
 М.А. Тихомирова: написание текста статьи;  
 В.В. Семенюта: статистическая обработка и анализ полученных данных.

**Authors' contributions**

D.A. Gulyaev: concept development, scientific supervision, article editing;  
 A.V. Gruzdev: concept development, collection and systematization of clinical material, article writing;  
 I.Yu. Belov: scientific editing;  
 M.A. Tikhomirova: article writing;  
 V.V. Semenyuta: statistical analysis, analysis of the data obtained.

**ORCID авторов / ORCID of authors**

Д.А. Гуляев / D.A. Gulyaev: <https://orcid.org/0000-0002-5509-5612>  
 А.В. Груздев / A.V. Gruzdev: <https://orcid.org/0009-0007-5793-169X>  
 И.Ю. Белов / I.Yu. Belov: <https://orcid.org/0000-0003-2473-2671>  
 М.А. Тихомирова / M.A. Tikhomirova: <https://orcid.org/0009-0003-8010-1054>  
 В.В. Семенюта / V.V. Semenyuta: <https://orcid.org/0000-0002-9402-3179>

**Конфликт интересов.** Авторы заявляют об отсутствии конфликта интересов.  
**Conflict of interest.** The authors declare no conflict of interest.

**Финансирование.** Исследование проведено без спонсорской поддержки.  
**Funding.** The study was performed without external funding.

**Соблюдение прав пациентов и правил биоэтики.** Протокол исследования одобрен локальным этическим комитетом ФГБУ «Национальный медицинский исследовательский центр им. В.А. Алмазова» Минздрава России (протокол заседания ЛЭК № 03-25 от 24.03.2025). Пациенты подписали информированное согласие на участие в исследовании.  
**Compliance with patient rights and principles of bioethics.** The study protocol was approved by the local ethics committee of V.A. Almazov National Medical Research Centre, Ministry of Health of Russia (minutes of the Local Ethics Committee meeting No. 03-25 dated March 24, 2025). Patients signed an informed consent to participate in the study.

**Статья поступила:** 23.02.2025. **Принята к публикации:** 18.10.2025. **Опубликована онлайн:** 10.04.2026.  
**Article submitted:** 23.02.2025. **Accepted for publication:** 18.10.2025. **Published online:** 10.04.2026.

DOI: <https://doi.org/10.63769/1683-3295-2026-28-1-76-79>

# Intracranial subdural empyema in intravenous drug users – A rarest complication

Contacts:  
Ishu Bishnoi  
[ishubishnoi@gmail.com](mailto:ishubishnoi@gmail.com)

I. Bishnoi, R. Midha, S. Bishnoi, B. Lal Maharaja  
*Agrasen Medical College, Agroha, Haryana, India*

In intracranial drug users (IVDU), there are case reports of spinal subdural empyema. However, there is single case report of intracranial subdural empyema in IVDU. Why is it rare? We report second case and its analysis pertaining to our case. Case Description: a 26-years male, chronic IV drug abuser of impure opium ("Chitta"), HCV positive, presented with altered sensorium. CT head revealed subdural collection right side with 11 mm shift. We did right side hemicraniotomy and evacuated pus. Postoperatively he recovered well. Conclusions – Subdural empyema can occur due to bacteremia, infective endocarditis. In IVDU, presence of HCV infection may predispose to intracranial subdural empyema.

**Keywords:** IV drug user, subdural empyema, opioid, HCV, Diacetylmorphine

**For citation:** Bishnoi I., Midha R., Bishnoi S., Lal B. Intracranial subdural empyema in intravenous drug users – A rarest complication. *Neurokhirurgiya = Russian Journal of Neurosurgery* 2026;28(1):76–9.

DOI: <https://doi.org/10.63769/1683-3295-2026-28-1-76-79>

## Внутричерепная субдуральная эмпиема у потребителей внутривенных наркотиков: очень редкое осложнение

I. Bishnoi, R. Midha, S. Bishnoi, B. Lal

*Медицинский колледж Махараджи Аграсен, Агроха, Харьяна, Индия*

Контакты: Ishu Bishnoi [ishubishnoi@gmail.com](mailto:ishubishnoi@gmail.com)

В литературе встречаются описания клинических случаев субдуральной эмпиемы спинного мозга у потребителей внутривенных наркотиков (ПВН). Однако описан всего один случай внутричерепной субдуральной эмпиемы у ПВН. Почему это осложнение такое редкое? В статье описан второй такой случай и представлен анализ литературы. Описание случая: мужчина, 26 лет, хронической потребителем загрязненного опиума («читта»), позитивный по гепатиту С, был доставлен в больницу с нарушением сознания. Компьютерная томография показала субдуральную массу справа со смещением тканей головного мозга на 11 мм. Была проведена правосторонняя гемикраниотомия с эвакуацией гноя. Постоперационное восстановление происходило без значительных осложнений. Заключение: субдуральная эмпиема может развиваться в результате бактериемии, инфекционного эндокардита. У ПВН гепатит С может усиливать предрасположенность к развитию внутричерепной субдуральной эмпиемы.

**Ключевые слова:** потребитель внутривенных наркотиков, субдуральная эмпиема, опиоид, гепатит С, диацетилморфин

**Для цитирования:** Bishnoi I., Midha R., Bishnoi S., Lal B. Внутричерепная субдуральная эмпиема у потребителей внутривенных наркотиков: очень редкое осложнение. *Нейрохирургия* 2026;28(1):76–9.

DOI: <https://doi.org/10.63769/1683-3295-2026-28-1-76-79>

### BACKGROUND

Intracranial subdural empyema is a life-threatening infection, which requires aggressive management. Young adult males are the most commonly affected [1]. The common causes are local spread of infection from ear or paranasal sinuses, post-meningitis sequelae, trauma,

immunocompromised status and iatrogenic [1, 2]. In Intravenous drug users (IVDU), various CNS complications are reported like cerebral abscess, meningitis, spinal subdural empyema and osteomyelitis [3–5]. The spinal subdural empyema is a quite common complication in IVDU [4, 5]. However, intracranial subdural empyema

in IVDU is reported once, which was associated with osteomyelitis [6]. We are reporting second case of intracranial subdural empyema and giving probable hypothesis for its occurrence in this case.

### CLINICAL CASE

A 20 years old male, known IVDU and tobacco smoker, occasional alcoholic was brought in altered conscious state. He was regularly using intravenous “Chitta” (diacetylmorphine or adulterated form of heroin) for 2 years. On examination, he was drowsy, moving limbs on pain and speaking incomprehensible speech. Both forearms and legs veins had puncture marks and evidence of thrombophlebitis. There was no external mark of injury over scalp. His pupils were normal size and reactive. His sensory-motor examination was not possible due to deranged mental status. Emergency doctor suspected drug overdose. Psychiatry consultation was taken and treatment was started. He deteriorated further and developed right side anisocoria with GCS (Glasgow coma scale) E1V1M5.

MRI brain showed right side chronic subdural collection with right frontal gliosis and 11 mm midline shift (Fig. 1) without any fracture, osteomyelitis, sinusitis. His blood investigations revealed raised TLC count ( $14000/\text{mm}^3$ ), raised liver enzymes (SGOT – 350 U/L, SGPT – 412 U/L) and he was HCV positive. Along with subdural collection, he had hepatitis. Ultrasound abdomen was planned after surgery. We planned emergency burr hole evacuation after informed consent.

We made frontal and parietal burr hole. Frank pus came out after dural incision. Decision was revised and right fronto-temporo-parietal craniotomy and complete evacuation was done after fresh informed consent (Fig. 2).

Right frontal lobe pole was having gliosis with pus flakes, looking like ruptured abscess. There were no signs of osteomyelitis of bone. Infected dura was excised and lax

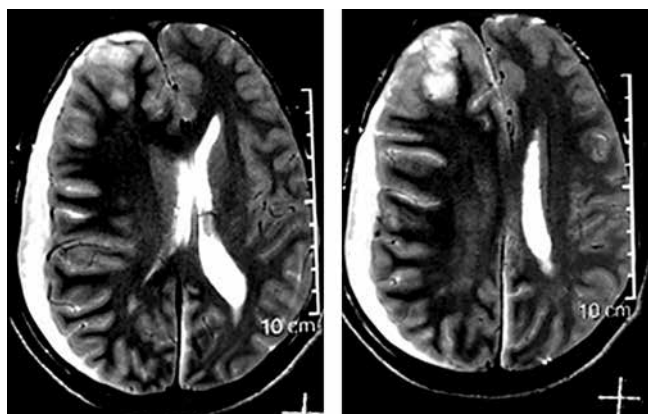


Fig. 1. MRI T2 brain showing right subdural collection, mass effect and right frontal gliosis (red arrow)

Рис. 1. Магнитно-резонансная томография головного мозга в режиме T2. Субдуральное скопление справа, масс-эффект и яркое пятно в области лобной доли справа [красная стрелка]

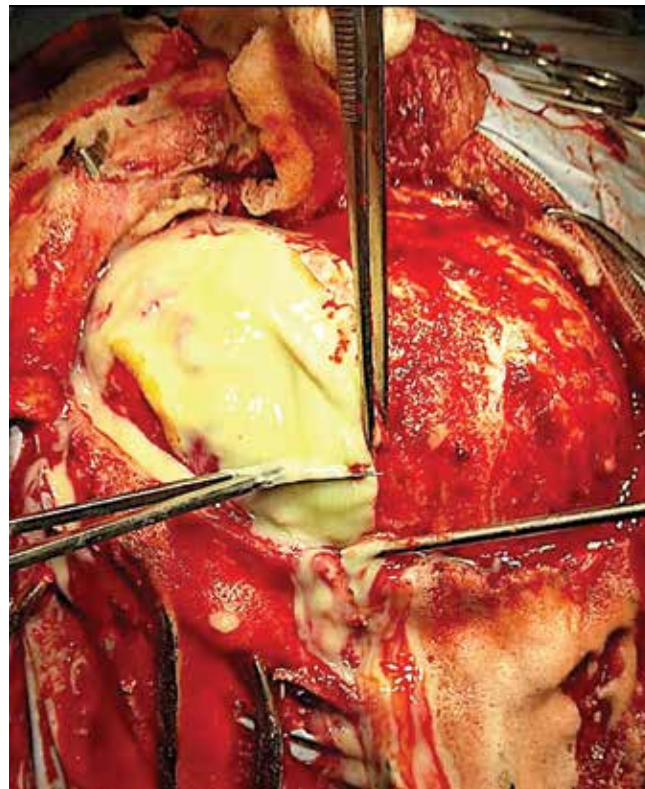


Fig. 2. Intraoperative picture showing copious amount of thin pus drained after opening dura

Рис. 2. Интраоперационная фотография. Значительный объем жидкого гноя эвакуирован после вскрытия твердой мозговой оболочки

duroplasty was done using galea. Bone was fixed and skin and muscles were closed in layers. The adhered membrane was removed (Fig. 3).

In postoperative period, injection vancomycin 3 g, ceftriaxone 2 g, amikacin 1 g and metronidazole 1.5 g were injected daily. The gastroenterologist prescribed ursodeoxycholic acid 300 mg for hepatitis (ultrasound proven). Postop NCCT head showed complete evacuation and right frontal edema (Fig. 4).

Pus culture-sensitivity revealed *Staphylococcus aureus*, sensitive to vancomycin and ceftriaxone. Metronidazole and Amikacin were stopped and rest antibiotics were given for 21 days. He was extubated on 4<sup>th</sup> day, mobilized on 6<sup>th</sup> day and his power improved upto 4+ (MRS grade). The delay in recovery was partially due to chronic opioid abuse. The ceftriaxone was used under liver enzyme monitoring. There were no signs of meningitis. On 14<sup>th</sup> day, his TLC was  $9500/\text{mm}^3$  and liver enzymes decreased (SGOT – 150 U/L, SGPT – 168 U/L). On 22<sup>nd</sup> day, he was discharged on levetiracetam 1 g, painkillers, ursodeoxycholic acid and antacids.

He is in regular follow up for last 3 years. After rehabilitation program, he stopped all kind of abuses. He had three episodes of seizures after missing levetiracetam, which were controlled. He is a laborer by occupation for last 2 years.

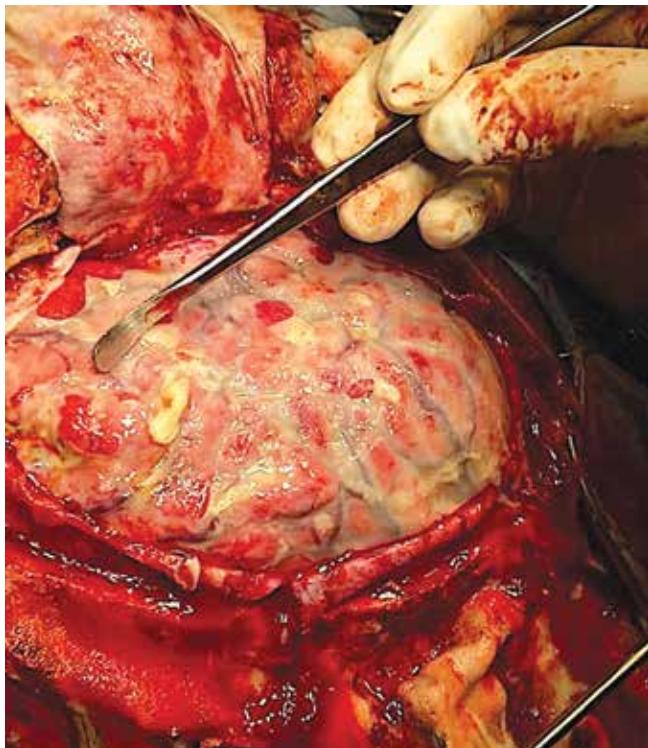

Fig. 3. Intraoperative picture showing lax brain after draining pus and removal of pus flakes and membrane

Рис. 3. Интраоперационная фотография. Головной мозг после полного удаления гноя и мембраны

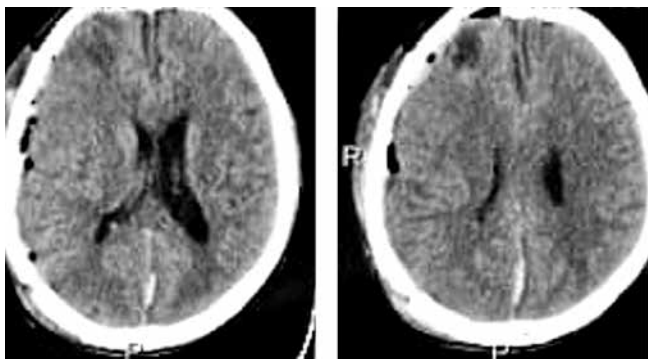


Fig. 4. Postoperative CT head axial cut showing decrease in midline shift, air pockets in subdural region and no collection

Рис. 4. Постоперационная компьютерная томография, аксиальная проекция. Уменьшение смещения центральных структур, воздушные карманы в субдуральной области, отсутствие гноя

## DISCUSSION

In India, as per UN report, 1 million heroin addicts are registered, and unofficially, there are as many as 5 million [7]. The numbers of heroin addicts or “Chitta” are increasing. “Chitta” is a impure form of heroin, scientifically known as Diacetylmorphine [7]. It can be inhaled or injected. Its use in Punjab state is at alarming level. Our patient was from a village near Punjab border.

The IVDUs, especially opioid abusers, can develop multiple CNS complications, like encephalopathy,

neuromuscular disorders, seizures, spine disorders, strokes, CNS infections and movement disorders [3–5, 8]. IVDUs have tendency of using unsterile needles, multiple uses and sharing needles among themselves. It leads to spread of blood born viruses like HIV/HBV/HCV. Our patient had HCV hepatitis.

This unhealthy practice of using needles can also result into septic emboli formation due to inoculation of skin and others blood’s bacteria inside user’s blood while puncturing. Septic emboli can migrate to different organs and cause abscess or empyema. Spinal subdural empyema is a known complication due to septic emboli. However intracranial subdural empyema is reported once in IVDU. Due to low sample size, there is no definitive answer why cranial subdural empyema is not found in IVDU. The probable reason could be “Blood Brain Barrier”. Then why our case had intracranial subdural empyema? The probable answer was presence of “HCV infection” and bacterial endocarditis. HCV is reported to cause endothelial injury of blood brain barrier and thus leads to penetration of barrier [9]. We hypothesise that septic emboli or bacteremia entered into intracranial subdural space and frontal lobe parenchyma due to damaged endothelial cells as a result of HCV infection and resulted into frontal lobe abscess which ruptured into subdural space and resulted into empyema in our case. Reporting of more cases in future might prove/disprove our hypothesis.

Subdural empyema can be dealt by both surgical evacuation and medical management or medical management alone [1, 4, 6, 9, 10]. Surgery is indicated in case of mass effect or no response on antibiotics. Our case had mass effect and progressive deterioration, that’s why surgical decompression was done. Large craniotomy and complete evacuation is preferred over burr holes, in case of adults [9, 10]. It is because with wide exposure evacuation, septa and membrane excision can be done in a better way. In postoperative period, antibiotics are recommended 3 to 6 weeks [4, 6, 9, 10].

Rehabilitation is very important in case of opioid abusers. Our patient was kept at rehab centre for 6 weeks and properly treated by dedicated team of gastroenterologist, psychiatrist and psychologist. After discharge, his family actively took care of him for first 12 months. After that, he started work. Inclusion in mainstream work lead to motivation and purpose.

Overall prognosis of subdural empyema is good, if dealt early. Due to capsulated nature of infection, sepsis is uncommon [9, 10].

## CONCLUSION

Cranial subdural empyema in a IVDUs is extremely rare, reported only once. In IVDU, presence of HCV infection may predispose to intracranial subdural empyema. However large-scale studies and more reports are needed to verify it. Our paper is reporting unique correlation of presence of HCV and increased cranial complications in IVDU. To get best outcome in IVDUs, rehabilitation is as important as early intervention.

## References | Литература

- Nathoo N., Nadvi S.S., van Dellen J.R., Gouws E. Intracranial subdural empyemas in the era of computed tomography: a review of 699 cases. *Neurosurgery* 1999;44:529–36. DOI: 10.1097/00006123-199903000-00055
- Banerjee A.D., Pandey P., Devi B.I. et al. Pediatric supratentorial subdural empyemas: a retrospective analysis of 65 cases. *Pediatr Neurosurg* 2009;45:11–8. DOI: 10.1159/000202619
- Tunkel A.R., Pradhan S.K. Central nervous system infections in injection drug users. *Infect Dis Clin North Am* 2002;16(3): 589–605. DOI: 10.1016/s0891-5520(02)00015-6
- DiGiorgio A.M., Stein R., Morrow K.D. et al. The increasing frequency of intravenous drug abuse-associated spinal epidural abscesses: a case series. *Neurosurg Focus* 2019;46:E4. DOI: 10.3171/2018.10.FOCUS18449. PMID: 30611170
- Ziu M., Dengler B., Cordell D., Bartanusz V. Diagnosis and management of primary pyogenic spinal infections in intravenous recreational drug users. *Neurosurg Focus* 2014;37:E3. DOI: 10.3171/2014.6.FOCUS14148
- Gill D., Sheikh N., Javaid W. Complex Case of Methicillin Resistant *Staphylococcus aureus* Occipital Osteomyelitis and Subdural Empyema: Vancomycin or Linezolid? *Ann Clin Case Rep* 2017;2:1256. DOI: 10.15761/GDT.1000116
- Sharma B., Arora A., Singh K. et al. Drug abuse: Uncovering the burden in rural Punjab. *J Family Med Prim Care* 2017;6:558–62. DOI: 10.4103/2249-4863.222037
- Nelson K.R., Dolbec K., Watson W. et al. Review of Neurologic Comorbidities in Hospitalized Patients With Opioid Abuse. *Neuro Clin Pract* 2021;11:527–33. DOI: 10.1212/CPJ.0000000000001080
- Fletcher N.F., Wilson G.K., Murray J. et al. Hepatitis C virus infects the endothelial cells of the blood-brain barrier. *Gastroenterology* 2012;142:634–43.e6. DOI: 10.1053/j.gastro.2011.11.028
- Fernández-de Thomas R.J., De Jesus O. Subdural Empyema. In: *StatPearls* [32491761]. 2022 Jan (cited 2024 Jan 21). Available at: <https://www.ncbi.nlm.nih.gov/books/NBK557829/> (access date 03.06.2025).

**Acknowledgements.** We sincerely thank Mrs Varsha Patyal Bishnoi for helping in writing report and assisting case.

**Благодарности.** Авторы искренне благодарят миссис Varsha Patyal Bishnoi за помощь в написании статьи и ведении пациента.

**Authors' contributions**

Ishu Bishnoi: concept, design, review of literature, writing, editing, data collection;

Rahul Midha: literature review, proof reading, picture editing, data collection;

Sheikhoo Bishnoi: patient evaluation, data collection, proof reading;

Bansi Lal: esign, proof reading, editing.

**Вклад авторов**

Ishu Bishnoi: разработка концепции и дизайна исследования, обзор литературы, написание и редактирование текста статьи, сбор данных;

Rahul Midha: обзор литературы, проверка текста, редактирование изображений, сбор данных;

Sheikhoo Bishnoi: осмотр пациента, сбор данных, проверка текста;

Bansi Lal: разработка дизайна исследования, проверка и редактирование текста.

**ORCID of authors / ORCID авторов**

I. Bishnoi: <https://orcid.org/0000-0001-8604-2444>

**Conflict of interest.** The authors declare no conflict of interest.

**Конфликт интересов.** Авторы заявляют об отсутствии конфликта интересов.

**Funding.** The study was performed without external funding.

**Финансирование.** Исследование проведено без спонсорской поддержки.

**Compliance with patient rights.** The patient gave written informed consent to the publication of his data.

**Соблюдение прав пациентов.** Пациент подписал информированное согласие на публикацию своих данных.

**Article submitted:** 05.02.2024. **Accepted for publication:** 12.03.2024. **Published online:** 10.04.2026.

**Статья поступила:** 05.02.2024. **Принята к публикации:** 12.03.2024. **Опубликована онлайн:** 10.04.2026

DOI: <https://doi.org/10.63769/1683-3295-2026-28-1-80-88>

# Frontal mucocele with extension to the skull base

## Case report and review of the literature

**Contacts:**Gino Vasquez-Paredes  
[gino Vasquez85@gmail.com](mailto:gino Vasquez85@gmail.com)

G. Vasquez-Paredes

*School of Medicine, Antenor Orrego Private University; Trujillo, 13007, Peru;  
Neurosurgery Department, Belen Hospital of Trujillo; 13007, Peru*

**Background.** Mucoceles are benign pseudocysts with mucous content in the paranasal sinuses that can expand, destroying bone and invading adjacent structures.

**Case report.** A 69-year-old female patient presented with an initially painless tumor in the left frontal region 5 years ago, which progressively increased in volume, causing frontal pain and difficulty opening the eyelid. Physical examination revealed a 6 × 5 cm rounded tumor in the left supraciliary region. A mucocele of the left frontal sinus with the erosion of the table was diagnosed, and the patient underwent surgery, performing a bi-coronal incision, total excision of the mucocele, cranialization of the left frontal sinus, and cranioplasty with titanium mesh and self-drilling screws.

**Discussion.** The formation of mucoceles is of variable etiology; the most frequent location is at the frontal level, which can erode the internal table of the frontal sinus, producing invasion towards the dura mater and, in some cases, the brain parenchyma, causing infections. The clinical picture is variable and depends on the location. Surgical management should be focused on optimizing a definitive resolution of the symptoms, maintaining an anatomy with normal drainage of the paranasal sinuses, and preventing the risk of recurrence.

**Conclusion.** Mucoceles constitute a benign pathology. However, they should be treated immediately through a surgical approach, preferably with an open approach that allows direct access to the frontal sinus, adequate removal of the mucocele, and complete obliteration to prevent the risk of infections or recurrence.

**Keywords:** mucocele, frontal sinus, frontal bone, case reports

**For citation:** Vasquez-Paredes G. Frontal mucocele with extension to the skull base. Case report and review of the literature. *Neyrokhirurgiya = Russian Journal of Neurosurgery* 2026;28(1):80–8.

DOI: <https://doi.org/10.63769/1683-3295-2026-28-1-80-88>

## Мукоцеле лобной пазухи с разрастанием к основанию черепа. Описание случая и обзор литературы

G. Vasquez-Paredes

*Школа медицины, Частный университет Антенор Оррего; Перу, 13007 Трухильо;  
Отделение нейрохирургии, Больница «Белен» города Трухильо; Перу, 13007 Трухильо***Контакты:** Gino Vasquez-Paredes [gino Vasquez85@gmail.com](mailto:gino Vasquez85@gmail.com)

**Введение.** Мукоцеле – это доброкачественные псевдокисты со слизистым содержимым в околоносовых пазухах, которые могут расширяться, разрушая кость и проникая в соседние структуры.

**Описание случая.** Пациентка, 69 лет, обратилась с изначально безболезненной опухолью в левой лобной области 5 лет назад. Опухоль постепенно увеличивалась в объеме, вызывая боль в лобной области и затруднение при открывании века. При физикальном обследовании обнаружена округлая опухоль размером 6 × 5 см в левой супрацилиарной области. Была диагностирована мукоцеле левой лобной пазухи с эрозией пластинки, и пациентке проведена операция, в ходе которой выполнены бикоронарный разрез, полное иссечение мукоцеле, краниализация левой лобной пазухи и краниопластика с помощью титановой сетки и самосверлящих винтов.

**Обсуждение.** Формирование мукоцеле имеет различную этиологию; наиболее частое расположение – на лобном уровне, что может привести к эрозии внутренней пластинки лобной пазухи, вызывая инвазию в твердую мозговую оболочку и, в некоторых

случаях, в паренхиму мозга, вызывая инфекции. Клиническая картина варьирует и зависит от локализации. Хирургическое лечение должно быть сосредоточено на оптимизации окончательного разрешения симптомов, поддержании анатомии с нормальным дренажем околоносовых пазух и предотвращении риска рецидива.

**Заключение.** Мукоцеле представляют собой доброкачественную патологию. Однако их следует лечить немедленно хирургически, предпочтительно открытым подходом, который обеспечивает прямой доступ к лобной пазухе, адекватное удаление мукоцеле и полную облитерацию, чтобы предотвратить риск инфекций или рецидива.

**Ключевые слова:** мукоцеле, лобная пазуха, лобная кость, отчеты о случаях.

**Для цитирования:** Vasquez-Paredes G. Мукоцеле лобной пазухи с разрастанием к основанию черепа. Описание случая и обзор литературы. Нейрохирургия 2026;28(1):80–8.

DOI: <https://doi.org/10.63769/1683-3295-2026-28-1-80-88>

## BACKGROUND

Mucoceles are benign, slow-growing pseudocysts with mucous content, with pseudostratified columnar epithelial lining and, in some cases, the squamous epithelium [1] located in the paranasal sinuses [2, 3], which can expand by causing demineralization and eroding the intraorbital and intracranial bone [4]. The cause may be secondary to an obstruction of the sinus ostium with chronic overproduction of mucus, a sinus fracture with subsequent nasosinus infection or surgical procedures, allergies, or tumors [5, 6]. They are most frequently located in the frontal and ethmoid sinuses, followed by the maxillary sinuses and rarely the sphenoid sinuses [3, 7]. They are predominantly unilateral, although they can also be bilateral.

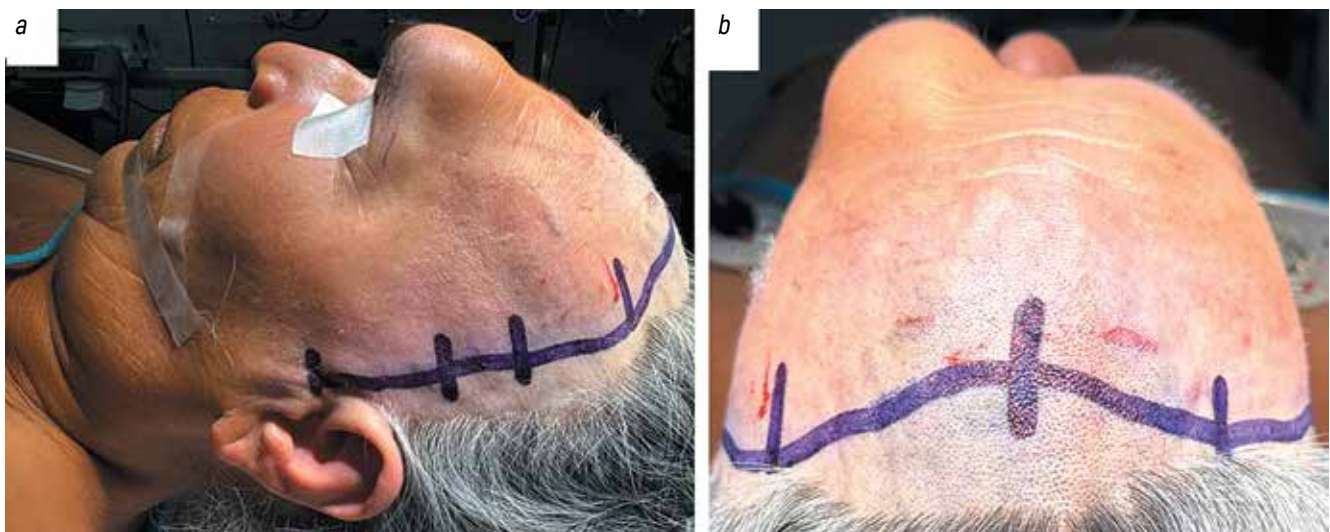
Mucoceles occur primarily in adult patients between 40–70 years of age [7], have no predilection for sex, and less frequently affect children [3]. Symptoms and signs depend on the location, but generally, frontal mucoceles are associated with local pain, erythema, headache, exophthalmos, and blurred vision that can lead to blindness

[3, 8]. In other cases, there may be osteomyelitis, cellulitis, and abscesses, and if there is an invasion of the frontal bone with bone destruction, they can cause meningitis or brain abscesses [6].

Treatment is surgical, and it can range from open surgery to an endoscopic endonasal approach. In both cases, the main objective is completely draining the compromised sinus and relieving the patient's symptoms [3]. Despite successful management, complications exist, such as recurrence in 8.2 % of cases of open surgery and 3.5 % in the endoscopic approach [9].

## CLINICAL CASE

*A 69-year-old female patient presented a painless tumor in the left frontal region 5 years ago, which increased in volume. In the last year, she had frontal pain and had difficulty opening her left eyelid, which is why she went to the neurosurgery outpatient clinic. She did not present symptoms of nasal pathology, allergies, or surgical history. On physical examination, she presented a 6 × 5 cm rounded tumor*



**Fig. 1.** Images showing a left frontal tumor with increased volume causing deformity. In addition, the marking in the frontal region of the bi-coronal surgical access can be seen in the sagittal view (a) and posterior view (b)

**Рис. 1.** Вызывающая деформацию опухоль в лобной области слева увеличенного объема. В лобной области видна разметка бикоронарного хирургического доступа в сагиттальной (a) и задней (b) проекциях

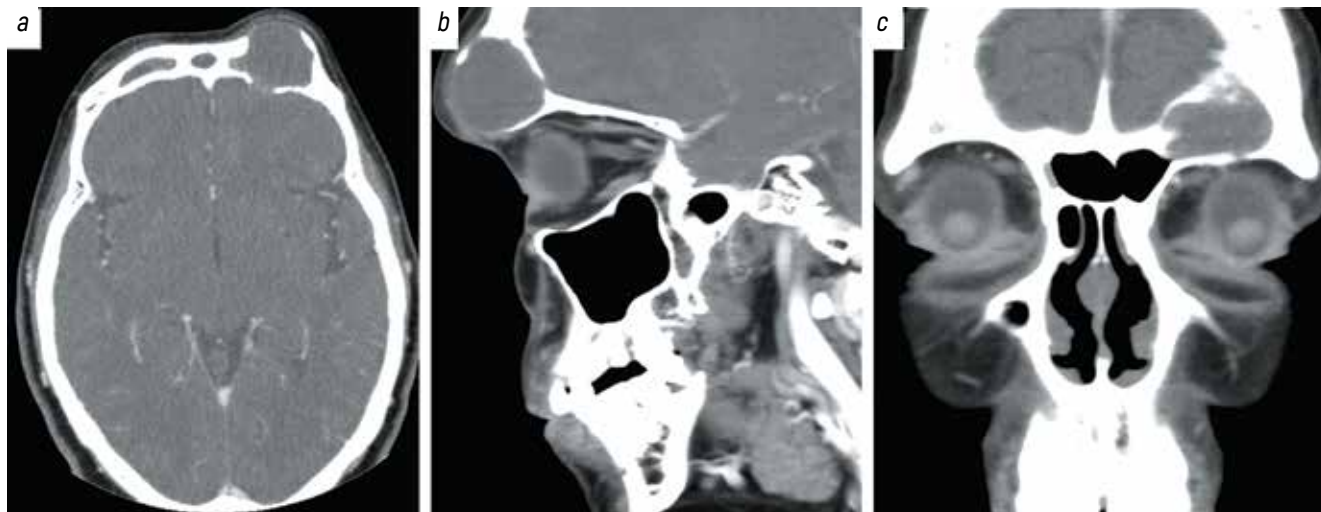


Fig. 2. Contrast-enhanced brain CT scan showing a left frontal lesion eroding the internal table of the ipsilateral frontal sinus in axial view (a), sagittal view (b), and coronal view (c)

Рис. 2. Компьютерная томография головного мозга с контрастным усилением, демонстрирующая опухоль в левой лобной области, разрушающую внутреннюю пластинку ипсилатеральной пазухи: аксиальная (a), сагиттальная (b) и корональная (c) проекции

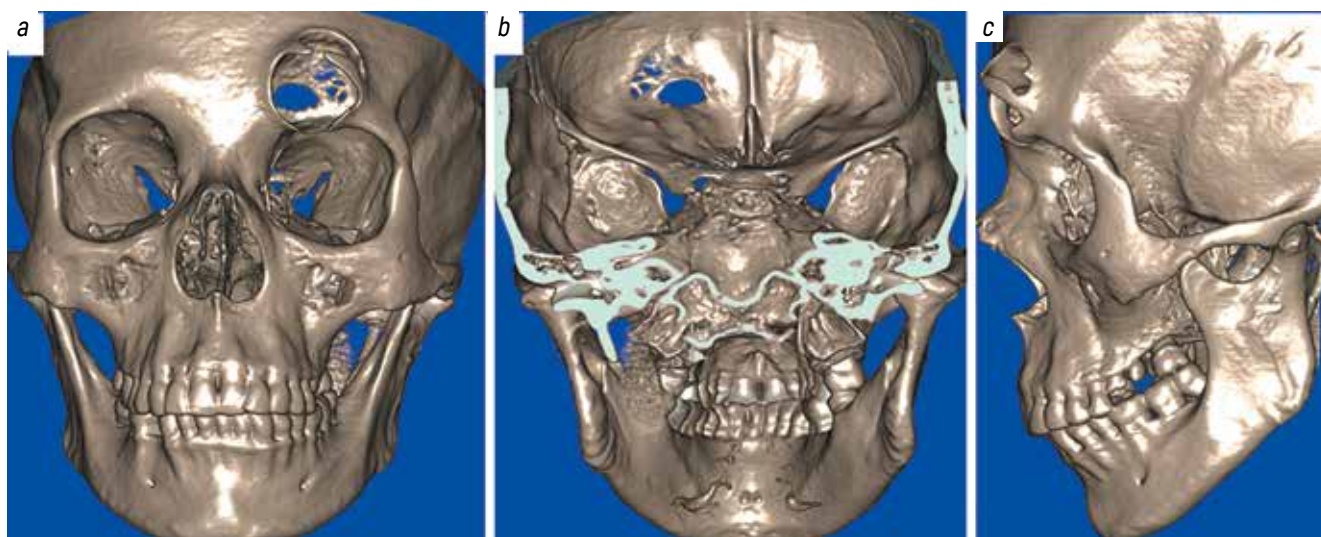


Fig. 3. Computed tomography of the facial massif with 3D reconstruction showing the expanded left frontal sinus with remodeling and adjacent bone destruction in anterior view (a), posterior view (b), and sagittal view (c)

Рис. 3. Компьютерная томография лицевого образования с 3D-реконструкцией демонстрирует расширение левой лобной пазухи с ремоделированием кости и участками прилежащего костного разрушения: а – передняя проекция; б – задняя проекция; с – сагиттальная проекция

on the left supraciliary, with defined edges, a complex, fixed consistency, and pain to pressure, which caused limitation for eyelid opening (Fig. 1). A 3D brain computed tomography (CT) with contrast and easy solid showed a space-occupying mass at the level of the left frontal sinus with adjacent bone destruction and polysinusopathy (Fig. 2, 3). Inflammatory serological markers were within normal ranges. The patient underwent surgery with a bicoronal incision, total excision of the mucocele, cranialization of the left frontal sinus, and cranioplasty with titanium mesh and self-drilling screws.

**Procedure description.** The patient was positioned supine, with the head in a straight line. A bi-coronal incision

was made, and the skin flap was retracted until the visible tumor was drained, obtaining 10 ccs of foul-smelling yellowish mucous secretion. The mucocele was excised entirely with subsequent cranialization of the left frontal sinus until the bone defect in the internal table was evident, checking the integrity of the dura mater. Subsequently, the hyperostotic bone tissue was removed with a metal curette, and bone wax with vancomycin powder was placed. A titanium mesh cranioplasty was performed, which was fixed to the bone edge with self-drilling titanium screws (Fig. 4). The patient did not present any complications in the postoperative period; the control brain CT without contrast showed adequate reconstruction and

*elimination of the mucocele. She was discharged on the third day and attended a follow-up visit to the neurosurgery outpatient clinic. The surgical wound healed, and her cosmetic appearance improved (Fig. 5). The anatomopathological result confirmed the diagnosis, but the culture did not show bacterial growth on the third day.*

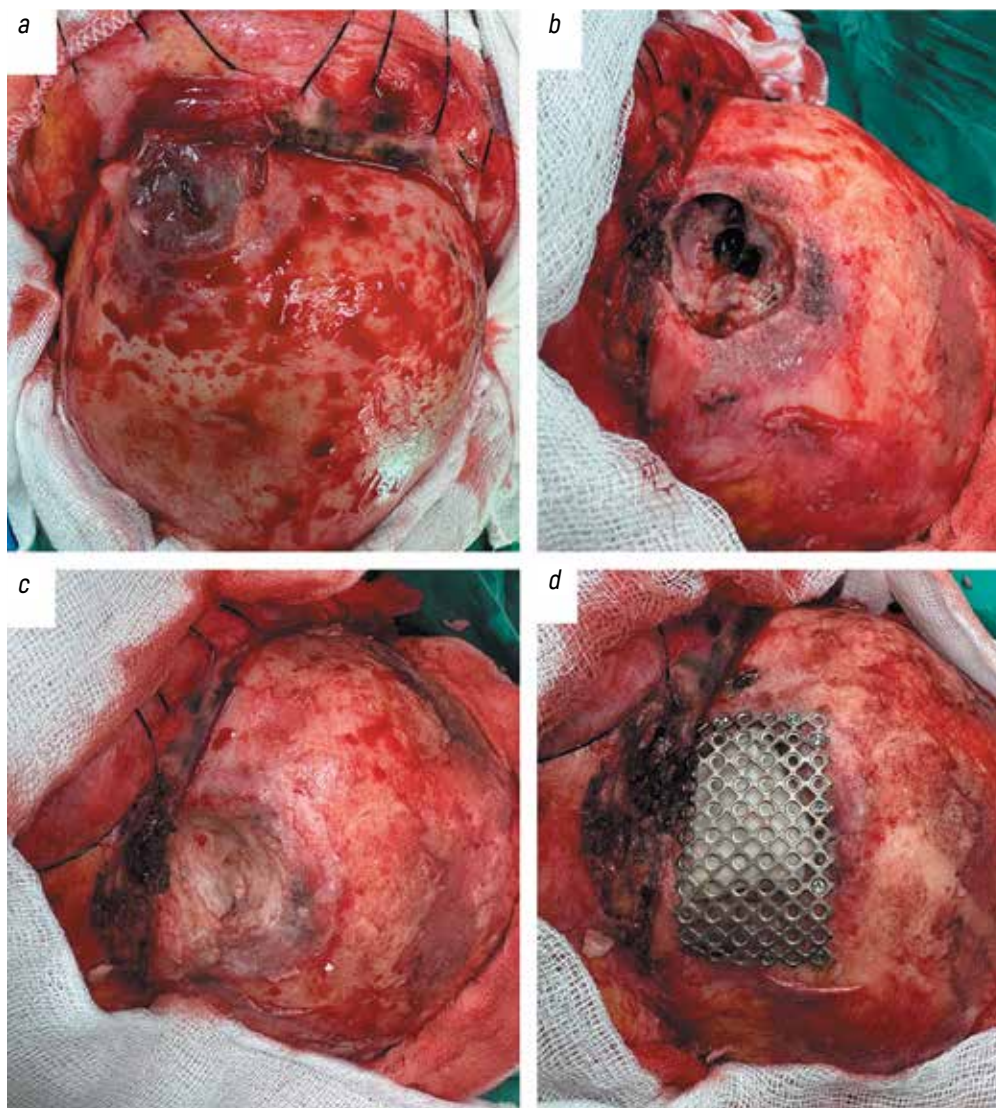
#### DISCUSSION

Regarding the case, a search of the relevant literature on the current management of this pathology was carried out in the following databases: Medline via Pubmed, Scopus, and ScienceDirect. Boolean operators were used for the search using some keywords such as (“Mucocele”) or

(“Frontal sinus”) or (“Frontal bone”) or (“Case reports”). Articles of the case report or case series type published in English were included from 2020 to the present.

11 case reports were chosen from various countries. Of these, 72.72 % were male, the mean age was 42.72 years, and 2 cases belonged to the pediatric population. The main symptoms were headache, palpable mass, visual disturbances, and proptosis. All patients were treated surgically. The approaches varied, from surgical excision through a craniotomy to endoscopic approach and combined (Table 1).

Mucocele is a benign, slow-growing, often unilateral, mucous-filled pseudocystic lesion in the paranasal sinuses.



**Fig. 4.** Intraoperative images of the surgical access show the left frontal lesion with irregular edges, yellowish content, and a thin membrane [a]; after total resection of the mucocele and cranialization of the frontal sinus, erosion of the internal table of the left frontal sinus is evident [b], lining of the frontal sinus with bone wax mixed with vancomycin [c] and image after cranioplasty with titanium mesh and self-drilling screws [d]

**Рис. 4.** Интраоперационные изображения хирургического доступа показывают опухоль в лобной области слева с неровными краями, желтоватым содержимым и тонкой мембраной [a]. После тотальной резекции мукоцеле и краниализации лобной пазухи выявляется эрозия внутренней пластинки левой лобной пазухи [b]; выстилание лобной пазухи костным воском, смешанным с ванкомицином [c]; изображение после краниопластики титановым сетчатым имплантом и самосверлящими винтами [d]

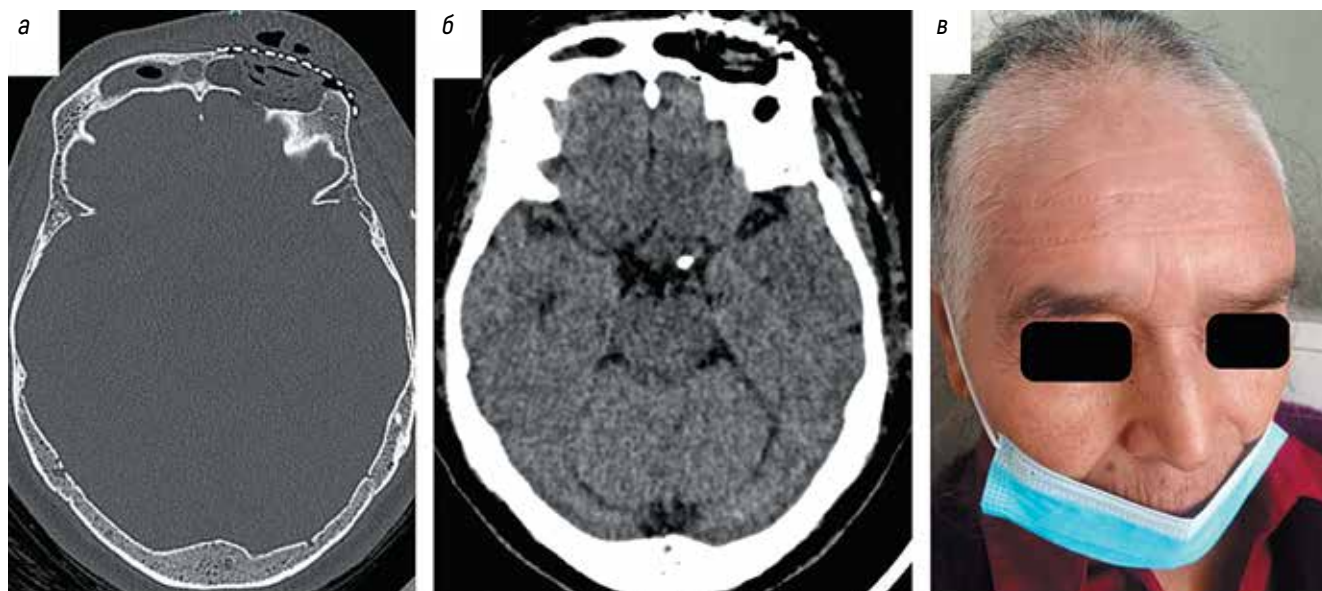


Fig. 5. Postoperative non-contrast brain CT scan showing adequate removal of the mucocele from the left frontal sinus and the titanium mesh in a view with a bone window (a), a view with a parenchymal window (b), and an image of the patient with evident improvement in facial aesthetics (c)

Рис. 5. Послеоперационная компьютерная томография головного мозга без контрастного усиления демонстрирует адекватное удаление мукоцеле из левой лобной пазухи и титановую сетку в режимах костного [a], и паренхиматозного окон [b]; c – изображение пациентки с очевидным улучшением лицевой эстетики

When the sinus ostium is obstructed, secretions accumulate, expanding the nasal cavity, causing erosion and reabsorption of the bone walls, and the mucocele can expand to neighboring structures [10, 11]. When the infection is chronic, it can cause a mucopiocele, an accumulation of pus in the paranasal sinus, generally due to *Staphylococcus aureus* and gram-negative bacilli [3, 12]. In addition, an immune component plays a role in bone resorption and expansion of mucoceles, such as prostaglandin E2, IL-1, and TNF [13], since they produce a constant synthesis of lymphocytes and monocytes that stimulate bone resorption and remodeling [14]. They can be primary when they appear de novo and secondary due to trauma or previous surgery [4].

The etiology of mucoceles is variable and may be due to allergic rhinitis, polyps, inflammation, infection such as chronic sinusitis, trauma, tumors, cystic fibrosis, and previous surgery [10, 15, 16]. They can occur at any age. However, the most frequent age of onset varies between 30 and 60 years, and there is no gender predilection [3, 12]. In pediatric patients, it is rare and may affect the nasolacrimal duct, and if present, it may be associated with cystic fibrosis [10, 17].

The most common location of mucocele is the frontal sinus (60–89 %), followed by the ethmoid sinus (8–30 %), both of which constitute 90 % of cases, possibly because they have a long and convoluted drainage pathway [5], and less frequently the maxillary sinus (10 %) and rarely the sphenoid sinus [10].

The clinical presentation is variable and depends on the location of the mucocele and its extension to other areas. Those located at the frontal level cause frontal

headache, pain, increased volume at the front-orbital level, nasal congestion, and facial asymmetry; when the orbital cavity is invaded, they may present diplopia (45 %), proptosis (83 %), and displacement of the eyeball with alteration of eye movements [11]. Patients presenting posterior ethmoidal and sphenoid mucoceles near cranial nerves II, IV, V, and VI are more frequently associated with visual disturbances and orbital apex syndrome [18]. Extreme care must be taken when the posterior wall of the frontal sinus, which has a thin bone wall, is eroded due to the risk of brain abscess formation, meningitis, or cerebrospinal fluid (CSF) fistula [12].

Computed tomography is the imaging study of choice and helps identify bone lesions associated with mucocele [11, 19]. A homogeneous isodense mass with defined margins and surrounding irregular osteolysis can be seen. Magnetic resonance imaging distinguishes between a mucocele and some aggressive lesions such as encephaloceles, epidermoid cysts, and other tumors [10, 11, 19]. They appear hyperintense on T1-weighted images and isohyperintense on T2-weighted images. Mucoceles present a fine peripheral linear enhancement with a low signal intensity on T1, unlike nasosinus tumors that present a diffuse enhancement [8].

Surgical management should be focused on optimizing a definitive resolution of symptoms, maintaining an anatomy with normal drainage of the paranasal sinuses, and preventing the risk of recurrence [11]. This implies careful resection of the mucocele and cranialization of the sinuses with obliteration and the placement of adipose tissue grafts, fibrin glue, and bone reconstruction with titanium mesh

**Table 1.** Clinical features and surgical management of mucocele case reports

Таблица 1. Клинические особенности и хирургическое лечение в клинических описаниях мукоцеле

Author, year Автор, год	Journal Журнал	Country Страна	Cases Случаи	Gender Пол	Age Возраст	Presentation Описание	Surgical intervention Хирургическое вмешательство	Histopathological diagnosis Гистопатологический диагноз	Outcome Исход	Recurrence Рецидив
Moniakis et al., 2024 [20]	Cureus	Greece	1	Male	68	3-cm frontal swelling with no infection; history of head trauma 20 years prior; progressive growth over six months	Bifrontal incision, pericranium preservation, sinus mucosa removal, sinus obliteration with fat graft, fascia lata, and titanium mesh reconstruction	Frontal mucocele	Neurologically intact postoperatively; discharged on day 2; excellent cosmetic result at one-year follow-up	No recurrence reported
Ali., 2024 [12]	International Medical Case Reports Journal	Ethiopia	1	Male	30	4 × 5 cm frontal, firm, non-tender swelling; one-year history post-stick injury; associated headache for one year	Bicoronal incision, bifrontal craniotomy, mucocele excision, sinus mucosa excision, frontal sinus cranialization, pericranial flap application	Frontal mucocele	Completely resolved headache and swelling at one-month follow-up	No recurrence reported
Motazedian et al., 2023 [26]	World Journal of Plastic Surgery	Iran	1	Male	32	Severe headache, large swelling in frontal region, history of forehead trauma and bone cement reconstruction 10 years earlier, smoking, and opium addiction	Excision of mucocele (7 × 8 × 8 cm) and bone cement, drainage of 150 ccs of pus, nasal cavity opening, defect covered with titanium mesh, and pedicled galea flap	Not reported	Normal recovery; good cosmetic result; normal at 6-month follow-up	No recurrence reported
Alouda et al., 2023 [15]	International Journal of Surgery Case Reports	Saudi Arabia	1	Male	15	4 cm non-tender fluctuating mass in the right supraorbital region, mild vision decrease, intermittent headaches	Combined surgical approach: endoscopic transseptal to the frontal sinus, sub-brow incision, marsupialization, drain placement	Isolated extra-sinus subcutaneous mucocele	Resolution of mucocele, improved visual acuity, normal eye position, healed sub-brow wound	No recurrence reported
Clarke et al., 2022 [27]	Clinical Case Reports	UK	1	Female	47	Right eye vision loss, proptosis, hypoglobus, exposure keratopathy, ophthalmoplegia, swollen hemorrhagic optic disc	Combined anterior orbitotomy via upper lid skin crease and Functional Endoscopic Sinus Surgery	Frontal sinus mucocele	Resolution of proptosis, restoration of extraocular motility, healed cornea; vision in the right eye not restored	No recurrence reported
Kajal & Verma, 2022 [28]	National Journal of Maxillofacial Surgery	India	1	Male	52	Swelling above the right eye, right eye proptosis, decreased vision, history of road traffic accident 30 years prior, recurrent frontal mucocele with orbital and intracranial extension	Emergency excision of mucocele, recreation of FSOT with silastic stenting, and removal of mucocele contents	Hyalinized collagen tissue with stratified squamous epithelium; mucocele contents	Vision normalized in 1 week, swelling and proptosis resolved within 6 months, FSOT patent at 1-year follow-up	No recurrence reported
Xia., 2021 [29]	Radiology Case Reports	China	1	Male	52	Ocular redness, epiphora, progressive periorbital pain, optic disc edema, intraorbital extension, limitation of adduction in the right eye, mild exotropia	Endoscopic sinus surgery with fronto-ethmoidectomy, mucocele excision, and drainage	Fronto-ethmoidal mucocele with orbital extension	Postoperative resolution of symptoms, full ocular motility, and alignment	Not reported

End of table 1  
Окончание табл. 1

Author, year Автор, год	Journal Журнал	Country Страна	Cases Случаи	Gender Пол	Age Возраст	Presentation Описание	Surgical intervention Хирургическое вмешательство	Histopathological diagnosis Гистопатологический диагноз	Outcome Исход	Recurrence Рецидив
Bouhafis et al., 2021 [19]	Annals of Medicine and Surgery	Morocco	1	Male	35	Frontal headache, left proptosis, left upper-medial eyelid swelling, stage 2 nasosinus polyposis, bilateral frontal mucoceles with intraorbital and intracranial extension	Bilateral surgery; Draf IIa procedure, total ethmoidectomy, and Jacques eyebrow approach for excision	Bilateral frontal mucoceles with intraorbital and intracranial extension	Resolution of symptoms; regression of headaches, resolution of exophthalmos, and good postoperative wound healing	Not reported
Maldjian, 2020 [16]	Radiology Case Reports	USA	1	Female	50	Proptosis, restricted eye movements, intermittent eye pain, nasal obstruction, frontal headache, nasal septal perforation, past cocaine abuse	Right orbitotomy, resection of frontoethmoidal mucocele via bicoronal flap approach, ethmoidectomy, frontal sinusotomy, endoscopic maxillary antrostomy	Mucosal tissue with chronic infection and a focal histiocytic aggregate consistent with mucocele	Improvement in symptoms; no recurrence reported at the time of follow-up	No recurrence reported
Alhassan et al., 2020 [11]	International Journal of Surgery Case Reports	Saudi Arabia	1	Male	17	Chronic sinusitis with bilateral nasal obstruction, anosmia, left frontal headache, displaced left eye, and recurrent epistaxis	Endonasal endoscopic image-guided surgery (Draf type 2b)	Not reported	Complete resolution and normal aeration of the sinuses (6 months post-op)	No recurrence reported
Bosmans & Vanhoenacker, 2020 [10]	Journal of the Belgian Society of Radiology	Belgium	1	Female	72	Left forehead bump after a fall, progressive memory loss, recurrent falls, and progressive expansion of the frontal bone	Neurosurgical resection	Not reported	Complete resolution after resection	No recurrence reported

Note. FSOT – Frontal sinus outflow tract.  
Примечание. FSOT – выводящий тракт лобной пазухи.

[20]. To choose the appropriate surgical approach, the patency of the frontal sinus drainage and the feasibility of endoscopic access must be considered. If this is not possible, a modified Lothrop endoscopic approach (MELP) can be used, which allows greater access to the frontal sinuses and lateral regions or surgery with an osteoplastic flap. However, MELP has a higher risk of CSF fistula and requires more excellent training by the surgeon [11].

In addition, there is a classification [21] for the choice of surgical approach in the case of frontal sinus mucoceles, depending on the erosion of the sinus wall with or without intraorbital or intracranial extension. Type 1: Located only in the frontal sinus (with or without orbital extension); Type 2: Located in the frontoethmoidal sinus (with or without orbital extension); Type 3: Erosion of the posterior wall of the sinus; Type 3A: with minimal or no intracranial extension; Type 3B: with significant intracranial extension; Type 4: erosion of the anterior wall; Type 5: erosion of both anterior and posterior walls; Type 5A: minimal or no intracranial extension.

Frontal mucoceles can be treated by endonasal, external, or combined endoscopic approaches [19], but this will depend on the size, extent, and degree of accessibility [15]. The open approach allows direct access to the frontal and ethmoid sinus, adequate exposure, and mucocele removal to perform complete obliteration and prevent recurrence [22]. Endoscopic approaches can be complex if the mucocele expands to the intracranial region [23]. Endoscopic surgery with marsupialization has been gaining ground and is currently considered the technique of choice [9, 19], since it allows a functional aerated sinus. However, it is not free of complications such as direct trauma to the orbital content, optic nerve injury, intraorbital hemorrhage, abscesses, or recurrence of the mucocele.

In case of injury to the posterior wall of the frontal sinus, infections such as meningitis, epidural abscess, subdural empyema, and brain abscesses may occur [11]. In addition, due to endoscopic marsupialization, the circumferential area tends to become stenosed, and the mucocele tends to recur [24].

Among the most frequent complications, recurrence, infections such as meningitis, epidural abscess, subdural abscess, and brain abscess have been reported. For this reason, lifelong monitoring is recommended since recurrence can occur even years after surgical management in 3 to 35 % of cases [15, 19]. The endoscopic approach can be complicated by CSF fistula, amaurosis, blood loss, and potentially fatal infections. Open approaches may have more complications but are minor, such as epistaxis, temporary vision changes, abnormal scarring, injury to sensory nerves, and non-fatal infections [25].

In our case, cranial surgery was chosen due to familiarity with the surgical technique and the team of neurosurgeons and anesthesiologists. In addition, it was evident that the frontal sinus's posterior wall was eroded, indicating open surgery. This allowed us to have direct access and perform a correct removal of the mucocele with cranialization of the sinus and complete obliteration of the same, which with an endoscopic approach would have been more complicated.

## CONCLUSION

Mucoceles are benign pathologies, but due to their potentially invasive behavior, they must be treated immediately through a surgical approach that achieves total resection, cranialization, and prevention of recurrence and infections. In our setting, the open approach offers adequate exposure, complete removal, and a lower risk of recurrence.

## References | Литература

- Lund V.J., Milroy C.M. Fronto-ethmoidal mucocoeles: a histopathological analysis. *J Laryngol Otol* 1991;105(11):921–3.
- Borkar S., Tripathi A.K., Satyarthee G. et al. Frontal mucocele presenting with forehead subcutaneous mass: an unusual presentation. *Turk Neurosurg* 2008;18(2):200–3.
- Santos P.L.D., Chihara L.L., Alcalde L.F.A. et al. Outcomes in Surgical Treatment of Mucocele in Frontal Sinus. *J Craniofac Surg* 2017;28(7):1702–8.
- Scangas G.A., Gudis D.A., Kennedy D.W. The natural history and clinical characteristics of paranasal sinus mucoceles: a clinical review. *Int Forum Allergy Rhinol* 2013;3(9):712–7.
- Chowdhury R., Aldajani A., Almhanedi H. et al. Paranasal Sinus Mucoceles With Intraorbital and Intracranial Involvement: A Case Series Analysis and Surgical Outcomes Assessment. *Annals of Otolaryngology and Laryngology* 2024;134(3):225–33. DOI: 10.1177/00034894241300806
- Rutledge W.C., Ozair A., Villanueva-Meyer J.E. et al. “Open-window” craniectomy for the removal of frontal sinus mucosa to prevent a delayed mucocele: illustrative case. *J Neurosurg Case Lessons* 2024;7(9):CASE23654. DOI: 10.3171/CASE23654
- Weidmayer S. Frontal mucocele with intracranial extension causing frontal lobe syndrome. *Optom Vis Sci* 2015;92(6):e138–42.
- Peral Cagigal B., Barrientos Lezcano J., Floriano Blanco R. et al. Frontal sinus mucocele with intracranial and intraorbital extension. *Med Oral Patol Oral Cir Bucal* 2006;11(6):E527–30.
- Stokken J., Wali E., Woodard T. et al. Considerations in the management of giant frontal mucoceles with significant intracranial extension: A systematic review. *Am J Rhinol Allergy* 2016;30(4):301–5. DOI: 10.2500/ajra.2016.30.4323
- Bosmans F., Vanhoenacker F. Giant Frontal Paranasal Mucocele: Case Report and Review of the Literature. *J Belg Soc Radiol* 2020;104(1):48. DOI: 10.5334/jbsr.2117
- Alhassan Z., Molani F., Almomen A. Endoscopic management of bilateral frontal mucopyoceles: A Case Report and Literature review. *Int J Surg Case Rep* 2020;68:208–13. DOI: 10.1016/j.ijscr.2020.02.039
- Ali E.H. Post Traumatic Frontal Sinus Mucocele with Subcutaneous Extension: A Case Report and Literature Review. *Int Med Case Rep J* 2023;16:599–604. DOI: 10.2147/IMCRJ.S436224

13. Kass E.S., Fabian R.L., Montgomery W.W. Manometric study of paranasal sinus mucoceles. *Ann Otol Rhinol Laryngol* 1999;108(1):63–6. DOI: 10.1177/000348949910800109
14. Mineck C.W., Chandra R.K., Cohen N. Orbital mucopyocele after the use of alloplastic materials in the management of frontal sinus fractures. *Otolaryngol Head Neck Surg* 2006;135(6):974–6. DOI: 10.1016/j.otohns.2005.09.011
15. Alouda N., Alkhiary H., Alsaleh S. Isolated extra-sinus subcutaneous mucocele: A case report. *Int J Surg Case Rep* 2023;109:108488. DOI: 10.1016/j.ijscr.2023.108488
16. Maldjian C. Giant mucocele secondary to cocaine abuse. *Radiol Case Rep* 2020;16(3):589–92. DOI: 10.1016/j.radcr.2020.12.025
17. Nicollas R., Facon F., Sudre-Levillain I. et al. Pediatric paranasal sinus mucoceles: etiologic factors, management and outcome. *Int J Pediatr Otorhinolaryngol* 2006;70(5):905–8. DOI: 10.1016/j.ijporl.2005.10.002
18. Li E., Howard M.A., Vining E.M. et al. Visual prognosis in compressive optic neuropathy secondary to sphenoid sinus mucocele: A systematic review. *Orbit* 2018;37(4):280–6. DOI: 10.1080/01676830.2017.1423087
19. Bouhafis K., Lachkar A., Bouamama T. et al. Bilateral orbito-cerebral-extending frontal mucocele following nasosinus polyposis: A case report. *Ann Med Surg (Lond)* 2021;66:102432. DOI: 10.1016/j.amsu.2021.102432
20. Moniakis A., Malli A., Smponias V., Kasapas K. Delayed Post-traumatic Frontal Mucocele Occurrence: A Case Report. *Cureus* 2024;16(8):e67108. DOI: 10.7759/cureus.67108
21. Har-El G. Transnasal endoscopic management of frontal mucoceles. *Otolaryngol Clin North Am* 2001;34(1):243–51. DOI: 10.1016/s0030-6665(05)70309-1
22. Haug G.A., Dortzbach R.K., Brandenburg J. Treatment of frontal sinus mucoceles with the osteoplastic flap technique. *Ophthalmic Surg* 1978;9(4):40–66.
23. Pia F., Aluffi P., Borello G. Frontal mucocele: open surgery. *Acta Otorhinolaryngol Ital* 1999;19(3):155–9. (In Italian).
24. Khong J.J., Malhotra R., Selva D., Wormald P.J. Efficacy of endoscopic sinus surgery for paranasal sinus mucocele including modified endoscopic Lothrop procedure for frontal sinus mucocele. *J Laryngol Otol* 2004;118(5):352–6. DOI: 10.1258/002221504323086534
25. Courson A.M., Stankiewicz J.A., Lal D. Contemporary management of frontal sinus mucoceles: a meta-analysis. *Laryngoscope* 2014;124(2):378–86. DOI: 10.1002/lary.24309
26. Motazedian G., Koushki E., Nahaei M. et al. A Giant Frontal Sinus Mucocele in an Opium Addict Patient: A Case Report. *World J Plast Surg* 2023;12(2):107–11. DOI: 10.52547/wjps.12.2.107
27. Clarke K.M., Wilde C., Walker A. et al. Frontal sinus mucocele with orbital extension drained via a combined upper lid skin crease and endoscopic approach. *Clin Case Rep* 2022;10(8):e6206. DOI: 10.1002/ccr3.6206
28. Kajaal S., Verma H. Frontal sinus stenting: A feasible option for post-traumatic recurrent giant mucocele compromising vision. *Natl J Maxillofac Surg* 2022;13(3):484–7. DOI: 10.4103/njms.njms\_476\_21
29. Xia Y. A Fronto-ethmoidal Sinus Mucocele presenting with optic disc edema. *Radiol Case Rep* 2021;16(11):3410–3. DOI: 10.1016/j.radcr.2021.07.091

**ORCID of author / ORCID автора**

Gino Vasquez Paredes: <https://orcid.org/0000-0001-6192-2218>

**Conflict of interest.** The author declares no conflict of interest.

Конфликт интересов. Автор заявляет об отсутствии конфликта интересов.

**Funding.** The work was performed without external funding.

Финансирование. Работа выполнена без спонсорской поддержки.

**Compliance with patient rights.** The patient gave written informed consent to the publication of her data.

Соблюдение прав пациентов. Пациентка подписала информированное согласие на публикацию своих данных.

**Article submitted:** 28.01.2025. **Accepted for publication:** 11.12.2025. **Published online:** 10.04.2026.

**Статья поступила:** 28.01.2025. **Принята к публикации:** 11.12.2025. **Опубликована онлайн:** 10.04.2026.

DOI: <https://doi.org/10.63769/1683-3295-2026-28-1-89-94>

# Назальная ликворея после резекции переднего наклоненного отростка (клиническое наблюдение)

**Контакты:**

Дарья Дмитриевна  
Седова  
[sedova\\_dash1995@mail.ru](mailto:sedova_dash1995@mail.ru)

О. Ю. Богданова<sup>1,2</sup>, А. Ю. Григорьев<sup>1,2</sup>, Т. А. Шатохин<sup>1,2</sup>, Д. Д. Седова<sup>1</sup>, З. А. Кулов<sup>1</sup>, В. В. Крылов<sup>1,2</sup>

<sup>1</sup>ФГБНУ «Научный центр неврологии» Минобрнауки России; Россия, 125367 Москва, Волоколамское шоссе, 80;

<sup>2</sup>ГБУЗ г. Москвы «Научно-исследовательский институт скорой помощи им. Н.В. Склифосовского Департамента здравоохранения г. Москвы»; Россия, 129090 Москва, Большая Сухаревская пл., 3

Передняя клиноидэктомия имеет огромное преимущество при выключении из кровотока аневризм параclinoidной локализации, при этом несет потенциальный риск развития послеоперационной назальной ликвореи. Развитие назальной ликвореи может привести к различным интракраниальным гнойно-воспалительным осложнениям. Консервативное лечение назальной ликвореи не является эффективным, при этом на сегодняшний день нет разработанной тактики хирургического лечения данного осложнения. В статье описано успешное хирургическое лечение послеоперационной назальной ликвореи после резекции переднего наклоненного отростка с помощью эндоскопической трансназальной пластики дефекта основания черепа с использованием ауто- и ксенотрансплантатов.

**Ключевые слова:** назальная ликворея, передний наклоненный отросток, аневризма внутренней сонной артерии

**Для цитирования:** Богданова О.Ю., Григорьев А.Ю., Шатохин Т.А. и др. Назальная ликворея после резекции переднего наклоненного отростка (клиническое наблюдение). Нейрохирургия 2026;28(1):89–94.

DOI: <https://doi.org/10.63769/1683-3295-2026-28-1-89-94>

## Cerebrospinal fluid rhinorrhoea after resection of the anterior clinoid process (clinical observation)

O.Yu. Bogdanova<sup>1,2</sup>, A.Yu. Grigoriev<sup>1,2</sup>, T.A. Shatokhin<sup>1,2</sup>, D.D. Sedova<sup>1</sup>, Z.A. Kulov<sup>1</sup>, V.V. Krylov<sup>1,2</sup>

<sup>1</sup>Research Center of Neurology, Ministry of Education and Science of Russia; 80 Volokolamskoe Shosse, Moscow 125367, Russia;

<sup>2</sup>N.V. Sklifosovsky Research Institute for Emergency Medicine, Moscow Healthcare Department; 3 Bolshaya Sukharevskaya Ploshchad, Moscow 129090, Russia

**Contacts:** Dariya Dmitrievna Sedova [sedova\\_dash1995@mail.ru](mailto:sedova_dash1995@mail.ru)

Anterior clinoidectomy has a significant advantage in excluding paraclinoid aneurysms from the blood flow, but it carries a potential risk of developing postoperative cerebrospinal fluid rhinorrhoea. Development of cerebrospinal fluid rhinorrhoea can lead to various intracranial purulent-inflammatory complications. Conservative treatment of cerebrospinal fluid rhinorrhoea is not effective, and currently, there is no established surgical strategy for this complication. This article describes a successful surgical treatment of postoperative cerebrospinal fluid rhinorrhoea following resection of the anterior clinoid process using endoscopic transnasal repair of the skull base defect using autografts and xenografts.

**Keywords:** cerebrospinal fluid rhinorrhoea, anterior clinoid process, internal carotid artery aneurysm

**For citation:** Bogdanova O.Yu., Grigoriev A.Yu., Shatokhin T.A. et al. Cerebrospinal fluid rhinorrhoea after resection of the anterior clinoid process (clinical observation). Neyrokhirurgiya = Russian Journal of Neurosurgery 2026;28(1):89–94.

DOI: <https://doi.org/10.63769/1683-3295-2026-28-1-89-94>

Резекция переднего наклоненного отростка (ПНО) является важным и необходимым этапом при микрохирургическом лечении аневризм, располагающихся

в клиноидном и офтальмическом сегментах внутренней сонной артерии (ВСА) [1]. Передняя клиноидэктомия (ПКЭ) выполняется как экстра-, так и интрадурально,

с использованием высокооборотной алмазной дрели или ультразвукового дезинтегратора и является технически сложной в исполнении. В ряде случаев резекция ПНО может сопровождаться осложнениями, среди которых выделяют следующие: обильное артериальное и венозное кровотечения, повреждение зрительного нерва с последующими выпадением полей зрения, глазодвигательные нарушения, интраоперационный разрыв аневризмы, повреждение или спазм глазничной артерии [2].

Одно из редких осложнений ПКЭ – истечение цереброспинальной жидкости из полости носа в результате формирования дефекта в стенке клиновидной пазухи, которое может привести к развитию интракраниальных гнойно-воспалительных осложнений (абсцессов головного мозга, менингита), напряженной пневмоцефалии и, как следствие, необходимости проведения повторных хирургических вмешательств, удлинению госпитализации в стационаре и летальному исходу [3]. Для профилактики данного осложнения важно проводить предоперационную оценку анатомических особенностей ПНО, а также уделять большое внимание интраоперационной герметизации дефекта клиновидной пазухи с использованием различных пластических материалов (костного воска, жировой ткани, клеевых композиций).

Данное клиническое наблюдение описывает успешное лечение послеоперационной назальной ликвореи (ПНЛ) после ПКЭ по поводу выключения аневризмы офтальмического сегмента левой ВСА с помощью эндоскопической трансназальной пластики дефекта основания черепа с использованием ауто- и ксенотрансплантатов.

### КЛИНИЧЕСКОЕ НАБЛЮДЕНИЕ

Пациент К., 68 лет, иностранный гражданин, с мешотчатой аневризмой офтальмического сегмента левой ВСА, без разрыва, Hunt-Kosnik 0, поступил в нейрохирургическое отделение Научного центра неврологии для проведения планового оперативного вмешательства. Из анамнеза заболевания известно, что пациента беспокоило головокружение, за 1 мес до поступления возникла интенсивная головная боль по типу «сторожевой боли», в связи с чем выполнил магнитно-резонансную томографию головного мозга, магнитно-резонансную ангиографию сосудов головного мозга, по данным которой выявлена мешотчатая аневризма офтальмического сегмента левой ВСА. Пациент консультирован нейрохирургом, дообследован, выполнил компьютерно-томографическую ангиографию сосудов головного мозга (рис. 1), по данным которой подтверждена мешотчатая аневризма клиновидного сегмента левой ВСА размерами 4,3 × 3,4 мм.

При физикальном осмотре состояние удовлетворительное, значимых изменений в соматическом статусе нет. В неврологическом статусе без острой очаговой симптоматики, контактен, в месте и времени ориентирован. Отмечалось пошатывание в позе Ромберга без латерализации сторон. Учитывая низкое расположение аневризмы ВСА, отсутствие разрыва аневризмы в анамнезе, возраст пациента, было предложено эндоваскулярное выключение аневризмы из кровотока. По финансовым причинам данный метод лечения не представлялся возможным, как альтернатива выбран микрохирургический. В плановом порядке проведено оперативное вмешательство в объеме: костно-пластическая трепанация черепа в левой лобно-височной области, интрадуральная ПКЭ, микрохирургическое

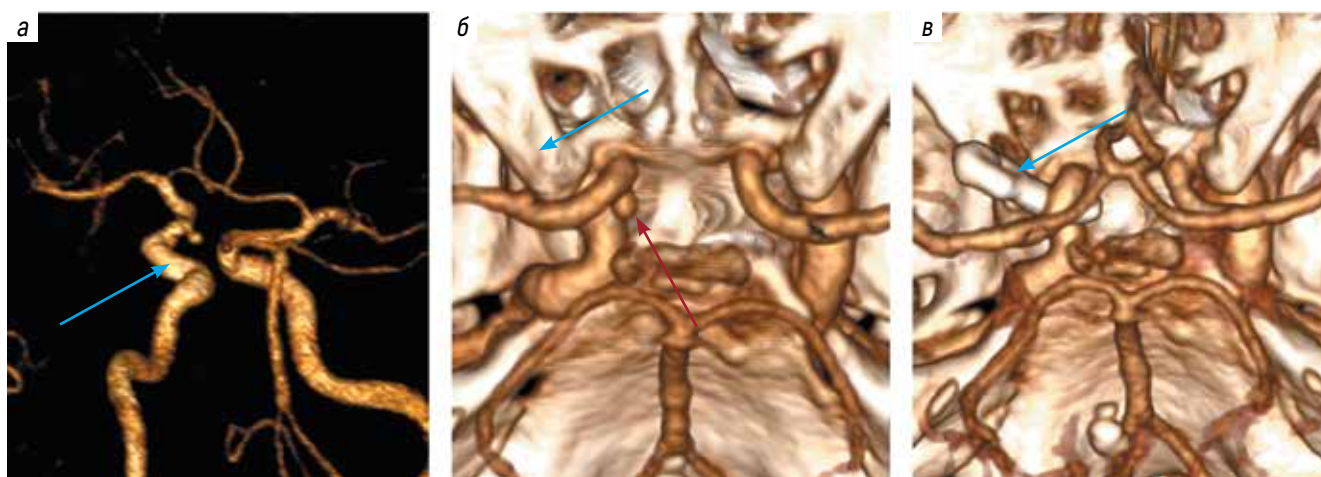
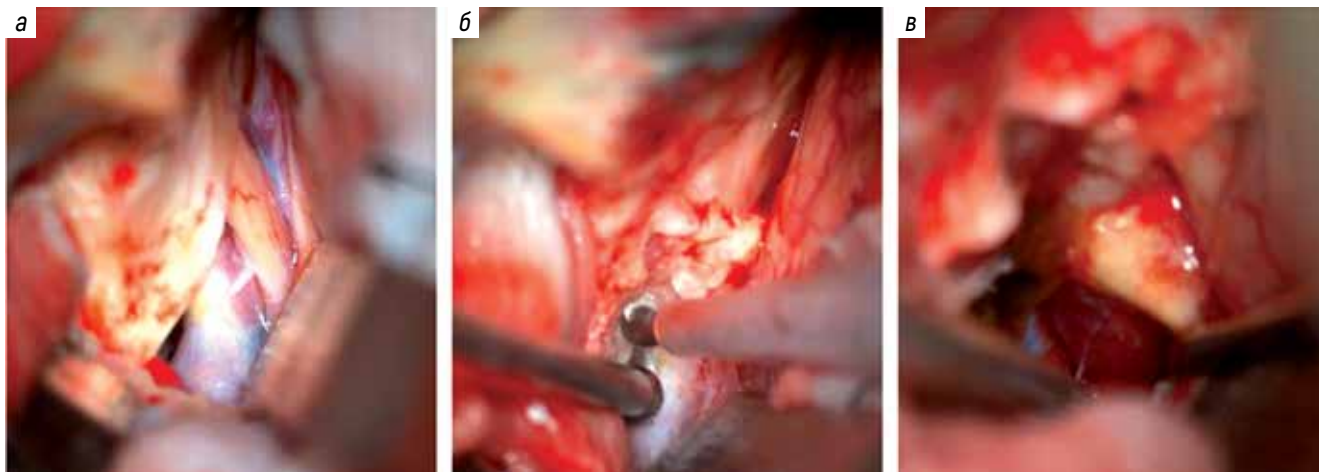


Рис. 1. Компьютерно-томографическая ангиография сосудов головного мозга: а – 3D-реконструкция: мешотчатая аневризма офтальмического сегмента левой внутренней сонной артерии (указана стрелкой); б – костный режим: мешотчатая аневризма офтальмического сегмента левой внутренней сонной артерии (красная стрелка), передний наклоненный отросток (синяя стрелка); в – 3D-реконструкция после оперативного вмешательства: аневризма выключена из кровотока totally (синяя стрелка – титановый клип)

Fig. 1. CT angiography of the cerebral vessels: а – 3D reconstruction: saccular aneurysm of the ophthalmic segment of the left carotid artery (arrow); б – bone window: saccular aneurysm of the ophthalmic segment of the left carotid artery (red arrow), anterior clinoid process (blue arrow); в – 3D reconstruction after surgical intervention: aneurysm is totally excluded from the blood flow (blue arrow – titanium clip)



**Рис. 2.** Интраоперационные фотографии с микроскопа: а – передний наклонный отросток, левый зрительный нерв, офтальмический сегмент левой внутренней сонной артерии; б – этап резекции переднего наклонного отростка при помощи костного ультразвукового ножа; в – после резекции переднего наклонного отростка визуализирована мешотчатая аневризма офтальмического сегмента левой внутренней сонной артерии

**Fig. 2.** Intraoperative photo from a microscope: а – anterior clinoid process, left optic nerve, ophthalmic segment of the left internal carotid artery; б – stage of the anterior clinoid process resection using ultrasonic bone scalpel; в – after resection of the anterior clinoid process, saccular aneurysm of the ophthalmic segment of the left internal carotid artery is visualized

клипирование аневризмы клиноидного сегмента левой ВСА (рис. 2).

В раннем послеоперационном периоде пациент наблюдался в условиях реанимации и интенсивной терапии. На 2-е сутки после операции переведен в удовлетворительном состоянии и активизирован в пределах отделения нейрохирургии. По данным контрольной компьютерной томографии головного мозга и компьютернотомографической ангиографии интракраниальных артерий аневризма выключена из кровотока тотально. Отмечается наличие уровня жидкости в клиновидной пазухе слева, костный дефект в области ПКЭ слева (рис. 3).

На 3-е сутки после операции пациент отметил истечение бесцветной прозрачной жидкости из левого носового хода и повышение температуры тела до 37,9 °С. Был установлен люмбальный дренаж, проводилось дренирование ликвора в течение 3 сут без положительного эффекта. При неврологическом осмотре выявлен положительный менингеальный синдром: ригидность затылочных мышц. Учитывая развитие у пациента ПНЛ, неэффективность проводимого люмбального дренирования, было выполнено оперативное вмешательство: эндоскопическая трансназальная пластика дефекта основания черепа при помощи алло- и ксенотрансплантатов.

В ходе операции осуществили эндоскопический трансептальный трансфеноидальный доступ через левый носовой ход. В передне-латеральной области верхней стенки клиновидной пазухи слева визуализирован дефект, из которого отмечалось активное истечение цереброспинальной жидкости в полость клиновидной пазухи. Слизистая оболочка клиновидной пазухи коагулирована и удалена на большом протяжении. Обнаружен дефект твердой мозговой оболочки (ТМО) размерами 3 × 3 мм. Первым этапом выполнена многослойная пластика

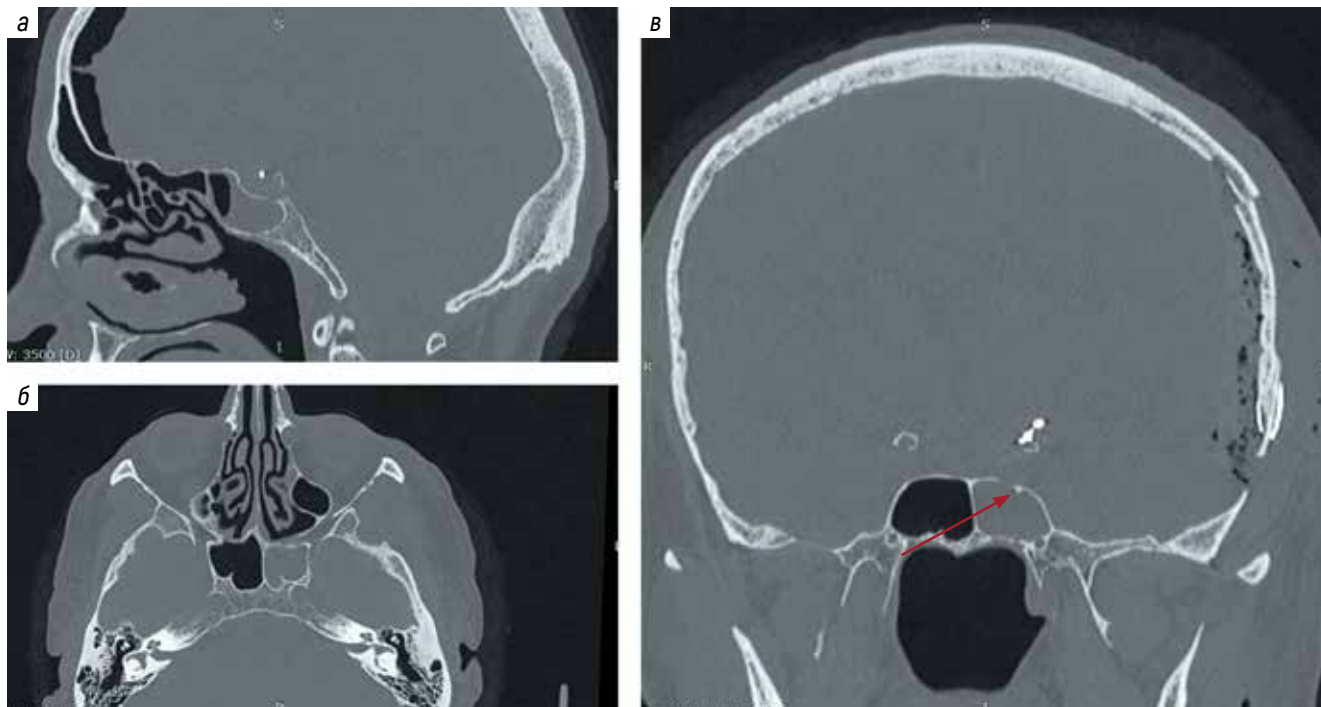
фибрин-коллагеновой губкой «Тахокомб», которая была выложена в 4 слоя. Далее заложен жировой аутоотрансплантат, взятый с передней брюшной стенки. Выполнена дополнительная баллонная герметизация преддверия клиновидной пазухи. Этапы операции представлены на рис. 4.

В послеоперационном периоде проводилась санация спинномозговой жидкости через люмбальный дренаж. На 4-е сутки дренаж был удален.

На 5-е сутки после оперативного вмешательства баллон-катетер из полости носа удален. Признаков рецидива назальной ликвореи не отмечалось. На момент выписки в соматическом и неврологическом статусах пациент с положительной динамикой в виде регресса общемозговой симптоматики. Пациент выписан на 10-е сутки после проведения пластики дефекта основания черепа. Срок катамнеза составил 12 мес, в течение которого рецидива назальной ликвореи не отмечалось.

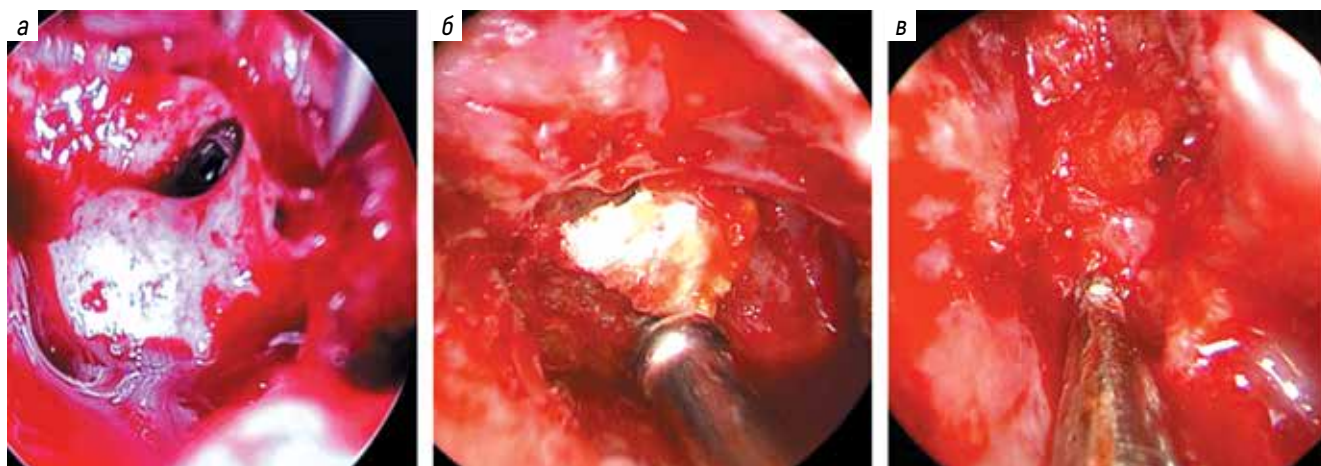
#### ОБСУЖДЕНИЕ

Резекция ПНО является технически сложным, но необходимым этапом для доступа к аневризмам ВСА клиноидного и офтальмического сегментов. В литературе предложены различные техники для резекции ПНО. Передняя клиноидэктомия выполняется как экстра-, так и интрадурально, с использованием высокооборотной алмазной дрели или ультразвукового дезинтегратора и является технически сложной в исполнении. У каждого метода имеются преимущества и недостатки. На сегодняшний день не существует единого мнения по поводу наиболее безопасного метода для ПКЭ [4–6]. К числу возможных осложнений относится ПНЛ из-за образования дефекта в стенке клиновидной пазухи. Однако при экстрадуральной



**Рис. 3.** Компьютерная томография головного мозга в костном режиме: а – сагиттальная проекция; б – аксиальная проекция; в – фронтальная проекция. Уровень жидкости в левой половине клиновидной пазухи, костный дефект в области передней клиноидэктомии (указан стрелкой)

**Fig. 3.** CT of the brain in bone window: а – sagittal projection; б – axial projection; в – frontal projection. The level of fluid in the left half of the sphenoid sinus, bone defect in the area of anterior clinoidectomy [arrow]



**Рис. 4.** Интраоперационные фотографии с эндоскопа: а – костный дефект в области левого оптико-каротидного кармана (указан стрелкой); б – пластика дефекта при помощи ксенотрансплантата (губка «Тахокомб»); в – тампонада полости клиновидной пазухи при помощи аутожира

**Fig. 4.** Intraoperative photographs from an endoscope: а – bone defect in the area of the left optic-carotid pocket [arrow]; б – defect repair using a xenograft (Tachocomb sponge); в – sphenoid sinus tamponade using autograft

ПКЭ риск развития ПНЛ значительно ниже в связи с отсутствием нарушения целостности ТМО, поэтому данному методу должно отдаваться предпочтение при выборе метода для резекции ПНО. На сегодняшний день точных данных о частоте развития ПНЛ после резекции ПНО нет. Развитие ПНЛ как грозного осложнения более хорошо изучено после трансназального эн-

доскопического удаления различных образований хиазмально-селлярной области, в том числе аденом гипофиза, краниофарингиом. Частота ее развития в подобных ситуациях может варьировать от 0,5 до 5 %, факторы риска достаточно хорошо изучены, а в качестве лечения хорошо зарекомендовала себя трансназальная эндоскопическая пластика послеоперационного

дефекта с использованием различных материалов в наиболее ранние сроки от момента развития осложнения. Предпосылками для ее развития являются следующие факторы. Во-первых, необходимость при выполнении клиноидэктомии вскрытия ТМО, что нарушает ее герметичность, создавая сообщение полости черепа с полостью клиновидной пазухи. Во-вторых, анатомические особенности ПНО, когда он имеет повышенную пневматизацию и ячеистую структуру. Частота таких особенностей строения ПНО варьирует, по разным данным, от 4 до 29,3 % [7, 8]. В случае гиперпневматизации ПКЭ создает большое сообщение между субарахноидальным пространством и клиновидной пазухой, что создает трудности для закрытия данного дефекта основания черепа, несмотря на использование различных пластических материалов [9].

В отечественной литературе не зафиксировано ни одного клинического случая хирургического лечения ПНЛ после резекции ПНО по поводу выключения аневризмы офтальмического сегмента ВСА. В зарубежной литературе описаны единичные клинические случаи. В частности, мы обнаружили 1 статью с описанием резекции ПНО и развившейся ПНЛ [3].

На сегодняшний день нет разработанной тактики хирургического лечения ПНЛ в подобных ситуациях. Наше клиническое наблюдение описывает успешное лечение ПНЛ, развившей после резекции ПНО по поводу выключения аневризмы офтальмического сегмента левой ВСА с помощью минимально инвазивно эндоскопического трансфеноидального доступа.

Клиническое наблюдение также демонстрирует преимущество использования эндоскопического трансфеноидального доступа как альтернативы повторному транскраниальному вмешательству. Последнее имеет более высокие риски, связанные с повторной тракцией головного мозга, развитием гнойно-воспалительных осложнений (остеомиелита костного лоскута, менингита).

#### ЗАКЛЮЧЕНИЕ

В литературе предложено множество различных методов ПКЭ. Описана интрадуральная ПКЭ, экстрадуральная ПКЭ, гибридная экстра-/интрадуральная резекция, удаление отростка костными кусачками, с помощью дрели и ультразвуковая резекция. Хотя у каждой из этих техник есть свои преимущества и недостатки, до сих пор нет единого мнения о том, какой метод наиболее безопасен для удаления ПНО и предотвращения назальной ликвореи. Кроме того, в литературе гораздо меньше информации о том, как действовать в случае возникновения этого грозного осложнения.

На дооперационном этапе следует определить степень пневматизации ПНО с помощью компьютерной томографии. Если это не сделано до операции, пневматизацию ПНО можно выявить во время оперативного вмешательства по наличию крупных воздушных чеек в этой кости.

В случае возникновения ПНЛ после ПКЭ проведение эндоскопической трансназальной пластики дефекта с использованием алло- и ксенотрансплантатов является более предпочтительным и менее травматичным.

## Литература | References

1. Evans J.J., Hwang Y.S., Lee J.H. Pre- versus Post-Anterior Clinoidectomy Measurements of the Optic Nerve, Internal Carotid Artery, and Opticocarotid Triangle: A Cadaveric Morphometric Study. *Neurosurgery* 2000;46(4):1018–21. PMID: 10764284
2. Beretta F., Andaluz N., Zuccarello M. Aneurysms of the ophthalmic (C6) segment of the internal carotid artery: treatment options and strategies based on a clinical series T. *J Neurosurg Sci* 2004;48(4):149–56. PMID: 15876983
3. Beer-Furlan A., Balsalobre L., Vellutini Ede A. et al. Endoscopic endonasal management of cerebrospinal fluid rhinorrhea after anterior clinoidectomy for aneurysm surgery: changing the paradigm of complication management. *Arq Neuropsiquiatr* 2016;74(7):580–6. DOI: 10.1590/0004-282X20160087
4. Beer-Furlan A., Evins A.I., Rigante L. et al. Endoscopic extradural anterior clinoidectomy and optic nerve decompression through a pterional port. *J Clin Neurosci* 2014;21(5):836–40. DOI: 10.1016/j.jocn.2013.10.006
5. Cohen-Gadol A., Kulwin C., Tubbs Rs. Anterior clinoidectomy: Description of an alternative hybrid method and a review of the current techniques with an emphasis on complication avoidance. *Surg Neurol Int* 2011;2:140. DOI: 10.4103/2152-7806.85981
6. Hadeishi H., Suzuki A., Yasui N. et al. Anterior Clinoidectomy and Opening of the Internal Auditory Canal Using an Ultrasonic Bone Curette. *Neurosurgery* 2003;52(4):867–71. DOI: 10.1227/01.neu.0000053147.67715.58
7. Mikami T., Minamida Y., Koyanagi I. et al. Anatomical variations in pneumatization of the anterior clinoid process. *J Neurosurg* 2007;106(1):170–4. DOI: 10.3171/jns.2007.106.1.170
8. Abuzayed B., Tanriover N., Biceroglu H. et al. Pneumatization degree of the anterior clinoid process: a new classification. *Neurosurg Rev* 2010;33(3):367–73. DOI: 10.1007/s10143-010-0255-8
9. Chi J.H., Sughrue M., Kunwar S., Lawton MT. The “Yo-Yo” Technique to Prevent Cerebrospinal Fluid Rhinorrhea after Anterior Clinoidectomy for Proximal Internal Carotid Artery Aneurysms. *Neurosurgery* 2006;59(Suppl. 1):ONS-101-ONS-107. DOI: 10.1227/01.NEU.0000219962.15984.34

**Вклад авторов**

О.Ю. Богданова: выполнение операции, написание и редактирование статьи;

А.Ю. Григорьев: редактирование статьи;

Т.А. Шатохин: сбор и обработка материала, редактирование статьи;

Д.Д. Седова: сбор и обработка материала, написание статьи;

З.А. Кулов: участие в операции;

В.В. Крылов: выполнение операции.

**Authors' contributions**

O.Yu. Bogdanova: surgery, article writing and editing;

A.Yu. Grigoriev: article editing;

T.A. Shatokhin: data collection and processing, article editing;

D.D. Sedova: data collection and processing, article writing;

Z.A. Kulov: participation in the surgery;

V.V. Krylov: surgery.

**ORCID авторов / ORCID of authors**

О.Ю. Богданова / O.Yu. Bogdanova: <https://orcid.org/0000-0002-1804-9836>

А.Ю. Григорьев / A.Yu. Grigoriev: <https://orcid.org/0000-0002-9575-4520>

Т.А. Шатохин / T.A. Shatokhin: <https://orcid.org/0000-0002-2864-9675>

Д.Д. Седова / D.D. Sedova: <https://orcid.org/0000-0002-7081-3766>

З.А. Кулов / Z.A. Kulov: <https://orcid.org/0009-0009-4955-0234>

В.В. Крылов / V.V. Krylov: <https://orcid.org/0000-0001-7206-8926>

**Конфликт интересов.** Авторы заявляют об отсутствии конфликта интересов.

**Conflict of interest.** The authors declare no conflict of interest.

**Финансирование.** Работа выполнена без спонсорской поддержки.

**Funding.** The work was performed without external funding.

**Соблюдение прав пациентов и правил биоэтики.** Пациент подписал информированное согласие на публикацию своих данных.

**Compliance with patient rights and principles of bioethics.** The patient signed an informed consent to the publication of her data.

**Статья поступила:** 15.01.2025. **Принята к публикации:** 11.12.2025. **Опубликована онлайн:** 10.04.2026.

**Article submitted:** 15.01.2025. **Accepted for publication:** 11.12.2025. **Published online:** 10.04.2026.

DOI: <https://doi.org/10.63769/1683-3295-2026-28-1-95-100>

# Редкий случай разрыва аневризмы дистальных отделов медиальной лобно-базальной артерии

**Контакты:**

Анна Олеговна  
Гаврилова  
[anna-gavrilova20@yandex.ru](mailto:anna-gavrilova20@yandex.ru)

П.Г. Шнякин<sup>1,2</sup>, А.О. Гаврилова<sup>1</sup>

<sup>1</sup>ФГБОУ ВО «Красноярский государственный медицинский университет им. проф. В.Ф. Войно-Ясенецкого» Минздрава России; Россия, 660022 Красноярск, ул. Партизана Железняка, 1;

<sup>2</sup>КГБУЗ «Краевая клиническая больница»; Россия, 660022 Красноярск, ул. Партизана Железняка, 3

Церебральные аневризмы наиболее часто располагаются на проксимальных сегментах артерий Виллизиевого круга, с некоторым преобладанием локализации на передней соединительной артерии. При этом аневризмы могут возникать на любых церебральных артериях, в том числе на аномальных. В клиническом наблюдении представлен случай разрыва аневризмы, расположенной в дистальном сегменте гипертрофированной медиальной лобно-базальной артерии. Сложность клинического случая состояла в том, что у пациента также имелась аневризма средней мозговой артерии, разрыв которой по данным заключения из первичного сосудистого центра явился причиной субарахноидального кровоизлияния, при этом аневризма лобно-базальной артерии выявлена не была. Только после перевода пациента в региональный сосудистый центр и прицельного пересмотра ангиограмм при подготовке пациента к операции выявлена дистальная аневризма лобно-базальной артерии, которая по данным интраоперационной картины явилась причиной кровоизлияния.

**Ключевые слова:** аневризма, субарахноидальное кровоизлияние, передняя мозговая артерия, медиальная лобно-базальная артерия, глазнично-лобная артерия

**Для цитирования:** Шнякин П.Г., Гаврилова А.О. Редкий случай разрыва аневризмы дистальных отделов медиальной лобно-базальной артерии. Нейрохирургия 2026;28(1):95-100.

DOI: <https://doi.org/10.63769/1683-3295-2026-28-1-95-100>

## A rare case of rupture of an aneurysm of the distal sections of the medial frontobasal artery

P.G. Shnyakin<sup>1,2</sup>, A.O. Gavrilova<sup>1</sup>

<sup>1</sup>Prof. V.F. Voino-Yasenetsky Krasnoyarsk State Medical University; 1 Partizana Zheleznyaka St., Krasnoyarsk 660022 Russia;

<sup>2</sup>Regional Clinical Hospital; 3 Partizana Zheleznyaka St., Krasnoyarsk 660022 Russia

**Contacts:** Anna Olegovna Gavrilova [anna-gavrilova20@yandex.ru](mailto:anna-gavrilova20@yandex.ru)

Cerebral aneurysms are most often located on the proximal segments of the arteries of the circle of Willis, with some predisposition towards the anterior communicating artery. However, aneurysms can develop on any cerebral arteries including abnormal ones. In this clinical observation, a case of rupture of an aneurysm located in the distal segment of the hypertrophied medial frontobasal artery is presented. The case was complicated by the presence of an aneurysm on the middle cerebral artery, the rupture of which, according to the conclusion from the primary vascular center, caused subarachnoid hemorrhage, while an aneurysm of the frontobasal artery was not detected. It was only after the patient was transferred to a regional vascular center and a targeted review of angiograms during the preparation of the patient for surgery that a distal aneurysm of the frontobasal artery was detected, which, according to the intraoperative picture, was the cause of the hemorrhage.

**Keywords:** aneurysm, subarachnoid hemorrhage, anterior cerebral artery, medial frontobasal artery, orbitofrontal artery

**For citation:** Shnyakin P.G., Gavrilova A.O. A rare case of rupture of an aneurysm of the distal sections of the medial frontobasal artery. Neyrokhirurgiya = Russian Journal of Neurosurgery 2026;28(1):95-100.

DOI: <https://doi.org/10.63769/1683-3295-2026-28-1-95-100>

## ВВЕДЕНИЕ

Субарахноидальные кровоизлияния (САК) происходят с частотой 8–10 случаев на 100 тыс. населения в год. По статистике, наиболее часто разрывам подвергаются аневризмы в области передней соединительной артерии, далее примерно с одинаковой частотой – аневризмы средней мозговой артерии (СМА) и внутренней сонной артерии. На разрывы аневризм вертебро-базиллярного бассейна приходится около 10 % случаев [1–3].

При этом встречаются случаи редкой локализации аневризм, что может вызывать диагностические трудности. Так, аневризмы могут локализоваться на нетипичных вариантах строения артерий или на аномальных сосудах. К примеру, диагностические и тактические сложности возникают при локализации аневризм на персистирующих примитивных артериях, например на примитивной тригеминальной или подъязычной артериях [4–6].

В условиях массивного САК бывает непросто обнаружить нетипично расположенную причинную аневризму, что требует тщательного дооперационного анализа ангиограмм.

Представляем клинический случай разрыва аневризмы, локализующейся в дистальном сегменте гипертрофированной медиальной лобно-базальной артерии (в некоторых руководствах – глазнично-лобная артерия).

## КЛИНИЧЕСКИЙ СЛУЧАЙ

**Мужчина Т., 50 лет, находясь на работе (работает врачом в первичном сосудистом отделении), почувствовал сильную головную боль. По экстренным показаниям выполнена компьютерная томография головного мозга (МСКТ) и выявлено массивное САК (рис. 1).**

По данным ангиографии выявлена аневризма левой СМА. Пациент экстренно проконсультирован специали-

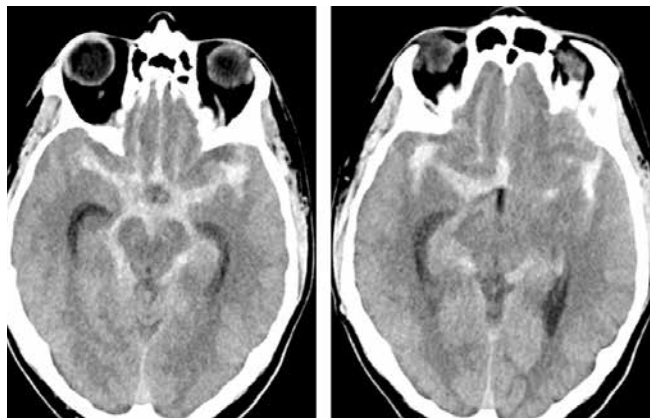


Рис. 1. Мультиспиральная компьютерная томография головного мозга пациента Т. Массивное субарахноидальное кровоизлияние в области базальных цистерн  
Fig. 1. Multislice computed tomography of the brain of patient T. Massive subarachnoid hemorrhage in the area of the basal cisterns is visualized

тами регионального сосудистого центра и в течение 2 ч переведен для оперативного лечения.

При поступлении в региональный сосудистый центр пациент в ясном сознании (15 баллов шкалы комы Глазго), жалуется на сильную головную боль (до 9 баллов по Визуальной аналоговой шкале). В неврологическом статусе: зрачки  $D = S$ , фотореакции сохранены, движения глазных яблок в полном объеме, положительный симптом Манна–Гуревича. Лицо симметрично, язык по средней линии. Глоточный рефлекс сохранен. Сила во всех конечностях – 5 баллов. Сухожильные рефлексы умеренно оживлены, без четкой разницы сторон. Чувствительных нарушений не выявлено. Пальценосовая и коленопяточные пробы выполняет удовлетворительно. Симптом Кернига –  $110^\circ$ , ригидность затылочных мышц – 5 см.

Пересмотрены данные МСКТ-ангиографии. Определяется аневризма М1-сегмента левой СМА размером 5,6 мм, с шейкой 3,2 мм. Кроме того, выявлена ранее не замеченная аневризма дистальных отделов гипертрофированной медиальной лобно-базальной артерии размером 3,9 мм, с шейкой 1,9 мм (рис. 2).

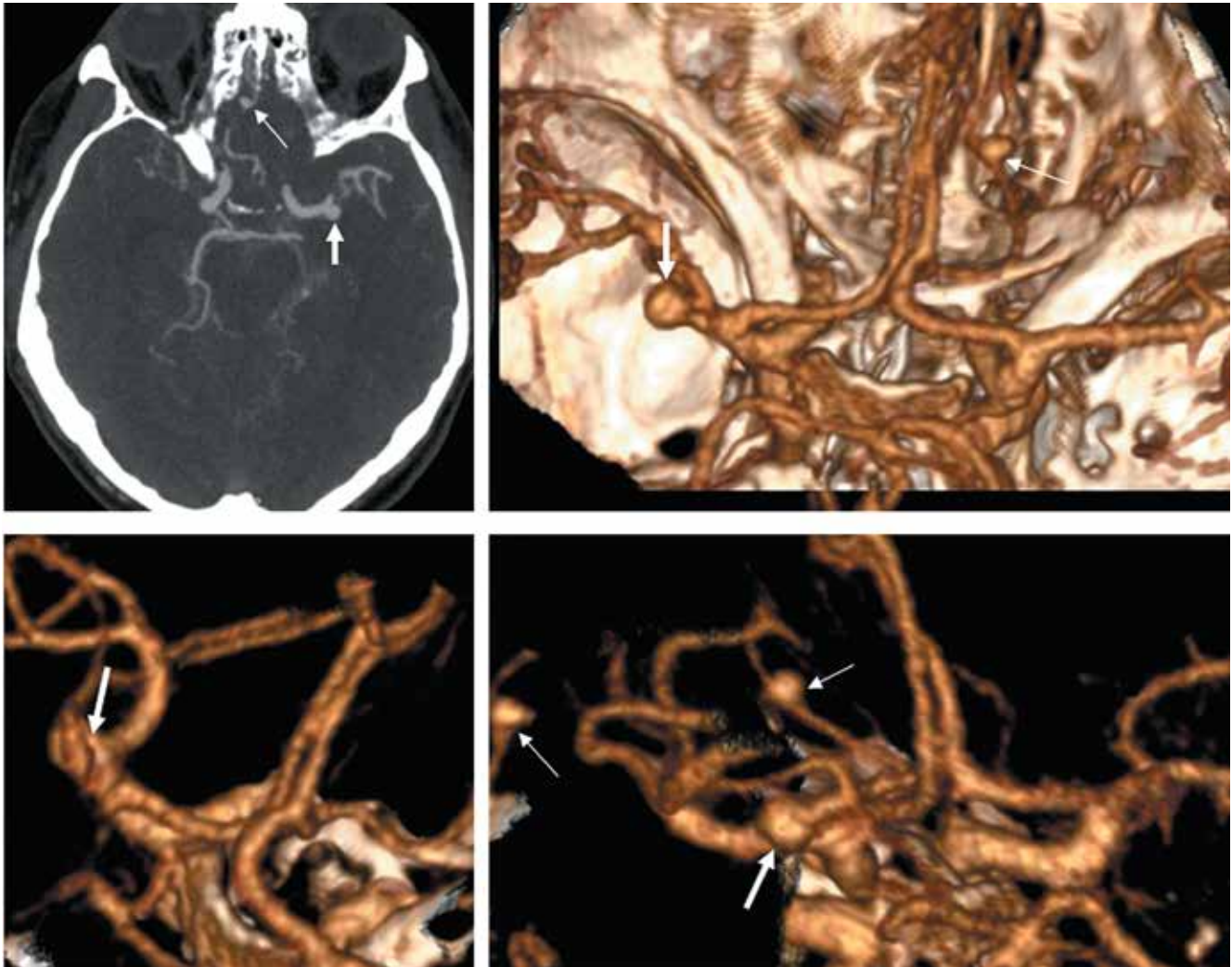
По данным МСКТ достоверно определить, разрыв какой из аневризм явился причиной САК, достоверно нельзя, однако, учитывая большие размеры аневризмы СМА, первично выдвинуто предположение о ее разрыве. Выставлен диагноз: «САК вследствие разрыва аневризмы левой СМА, Fisher III, Hunt-Hess II. Аневризма дистальных сегментов медиальной лобно-базальной артерии». Принято решение о проведении срочной операции в объеме: костно-пластическая трепанация черепа, микрохирургическое выключение аневризмы СМА и аневризмы дистальных отделов правой медиальной лобно-базальной артерии.

Выполнен латеральный супраорбитальный доступ слева. Осуществлен трансильвиев доступ к аневризме левой СМА. Аневризма бледно-розового цвета, без признаков разрыва. Выполнено клипирование аневризмы (рис. 3).

Следующим этапом выполнен доступ к области передней соединительной артерии, определено место отхождения гипертрофированной правой медиальной лобно-базальной артерии от начального сегмента А2 передней мозговой артерии (ПМА). Выполнено препарирование лобно-базальной артерии на протяжении 3 см. В области пересечения артерии с правым обонятельным нервом определяется аневризма багрово-красного цвета с признаками разрыва. После выделения шейки выполнено клипирование аневризмы двумя титановыми клипсами (рис. 4).

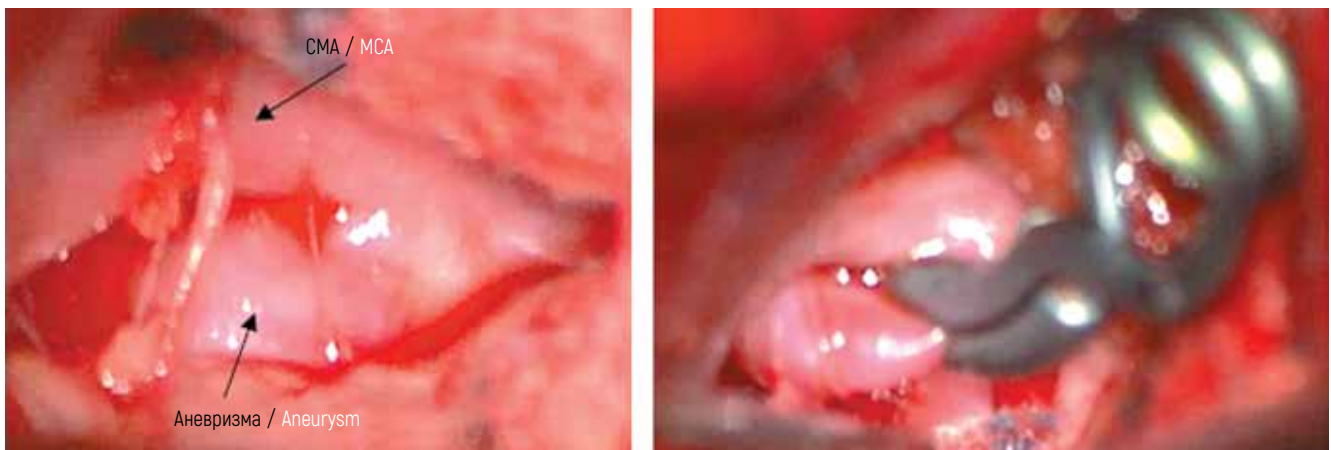
На контрольной интраоперационной ангиографии аневризма не контрастируется, проходимость лобно-базальной артерии сохранена.

На следующие сутки после операции пациент экстубирован, в ясном сознании, неврологического дефицита нет. Выписан на 15-е сутки после операции в удовлетворительном состоянии.



**Рис. 2.** Мультиспиральная компьютерная томография-ангиография пациента Т. Толстой белой стрелкой обозначена аневризма М1-сегмента левой средней мозговой артерии. Тонкой белой стрелкой обозначена аневризма дистальных отделов гипертрофированной медиальной лобно-базальной артерии

**Fig. 2.** Multislice computed tomography angiography of patient T. A thick white arrow indicates an aneurysm of the M1-segment of the left middle cerebral artery. A thin white arrow indicates an aneurysm of the distal sections of the hypertrophied medial frontobasal artery



**Рис. 3.** Интраоперационная фотография (микроскоп Кинево 900). Обозначены средняя мозговая артерия (СМА) и аневризма. Справа – состояние после клипирования шейки аневризмы СМА

**Fig. 3.** Intraoperative photography (Kinevo 900 microscope). The middle cerebral artery (MCA) and aneurysm are indicated. On the right is the condition after clipping of the aneurysm neck on the MCA

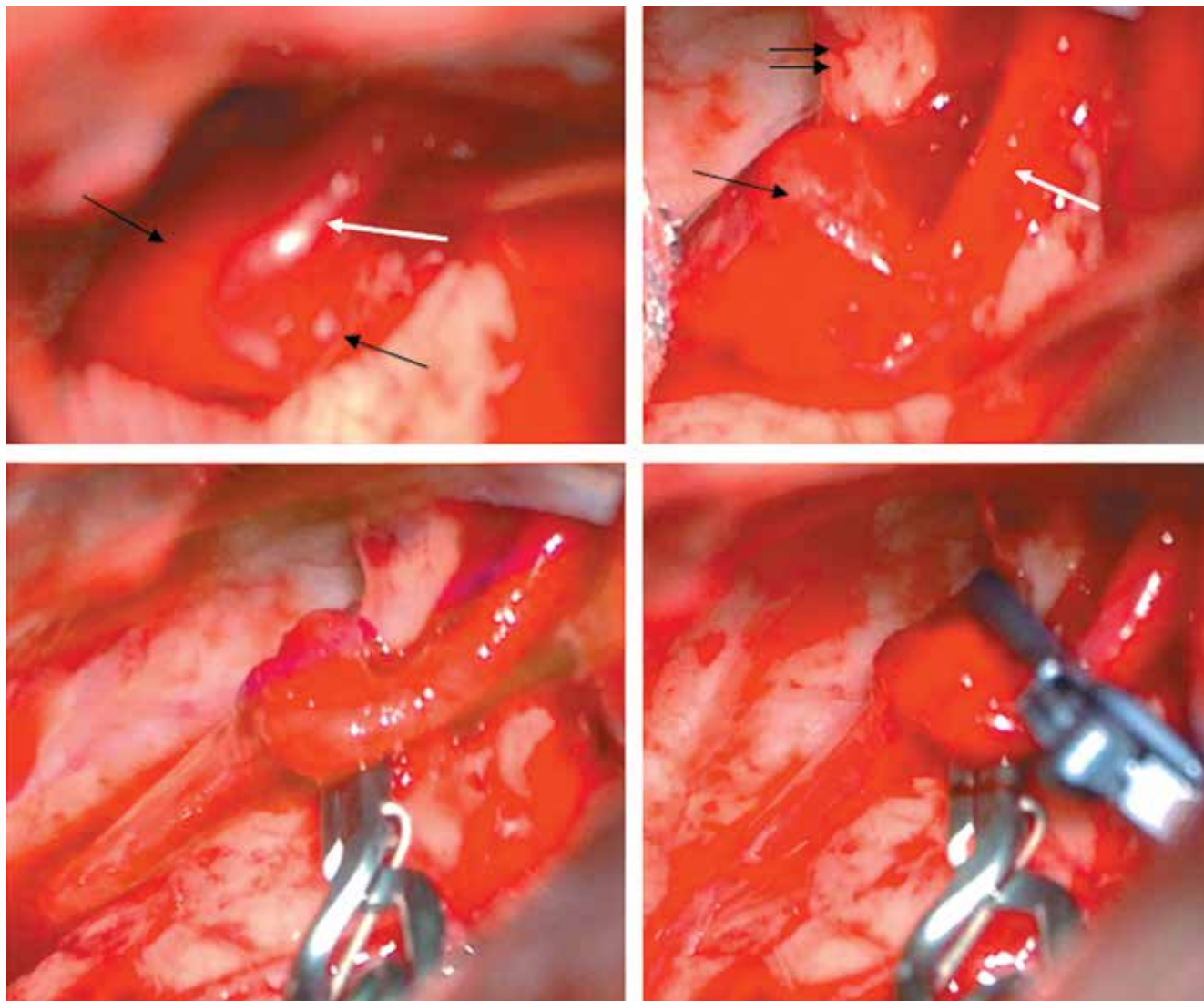


Рис. 4. Интраоперационная фотография [микроскоп Kinevo 900]. Черной стрелкой обозначена аневризма, белой стрелкой – гипертрофированная лобно-базальная артерия. Двойной черной стрелкой обозначен правый обонятельный нерв

Fig. 4. Intraoperative photograph (Kinevo 900 microscope). The black arrow indicates an aneurysm, and the white arrow indicates the hypertrophied frontobasal artery. The double black arrow indicates the right olfactory nerve

#### ОБСУЖДЕНИЕ

Медиальная лобно-базальная артерия, иногда обозначаемая как глазнично-лобная артерия, является первой ветвью посткоммуникантного сегмента (А2-сегмента) ПМА. Артерия проходит вдоль нижней поверхности медиальных отделов лобной доли. Как правило, это не крупная артерия, не всегда хорошо различимая при ангиографическом исследовании, в отличие от более крупной следующей ветви А2-сегмента ПМА – фронто-полярной артерии.

В представленном случае отмечался аномальный вариант строения правой лобно-базальной артерии, имеющей диаметр 2 мм, при диаметре ПМА на уровне отхождения артерии 2,5 мм. При этом левая лобно-базальная артерия на ангиограммах четко не визуализируется.

В литературе имеются сведения о разрыве аневризм второй ветви посткоммуникантного сегмента – фронто-полярной артерии, как в месте ее отхождения от А2-сегмента ПМА, так и в дистальных отделах [7–11]. S.K. Hong (1997) описал клиническое наблюдение разрыва аневризмы ПМА в месте отхождения лобно-базальной артерии (артерия указана как «лобно-глазничная») [12]. К. Aso и соавт. (2015) представили случай разрыва аневризмы в области устья общего ствола, из которого отходили лобно-базальная и фронто-полярная артерии [13]. Однако случаев разрыва дистальных аневризм лобно-базальной артерии не обнаружено.

Вызывает интерес, что аневризма располагалась не в месте отхождения лобно-базальной артерии от А2-сегмента ПМА, а на 3 см дистальнее устья, вне

зоны бифуркаций. В этой связи можно было заподозрить бактериальную аневризму. Однако бактериальные аневризмы наиболее часто локализуются на дистальных сегментах СМА. Кроме того, у нашего пациента не было системных признаков воспаления или каких-то инфекционных заболеваний в анамнезе. Видимо, вариант анатомического строения с наличием крупной медиальной лобно-базальной артерии привел к гемодинамической перегрузке этого сегмента и способствовал формированию аневризмы.

Данный случай имеет не только научный интерес как представляющий влияние вариантов строения церебральных артерий в генезе аневризм, но и важное практическое значение. В исследовании В.В. Крылова и соавт. (2018) у 82,4 % отобранных пациентов аневризма перикаллезной артерии также сочеталась с аневризмой СМА, но причиной разрыва являлись аневризмы дистальной локализации [14]. В представленном наблюдении при массивном САК и выявленной аневризме М1-сегмента СМА коллегам из первичного сосудистого центра легко было просмотреть дистальную аневризму лобно-базальной артерии, расположенную на основании черепа в проекции решетчатой кости. Несмотря на то что при пересмотре ангиограмм до операции нам удалось выявить аневризму лобно-базальной артерии, все же первично было предположено о разрыве аневризмы СМА как имеющей больший размер. Это было ошибочно, так как разрыву подверглась аневризма лобно-базальной артерии, которую нужно было выключать из кровотока в первую очередь, так как имелся риск интраоперационного разрыва при минимальной тракции лобной доли.

Кроме большего размера аневризмы СМА, необходимо было учесть иные морфологические факторы риска разрыва. Так, коэффициент шейки аневризмы СМА составил 1,7, а аневризмы лобно-базальной артерии — 2. При этом известно, что аневризмы с коэффициентом шейки выше 1,8 имеют более высокий риск разрыва. Коэффициент аневризмы СМА составил 1,6, а коэффициент аневризмы лобно-базальной артерии — 1,95. Большой коэффициент аневризмы ассоциирован с более высоким риском разрыва.

Представленный клинический случай еще раз подчеркивает, что к хирургическому выключению аневризм необходимо тщательно готовиться, начиная с внимательного изучения всех ветвей каротидного и вертебро-базиллярного бассейнов, а при наличии множественных аневризм комплексно оценивать вероятность разрыва каждой из них и на основании этого планировать оперативное вмешательство.

### ЗАКЛЮЧЕНИЕ

Церебральные аневризмы в большинстве случаев локализуются на проксимальных ветвях Виллизиевого круга в области бифуркаций, однако потенциально могут формироваться на любом мозговом сосуде, имеющем как нормальное, так и аномальное строение или расположение.

Аневризмы медиальной лобно-базальной артерии встречаются крайне редко. В нашем клиническом наблюдении отмечалась аномально крупная правая медиальная лобно-базальная артерия, что, вероятно, способствовало формированию и разрыву аневризмы.

## Литература | References

1. Крылов В.В., Дашьян В.Г., Шатохин Т.А. и др. Хирургическое лечение церебральных аневризм в Российской Федерации. Вопросы нейрохирургии имени Н.Н. Бурденко 2018;82(6):5–14. DOI: 10.17116/neiro2018820615
2. Krylov V.V., Dash'jan V.G., Shatokhin T.A. et al. Surgical treatment of cerebral aneurysms in the Russian Federation. Burdenko's Journal of Neurosurgery 2018;82(6):5–14. (In Russ., In Engl.). DOI: 10.17116/neiro2018820615
3. Крылов В.В., Шатохин Т.А., Шетова И.М. и др. Российское исследование по хирургии аневризм головного мозга: продолжение (РИХА II). Журнал «Вопросы нейрохирургии» имени Н.Н. Бурденко 2024;88(1):7–20. DOI: 10.17116/neiro2024880117
4. Krylov V.V., Shatokhin T.A., Shetova I.M. et al. Russian study on brain aneurysm surgery: a continuation (RIHA II). Burdenko's Journal of Neurosurgery 2024;88(1):7–20 (In Russ., In Engl.). DOI: 10.17116/neiro2024880117
5. Murayama Y., Takao H., Ishibashi T. et al. Risk analysis of unruptured intracranial aneurysms: prospective 10-year cohort study. Stroke 2016;47:365–71. DOI: 10.1161/STROKEAHA.115.010698
6. Duffill J., Lang D.A., Dwyer G.N. Subarachnoid haemorrhage in a child from an aneurysm of a persistent primitive hypoglossal artery. Br J Neurosurg 1996;10(6):607–10. DOI: 10.1080/02688699646952
7. Hatayama T., Yamane K., Shima T. et al. Persistent primitive hypoglossal artery associated with cerebral aneurysm and cervical internal carotid artery stenosis — case report. Neurol Med Chir (Tokyo) 1999;39(5):372–5. DOI: 10.2176/nmc.39.372
8. Takase T., Tanabe H., Kondo A. et al. Surgically treated aneurysm of the trunk of the persistent primitive trigeminal artery—case report. Neurol Med Chir (Tokyo) 2004;44(8):420–3. DOI: 10.2176/nmc.44.420
9. Kutlay M., Colak A., Demircan N. et al. Distal-end aneurysm of the frontopolar artery with an atypical postoperative complication: case report. Mil Med 2006;171(2):103–6. DOI: 10.7205/milmed.171.2.103
10. Castaño-Leon A.M., Cicuendez M., Paredes I. et al. Coil embolization of ruptured frontopolar artery aneurysm: case report. Neurocirugia (Astur) 2014;25(2):73–6. DOI: 10.1016/j.neucir.2013.04.002
11. Ahmad S., Rashid Chaudhry U. Coil embolization of saccular frontopolar artery aneurysm. BJR Case Rep 2018;4(4):20180016. DOI: 10.1259/bjrcr.20180016
12. Takinami K., Hasegawa T., Miyamori T. et al. A ruptured aneurysm in the bifurcation of the proximal anterior cerebral artery

- sand the frontopolar artery: case report. No Shinkei Geka 2002;30(11):1191–4.
11. Aiba T., Takahashi S., Fukuda M. Ruptured frontopolar artery aneurysm: two cases. No Shinkei Geka 2003;31(9):1009–12.
  12. Hong S.K. Ruptured proximal anterior cerebral artery (A1) aneurysm located at an anomalous branching of the fronto-orbital artery – a case report. J Korean Med Sci 1997;12(6):576–80. DOI: 10.3346/jkms.1997.12.6.576
  13. Aso K., Kashimura H., Takeda M. et al. An unusual variant of the common trunk of the fronto-orbital and frontopolar arteries associated with a ruptured aneurysm of the A1 segment of the anterior cerebral artery. Surg Neurol Int 2015;6(Suppl. 16):S418–20. DOI: 10.4103/2152-7806.166178
  14. Крылов В.В., Дашьян В.Г., Григорьев И.В. и др. Результаты хирургического лечения пациентов с разрывами аневризм перикаллезной артерии. Нейрохирургия 2018;20(2):17–26. DOI: 10.17650/1683-3295-2018-20-2-17-26  
Krylov V.V., Dashyan V.G., Grigoryev I.V. et al. Outcomes of surgical treatment for ruptured pericallosal artery aneurysms. Russian Journal of Neurosurgery 2018;20(2):17–26. (In Russ.]. DOI: 10.17650/1683-3295-2018-20-2-17-26

**Вклад авторов**

П.Г. Шнякин: сбор данных для анализа, анализ полученных данных, наблюдение за пациентом, написание текста статьи;

А.О. Гаврилова: анализ публикаций по теме статьи, написание текста статьи.

**Authors' contributions**

P.G. Shnyakin: collecting data for analysis, analysis of the obtained data, patient monitoring, article writing;

A.O. Gavrilova: analysis of publications on the topic of the article, article writing.

**ORCID авторов / ORCID of authors**

П.Г. Шнякин / P.G. Shnyakin: <https://orcid.org/0000-0001-6321-4557>

А.О. Гаврилова / A.O. Gavrilova: <https://orcid.org/0009-0000-4511-5774>

**Конфликт интересов.** Авторы заявляют об отсутствии конфликта интересов.

**Conflict of interest.** The authors declare no conflict of interest.

**Финансирование.** Работа выполнена без спонсорской поддержки.

**Funding.** The work was performed without external funding.

**Соблюдение прав пациентов.** Пациент подписал информированное согласие на публикацию своих данных.

**Compliance with patient rights.** The patient gave written informed consent to the publication of his data.

Статья поступила: 01.07.2025. Принята к публикации: 18.08.2025. Опубликовано онлайн: 10.04.2026.

Article submitted: 01.07.2025. Accepted for publication: 18.08.2025. Published online: 10.04.2026.

DOI: <https://doi.org/10.63769/1683-3295-2026-28-1-101-106>

# Значение примитивной персистирующей тригеминальной артерии в развитии нейроваскулярного конфликта на примере клинического наблюдения

Контакты:  
Елена Владимировна  
Григорьева  
[iara333@yandex.ru](mailto:iara333@yandex.ru)

Е. В. Григорьева, Л. А. Савин

Научно-образовательный институт клинической медицины им. Н.А. Семашко ФГБОУ ВО «Российский университет медицины» Минздрава России; Россия, 111398, Москва, ул. Кусковская, 1А, стр. 4

Представлен клинический случай нейроваскулярного контакта тройничного нерва с примитивной персистирующей тригеминальной артерией с обсуждением механизмов развития нейроваскулярного конфликта и возможностей лечения.

**Ключевые слова:** магнитно-резонансная томография, нейроваскулярный конфликт, примитивная персистирующая тригеминальная артерия

**Для цитирования:** Григорьева Е.В., Савин Л.А. Значение примитивной персистирующей тригеминальной артерии в развитии нейроваскулярного конфликта на примере клинического наблюдения. Нейрохирургия 2026;28(1):101–6.

DOI: <https://doi.org/10.63769/1683-3295-2026-28-1-101-106>

## The role of persistent primitive trigeminal artery in development of neurovascular conflict: clinical observation

E.V. Grigorieva, L.A. Savin

N.A. Semashko Scientific and Educational Institute of Clinical Medicine, Russian University of Medicine, Ministry of Health of Russia; building 4, 1A Kuskovskaya St., Moscow 111398, Russia

Contacts: Elena Vladimirovna Grigorieva [iara333@yandex.ru](mailto:iara333@yandex.ru)

A clinical case of neurovascular contact of the trigeminal nerve with the persistent primitive trigeminal artery is presented with a discussion of the mechanisms of development of neurovascular conflict and the possibilities of treatment.

**Keywords:** magnetic resonance imaging, neurovascular conflict, persistent primitive trigeminal artery

**For citation:** Grigorieva E.V., Savin L.A. The role of persistent primitive trigeminal artery in development of neurovascular conflict: clinical observation. *Neyrokhirurgiya = Russian Journal of Neurosurgery* 2026;28(1):101–6.

DOI: <https://doi.org/10.63769/1683-3295-2026-28-1-101-106>

### ВВЕДЕНИЕ

Примитивная персистирующая тригеминальная артерия (ППТА) — один из наиболее часто встречающихся каротидно-базилярных анастомозов. Чаще всего ППТА бессимптомна и обнаруживается случайно при выполнении исследований по другому поводу. Обычно она соединяет внутреннюю сонную артерию на уровне кавернозного отдела и базилярную артерию между верхней и передней нижней мозжечковыми

артериями. В ряде случаев ППТА проходит экстрадурально через Меккелеву полость, ниже глазодвигательного и блокового нервов, медиальнее офтальмической ветви тройничного нерва. Более того, в ряде случаев ППТА является самостоятельным источником кровоснабжения структур задней черепной ямки и не анастомозирует с артериями вертебробазилярного бассейна [1]. В литературе описаны единичные случаи нейроваскулярного конфликта ПТА с черепно-мозговыми

нервами (ЧМН), в основном с тройничным и отводящим. Из-за особенностей кровоснабжения и вариантной анатомии хирургическое лечение невралгии в подобных случаях сопряжено с высоким риском ишемических осложнений.

**Цель публикации** — представить клинический случай тригеминальной невралгии у пациентки с ПТА I типа по Зальцману и рассмотреть варианты лечения данной патологии.

### КЛИНИЧЕСКОЕ НАБЛЮДЕНИЕ

Пациентка 44 лет обратилась к неврологу с жалобами на эпизодическое онемение в левой половине лица, сопровождающееся развитием чувства тяжести в мягких тканях левой половины лица при отсутствии их отека, продолжительностью от нескольких секунд до нескольких десятков минут, провоцирующееся эмоциональным напряжением, а также подъемом артериального давления до 140/100 мм рт. ст.

При клиническом осмотре сознание ясное. Контактна. Полностью ориентирована, менингеальных знаков нет. Речь не изменена. Обоняние сохранено. Поля зрения ориентировочно не ограничены. Объем движений глазных яблок полный. Нистагм, диплопию не предьявляет. Пальпация точек выхода тройничных нервов безболезненная. Изменений чувствительности в области иннервации отдельных ветвей тройничного нерва не отмечается. Различий сенсорного восприятия в зонах Зельдера нет. Тонус жевательных мышц не изменен. Объем движений мимической мускулатуры полный. Носогубные складки симметричны. Слух не изменен. Глотание и фонация не нарушены. Язык по средней линии. Тонус в конечностях не изменен. Сила мышц конечностей полная. Сухожильные рефлексы низкие, симметричные. Атрофий и фасцикуляций нет. Патологических рефлексов нет. Чувствительных нарушений туловища и конечностей не предьявляет. Статические и динамические координаторные пробы выполняет удовлетворительно.

По итогам первичного обследования пациентке назначили выполнение магнитно-резонансной томографии (МРТ) головного мозга с акцентом на выявление возможного нейроваскулярного конфликта с тройничным нервом слева.

По данным МРТ головного мозга в белом веществе лобных и височных долей выявили немногочисленные очаги повышенной интенсивности на T2 FLAIR и T2 взвешенной импульсной последовательности размером до 3,5–3,7 мм, с четкими контурами, без ограничения диффузии, что может быть проявлением дисциркуляторной энцефалопатии и требует сопоставления с клиническими данными. Однако уже при стандартном исследовании обратили внимание на узкий просвет базилярной артерии, что могло оказаться признаком стеноза либо гипоплазии. При МРТ головного мозга в импульсной последовательности 3D TOF (MP-ангиография) обнаружили аномалию развития артериального круга большого

мозга. Правая позвоночная артерия в V4-сегменте аплазирована. Диаметр просвета левой позвоночной артерии в V4-сегменте — 1,8 мм, с формированием множественных коллатералей на уровне краниовертебрального перехода. Базилярная артерия диаметром просвета менее 1 мм, МР-сигнал от нее резко ослаблен, на объемных реконструкциях не визуализируется. Обе задние мозговые артерии питаются от соответствующих внутренних сонных артерий. От кавернозного отдела левой внутренней сонной артерии отходит асимметричная ППТА диаметром до 4 мм, впадающая через коллатерали в дистальный отдел базилярной артерии, проксимальнее устьев верхних мозжечковых артерий. Верхние мозжечковые артерии отходят от базилярной дистальнее уровня впадения ПТА. Передние и нижние задние мозжечковые артерии не определяются (более вероятно, замещены коллатералами на уровне продолговатого мозга и краниовертебрального перехода).

Выявленные аномалии артериального круга представлены на рис. 1.

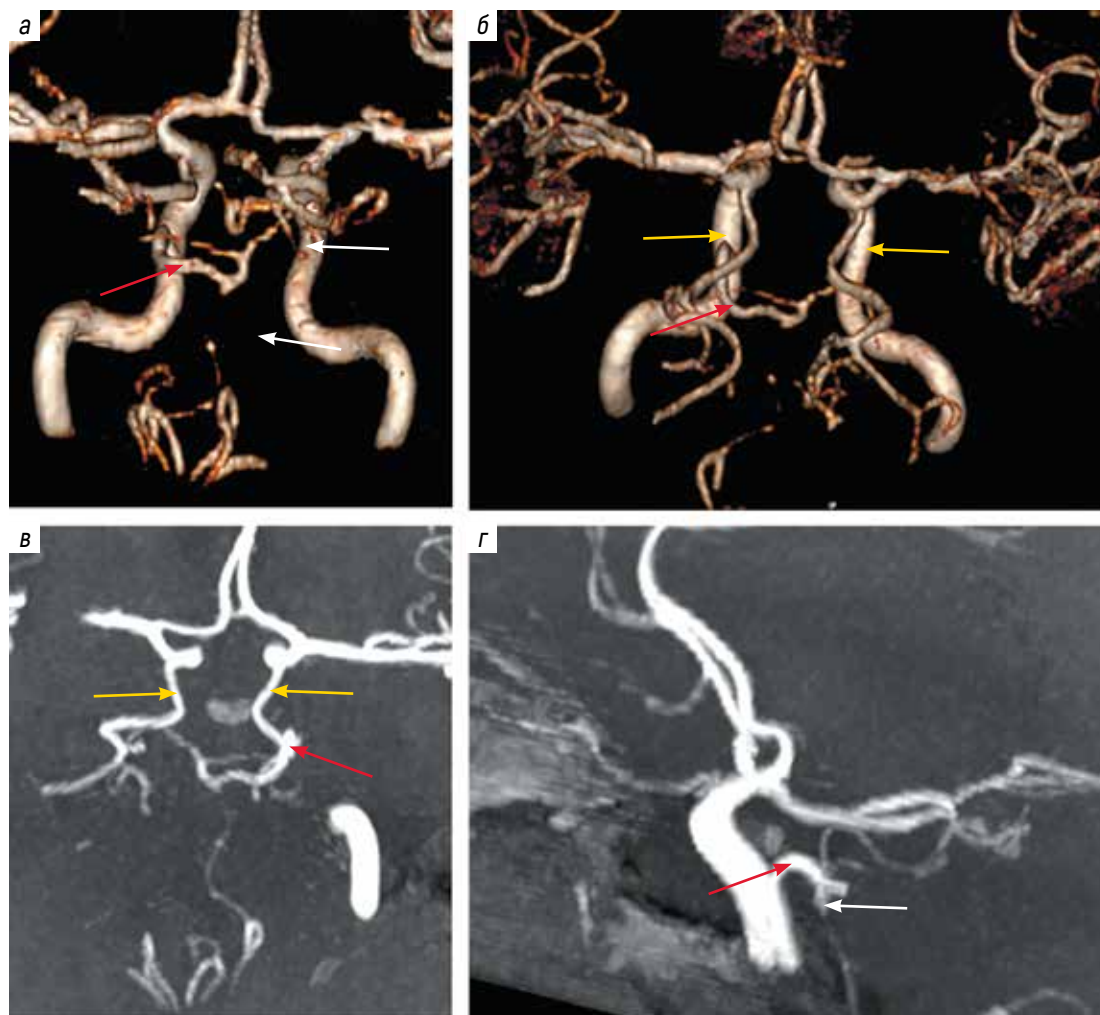
Для оценки хода и структуры ЧМН использовали импульсные последовательности FIESTA и T2 cube с изотропным вокселем и толщиной среза 1 и 0,6 мм соответственно. Хотя ППТА непосредственно не касается ствола левого тройничного нерва, отходящая дистальнее обычного расположения левая верхняя мозжечковая артерия пересекает левый тройничный нерв непосредственно перед делением на ветви (рис. 2).

### ОБСУЖДЕНИЕ

Тригеминальная невралгия — мультифакторальная патология, в патогенезе которой участвуют, как правило, несколько факторов. Развитию заболевания способствуют переохлаждение, вирусная инфекция, стресс, травма, хирургические вмешательства. Наиболее частой причиной тригеминальной невралгии является нейроваскулярный конфликт тройничного нерва либо его ветвей с близко расположенной артерией или веной [2].

Как правило, конфликт возникает за счет близко-го прилегания либо пересечения ствола или ветвей тройничного нерва верхней мозжечковой артерией (встречается в 75–80 % наблюдений) [3]. Реже причиной нейроваскулярного конфликта становится взаимодействие тройничного нерва и передней нижней мозжечковой либо позвоночной артерии.

При МРТ головного мозга для выявления взаимоотношений ЧМН с сосудами на уровне ствола мозга используют дополнительные импульсные последовательности, при которых подавляется сигнал от мягкотканых структур и костей, интенсивность сигнала ликвора становится высокой и позволяет четко оценить ход мелких сосудов и положение ЧМН. Толщина среза таких импульсных последовательностей (FIESTA, CISS, T2 cube, 3D SFBB) не превышает 1 мм, благодаря этому возможно построение мультиплоскостных реформаций



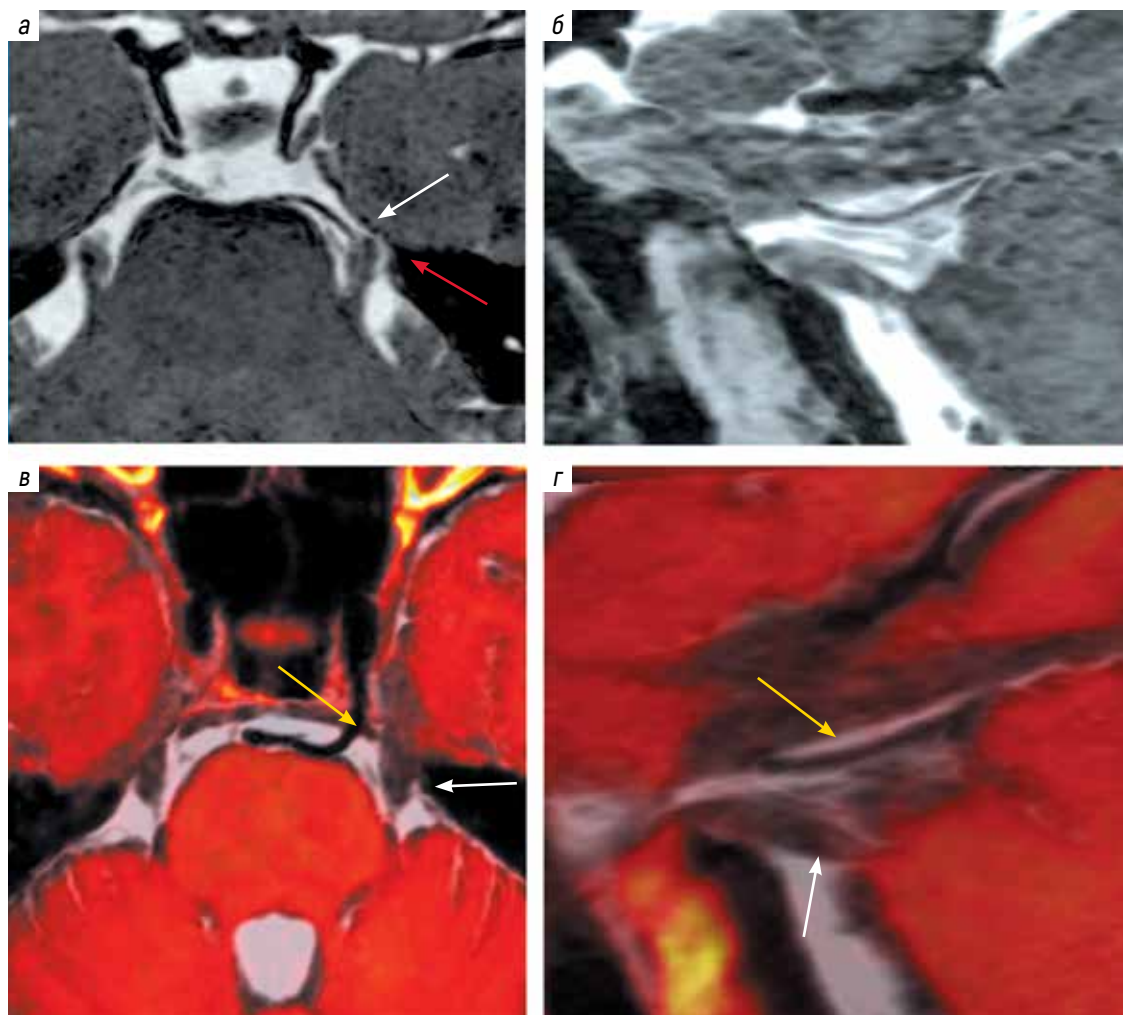
**Рис. 1.** Результаты МР-ангиографии (3D TOF) пациентки: а, б – 3D-реконструкция; в, г – мультипланарная реконструкция. Белой стрелкой на изображениях выделена гипоплазированная базилярная артерия, красной – примитивная персистирующая тригеминальная артерия. Зелеными тонкими стрелками выделены верхние мозжечковые артерии, желтыми – задние мозговые артерии, отходящие от соответствующих внутренних сонных. Особенности аномалии сосудов артериального круга большого мозга представлены в тексте выше

**Fig. 1.** Results of MR angiography (3D TOF) of the patient: а, б – 3D reconstruction; в, г – multiplanar reconstruction. White arrow points at the hypoplastic basilar artery, red arrow points at the persistent primitive trigeminal artery. Thin green arrows show the superior cerebellar arteries branching from the corresponding carotid arteries. Characteristics of the vascular anomaly of the circle of Willis are presented in the text above

для более точного отображения хода ЧМН. Дополнительно можно использовать МР-ангиографию для определения точной причины нейроваскулярного контакта (не входит в стандартный протокол МРТ головного мозга). Нейроваскулярный конфликт по данным МРТ считается доказанным при наличии МР-признаков поражения нерва: изменения его диаметра, структуры, контуров за счет отека либо атрофии при длительно существующем заболевании. В других случаях близкое взаимное расположение сосуда и нерва можно назвать нейроваскулярным контактом.

Примитивная персистирующая тригеминальная артерия становится причиной нейроваскулярного контакта либо конфликта в 2,2 % случаев [4]. Она представляет собой один из наиболее часто встречающихся каротидно-базилярных анастомозов, наблюдается

у 0,76 % пациентов по данным А. Uchino и соавт. [1]. Помимо ППТА в литературе описывают также примитивные персистирующие слуховую и подъязычную артерии. По данным L.G. Kempe и соавт., каротидно-базилярные анастомозы часто становятся причиной нейроваскулярных конфликтов [5]. Некоторые авторы описывают ППТА, проходящую через Меккелеву полость и прилегающую не к стволу тройничного нерва, а к уровню его деления на дистальные ветви, что также сопровождается клиникой тригеминальной невралгии [4]. Несмотря на сложность сосудистой анатомии при наличии ППТА и небольшой диаметр сосудов, по данным большинства наблюдений МР-ангиография без применения контрастного вещества с успехом демонстрирует все особенности строения вертебро-базилярного бассейна.



**Рис. 2.** MR-признаки нейроваскулярного контакта: а, б – данные программы FIESTA [а – аксиальная плоскость, б – мультипланарная реконструкция, сагиттальная плоскость]: левая верхняя мозжечковая артерия (длинная белая стрелка) пересекает левый тройничный нерв (красная стрелка); в (аксиальная плоскость), г (сагиттальная плоскость) – совмещение FIESTA и МР-ангиографии (fusion-технология) демонстрирует взаимное расположение тройничного нерва слева (короткая белая стрелка) и примитивной персистирующей тригеминальной артерии (желтая стрелка)

**Fig. 2.** MR signs of neurovascular contact: а, б – FIESTA data [а – axial plane, б – multiplanar reconstruction, sagittal plane]: the left superior cerebellar artery (long white arrow) intersects the left trigeminal nerve (red arrow); в (axial plane), г (sagittal plane) – FIESTA and MR angiography juxtaposition (fusion technology) shows respective locations of the trigeminal nerve on the left (short white arrow) and persistent primitive trigeminal artery (yellow arrow)

В зависимости от анатомических особенностей в классификации Зальцмана представлены 3 варианта хода ППТА: I тип, при котором ППТА замещает неразвитый дистальный отдел базилярной артерии, отсутствуют либо гипоплазированы задняя соединительная артерия, дистальный отдел базилярной и позвоночные артерии; II тип, для которого характерно впадение ППТА на уровне бифуркации верхних мозжечковых артерий, а обе задние соединительные артерии питают задние мозговые артерии; тип III, при котором типичные артерии вертебро-базиллярного бассейна не развиты, а ППТА впадает либо напрямую в верхнюю мозжечковую артерию, либо в переднюю или заднюю нижнюю мозжечковые артерии [6]. Считается, что наиболее часто тригеминальная невралгия возникает при варианте ППТА, отходящей от кавернозного сегмента

внутренней сонной артерии по заднему либо задне-латеральному краю и направленной латерально в препонтинную цистерну. При этом большинство авторов подчеркивают, что просто близкое расположение артерии по отношению к стволу тройничного нерва, без пересечения его хода, также может сопровождаться клиникой тригеминальной невралгии, так как компрессия может оказываться дистальнее, на ветви нерва. Медиальный ход ППТА, как правило, не приводит к воздействию на ЧМН [7]. Дебют невралгии часто возникает при сочетании ППТА и артериальной гипертензии [8].

Данные о хирургическом лечении пациентов с нейроваскулярным конфликтом с участием ППТА немногочисленны, видимо, в связи с высоким риском осложнений и сложной сосудистой анатомией. Zh. Zhu

и соавт. (2023 г.) описывают успешное выполнение микроваскулярной декомпрессии у пациента с ППТА с регрессией клиники тригеминальной невралгии в послеоперационном периоде [9]. Однако в представленном ими случае ППТА была слабой единичной артерией, не впадающей в артерии вертебро-базиллярного бассейна, базиллярная и позвоночные артерии имели типичное строение.

R. Conforti и соавт. (2012 г.) описывают клинический случай 56-летней пациентки с тригеминальной невралгией и ППТА I типа по Зальцману. Авторы предположили, что триггером невралгии могла послужить неконтролируемая артериальная гипертензия. Назначение адекватной антигипертензивной терапии привело к регрессу клиники невралгии в течение 1 нед и длительному безрецидивному периоду (наблюдение в течение 3 лет) [8].

В нашем наблюдении у пациентки выявили II тип ППТА по Зальцману: ППТА отходит от заднего края кавернозного отдела левой внутренней сонной артерии. Базиллярная артерия гипоплазирована, правая позвоночная артерия аплазирована. Питание вертебро-базиллярного бассейна осуществляется за счет ППТА и задних мозговых артерий.

Примитивная персистирующая тригеминальная артерия пересекает Меккелеву полость и совершает поворот близко к уровню выхода III ЧМН слева. До-

полнительно левая верхняя мозжечковая артерия, отходящая непосредственно от ППТА, пересекает ход ствола тройничного нерва слева. Несмотря на относительно молодой возраст (44 года), в анамнезе у пациентки артериальная гипертензия, дебют и последующие обострения тригеминальной невралгии часто происходили именно на фоне повышения артериального давления. Структура тройничных нервов с обеих сторон не изменена, по данным лучевого исследования можно говорить о нейроваскулярном контакте.

По результатам обследования пациентку консультировали невролог и нейрохирург, даны рекомендации. От хирургического лечения на данный момент пациентка воздержалась.

### ЗАКЛЮЧЕНИЕ

Персистирующие каротидно-кавернозные анастомозы, в частности ППТА, — редкое явление, однако изменение сосудистой анатомии вертебро-базиллярного бассейна может провоцировать развитие нейроваскулярных конфликтов с высоким риском осложнений при выборе хирургического лечения. При подозрении на наличие подобной аномалии по данным стандартного МРТ головного мозга необходимо дополнять исследование неконтрастной МР-ангиографией, которая оказалась достаточной для полноценной диагностики данной патологии.

## Литература | References

- Uchino A., Kato A., Takase Y., Kudo S. Persistent trigeminal artery variants detected by MR angiography. *Eur Radiol* 2000;10:1801–4. DOI: 10.1007/s003300000443
- Рзаев Д.А., Мойсак Г.И., Амелин М.Е. и др. Анатомические факторы в развитии тригеминальной невралгии и ее рецидива после микроваскулярной декомпрессии. *Нейрохирургия* 2015(3):38–43. DOI: 10.17650/1683-3295-2015-0-3-38-43  
Rzaev D.A., Moysak G.I., Amelin M.E. et al. The anatomical factors in development of trigeminal neuralgia and its relapses after microvascular decompression. *Russian Journal of Neurosurgery* 2015;(3):38–43. (In Russ.). DOI: 10.17650/1683-3295-2015-0-3-38-43
- Miki K., Natori Y., Mori M. et al. Trigeminal Neuralgia caused by a persistent primitive trigeminal artery variant and Superior Cerebellar Artery. *NMC Case Rep J* 2019;6(4):101–3. DOI: 10.2176/nmccrj.cr.2018-0279
- De Bondt B.J., Stokroos R., Casselman J. Persistent trigeminal artery associated with trigeminal neuralgia: hypothesis of neurovascular compression. *Neuroradiology* 2007;49:23–6. DOI: 10.1007/s00234-006-0150-8
- Kempe L.G., Smith D.R. Trigeminal neuralgia, facial spasm, intermedius and glossopharyngeal neuralgia with persistent carotid basilar anastomosis. *J Neurosurg* 1969;31(4):445–51. DOI: 10.3171/jns.1969.31.4.0445
- Wang Y., Yu J. Clinical Importance of the Persistent Primitive Trigeminal Artery in Vascular Lesions and Its Role in Endovascular Treatment. *Front Neurol* 2022;13:928608. DOI: 10.3389/fneur.2022.928608
- Chidambaranathan N., Sayeed Z.A., Sunder K., Meera K. Persistent trigeminal artery: a rare cause of trigeminal neuralgia — MR imaging. *Neurol India* 2006;54(2):226–7.
- Conforti R., Parlato R.S., De Paulis D. et al. Trigeminal neuralgia and persistent trigeminal artery. *Neurol Sci* 2012;33(6):1455–8. DOI: 10.1007/s10072-012-0942-z
- Zhu Zh., Zhang Zh., Liang R. Trigeminal neuralgia caused by a persistent primitive trigeminal artery variant passing through Meckel's cavity: a case report. *BMC Neurology* 2023;23:432. DOI: 10.1186/s12883-023-03483-1

**Вклад авторов**

Е.В. Григорьева: проведение исследований и идея работы, предоставление изображений и основная работа над текстом статьи;  
Л.А. Савин: анализ и подбор литературы, описание клинической части статьи.

**Authors' contributions**

E.V. Grigorieva: conducting research and the idea of the work, providing images and the main work on the text of the article;  
L.A. Savin: analysis and selection of literature, description of the clinical part of the article.

**ORCID авторов / ORCID of authors**

Е.В. Григорьева / E.V. Grigorieva: <https://orcid.org/0000-0001-8207-7180>

Л.А. Савин / L.A. Savin: <https://orcid.org/0000-0002-3557-8780>

**Конфликт интересов.** Авторы заявляют об отсутствии конфликта интересов.

**Conflict of interest.** The authors declare no conflict of interest.

**Финансирование.** Исследование проведено без спонсорской поддержки.

**Funding.** The study was performed without external funding.

**Соблюдение прав пациентов.** Пациентка подписала информированное согласие на участие в исследовании и публикацию своих данных.

**Compliance with patient rights.** Patient signed an informed consent to participate in the study and to the publication data.

DOI: <https://doi.org/10.63769/1683-3295-2026-28-1-107-118>

# Комплексная ультразвуковая диагностика при низкопоточковом обходном шунтировании у пациентов с симптомной окклюзией внутренней сонной артерии

**Контакты:**

Гюльнара Кирам кызы  
Гусейнова  
[gyuli73@mail.ru](mailto:gyuli73@mail.ru)

Л.Т. Хамидова<sup>1</sup>, Н.А. Полунина<sup>1,2</sup>, Г.К. Гусейнова<sup>1</sup>, В.А. Лукьянчиков<sup>1-3</sup>, В.А. Далибалдян<sup>1</sup>,  
В.В. Крылов<sup>2,3</sup>

<sup>1</sup>ГБУЗ г. Москвы «Научно-исследовательский институт скорой помощи им. Н.В. Склифосовского Департамента здравоохранения г. Москвы»; Россия, 129090 Москва, Большая Сухаревская пл., 3;  
<sup>2</sup>ФГАУ ВО «Российский национальный исследовательский медицинский университет им. Н.И. Пирогова» Минздрава России; Россия, 117513 Москва, ул. Островитянова, 1;

<sup>3</sup>Институт функциональной нейрохирургии ФГБНУ «Российский центр неврологии и нейронаук»; Россия, 125367 Москва, Волоколамское шоссе, 80

Ультразвуковое исследование – малоинвазивный и высокоинформативный метод обследования пациентов с атеросклеротическим поражением брахиоцефальных артерий.

В статье представлен алгоритм обследования пациентов с симптомной окклюзией внутренней сонной артерии, которым планируется проведение реваскуляризирующих вмешательств. Освещены задачи и возможности ультразвуковой диагностики на разных этапах лечения пациентов с данной патологией. Особое внимание уделено обсуждению показателей, являющихся предикторами несостоятельности сформированных экстра-интракраниальных низкопоточных обходных шунтов. Рассмотрены примеры функционирующих и несостоятельных анастомозов.

**Ключевые слова:** внутренняя сонная артерия, окклюзия, экстра-интракраниальный микроанастомоз, поверхностная височная артерия, ультразвуковое исследование, анастомоз, низкопоточный экстра-интракраниальный шунт

**Для цитирования:** Хамидова Л.Т., Полунина Н.А., Гусейнова Г.К. и др. Комплексная ультразвуковая диагностика при низкопоточковом обходном шунтировании у пациентов с симптомной окклюзией внутренней сонной артерии. Нейрохирургия 2026;28(1):107–18.

DOI: <https://doi.org/10.63769/1683-3295-2026-28-1-107-118>

## Comprehensive ultrasound diagnostics for low-flow bypass in patients with symptomatic occlusion of the internal carotid artery

L.T. Khamidova<sup>1</sup>, N.A. Polunina<sup>1,2</sup>, G.K. Guseynova<sup>1</sup>, V.A. Lukyanchikov<sup>1-3</sup>, V.A. Dalibaldyan<sup>1</sup>, V.V. Krylov<sup>2,3</sup>

<sup>1</sup>N.V. Sklifosovsky Research Institute for Emergency Medicine, Moscow Healthcare Department; 3 Bolshaya Sukharevskaya Ploshchad', Moscow 129090, Russia;

<sup>2</sup>N.I. Pirogov Russian National Research Medical University, Ministry of Health of Russia; 1 Ostrovityanova St., Moscow 117513, Russia;

<sup>3</sup>Institute of Functional Neurosurgery, Russian Center of Neurology and Neurosciences; 80 Volokolamskoye Shosse, Moscow 125367, Russia

**Contacts:** Gulnara Kiram kyzy Guseynova [gyuli73@mail.ru](mailto:gyuli73@mail.ru)

Ultrasound scan is a minimally invasive and highly informative method of examination of patients with atherosclerotic lesions of the brachiocephalic arteries. The article presents an algorithm of examination of patients with symptomatic occlusion of the internal carotid artery who are scheduled for revascularization interventions. The aims and capabilities of ultrasound diagnostics at various stages of treatment of the patients with this pathology are described. Special attention is paid to discussion of indicators predicting failure of extracranial-intracranial low-flow bypasses. Examples of functioning and failed anastomoses are presented.

**Keywords:** internal carotid artery, occlusion, extracranial-intracranial micro-bypass, superficial temporal artery, ultrasound scan, anastomosis, low-flow extracranial-intracranial bypass

For citation: Ryzhkova E.S., Lukyanchikov V.A., Senko I.V. et al. Comprehensive ultrasound diagnostics for low-flow bypass in patients with symptomatic occlusion of the internal carotid artery. *Neurokhirurgiya = Russian Journal of Neurosurgery* 2026;28(1):107–118.  
DOI: <https://doi.org/10.63769/1683-3295-2026-28-1-107-118>

## ВВЕДЕНИЕ

Микрососудистая нейрохирургия начала активно развиваться в 1960–1970-х годах в результате работы нескольких команд нейрохирургов по всему миру. Официальная дата начала использования ревазуляризирующей хирургии при патологиях головного мозга – 30 октября 1967 г., когда профессор M. G. Yasargil выполнил первый экстра-интракраниальный микроанастомоз пациенту с синдромом Марфана и окклюзией средней мозговой артерии (СМА) [1]. В отечественной нейрохирургии подобные вмешательства начали выполнять с 1970–1980-х годов. В 1984 г. В.В. Лебедев и соавт. первые в отечественной литературе опубликовали результаты работы, посвященной выполнению экстра-интракраниального микроанастомоза у пациентов с ишемическим инсультом вследствие окклюзии внутренней сонной артерии (ВСА) [2]. К 2000 г. в НИИ скорой помощи им. Н.В. Склифосовского был накоплен опыт 118 подобных вмешательств у пациентов с атеросклеротическим поражением ВСА [3]. В 1987 г. В.П. Сакович и соавт. первые в СССР опубликовали результаты применения ревазуляризирующей хирургии у пациента с аневризмой сосудов головного мозга [4].

В последние годы в русскоязычной литературе происходит замена термина «экстра-интракраниальный микроанастомоз» на более актуальный – низкопоточный экстра-интракраниальный обходной шунт (нпЭИКШ) [5].

К настоящему времени нет единого мнения о целесообразности выполнения данных вмешательств у пациентов со стеноокклюзирующим поражением брахиоцефальных артерий (БЦА). Согласно данным ряда работ проведение этой операции показано пациентам с ишемическим инсультом на фоне окклюзии ВСА, у которых развивается недостаточность церебрального перфузионного резерва вследствие нарушения коллатерального кровоснабжения и/или ауторегуляции мозгового кровотока [6, 7]. Особенности и возможности комплексной ультразвуковой диагностики на разных этапах лечения пациентов с симптомной окклюзией ВСА – важнейший компонент при проведении ревазуляризирующих вмешательств.

К основным задачам ультразвуковой диагностики на разных этапах лечения пациентов с симптомной окклюзией ВСА относят определение параметров состояния стенки и просвета экстра- и интракраниальных отделов БЦА, анализ качественных и количественных характеристик доплеровского спектра, косвенную оценку функциональной состоятельности

естественных анастомозов, определение выбора артерий-доноров при ревазуляризирующей хирургии.

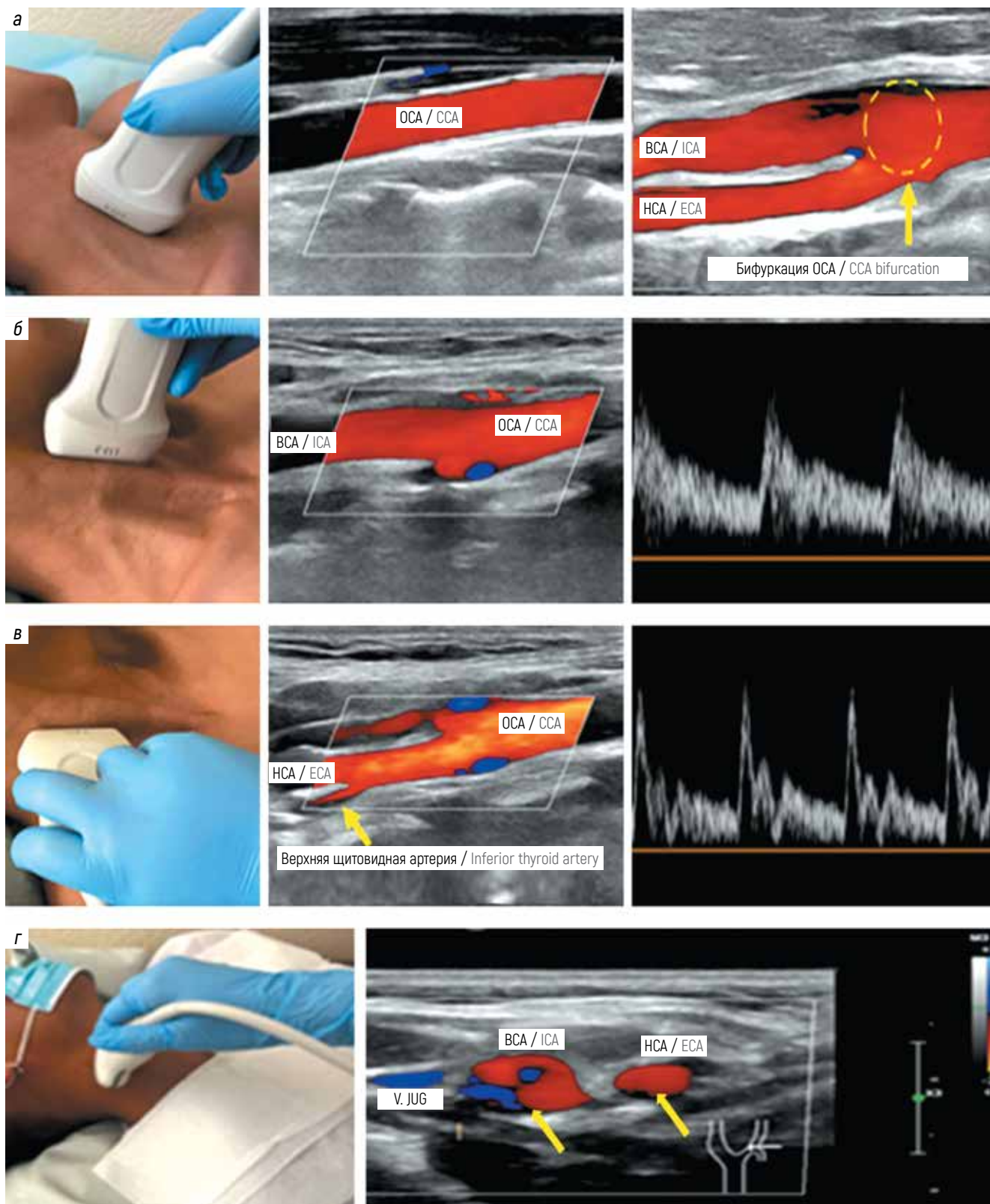## МЕТОДИКА И ТЕХНИКА ИССЛЕДОВАНИЯ

В предоперационном периоде пациенту последовательно выполняют ряд исследований, включающих сканирование БЦА, поверхностной височной артерии (ПВА) со стороны поражения, оценку работы естественных анастомозов – определение кровотока по ипсилатеральной СМА, сравнение с показателями по контралатеральной СМА и проведение пробы с гипервентиляцией, оценку состояния назоорбитального анастомоза (НОА). Применяют ряд ультразвуковых режимов: серошкальный В-режим, цветное дуплексное сканирование, энергетическое доплеровское картирование, тканевое недоплеровское картирование (В-flow), тканевое доплеровское картирование. Используют различные датчики: конвексный датчик с частотой сканирования 5–8 МГц для дистального отдела сонных артерий, линейный с частотой сканирования 4–12 МГц для экстракраниального отдела БЦА, секторный с частотой сканирования 1–5 МГц – для интракраниального. При выполнении ультразвукового исследования (УЗИ) оценивают состояние стенок артерий, определяют объемный кровоток и пиковую систолическую скорость (ПСС), оценивают спектр и направление кровотока [8, 9].

Для интраоперационных исследований применяют портативную систему транскраниальной доплерографии MULTI-DOP с использованием датчиков DWL MikroProbe 16 МГц диаметрами 1, 2 и 3 мм. Во время исследования оценивают направление кровотока и ПСС в зоне сформированного анастомоза, а также исключают первичный тромбоз шунта [10].

В послеоперационном периоде УЗИ применяют как метод ранней диагностики состоятельности сформированного нпЭИКШ, используют линейный датчик с частотой сканирования 4–12 МГц и оценивают объемный кровоток и ПСС.

**Исследование в дооперационном периоде.** В дооперационном периоде обследование начинают со стандартного дуплексного сканирования сонных и позвоночных артерий, которое выполняют в положении пациента лежа на спине с применением конвексного, линейного и секторного датчиков (рис. 1). Исследование проводят полипозиционно с использованием серошкального В-режима, цветного, энергетического, тканевого доплеровского картирования. Для анализа состояния общей сонной артерии (ОСА) датчик располагают по переднему или



**Рис. 1.** Сканирование экстракраниального отдела брахиоцефальных артерий, положение датчика и эхограммы: *а* – продольное сканирование общей сонной артерии (ОСА), уровень бифуркации ОСА; *б* – продольное сканирование внутренней сонной артерии (ВСА), допллерограмма по ВСА; *в* – продольное сканирование наружной сонной артерии (НСА), допллерограмма по НСА; *г* – поперечное сканирование сонных артерий (желтые стрелки)

**Fig. 1.** Scan of the extracranial part of the brachiocephalic arteries, positions of the probe and echogram: *a* – longitudinal scanning of the common carotid artery (CCA), CCA bifurcation level; *b* – longitudinal scanning of the internal carotid artery (ICA), ICA dopplergram; *в* – longitudinal scanning of the external carotid artery (ECA), ECA dopplergram; *г* – transverse scan of the carotid arteries (yellow arrows)

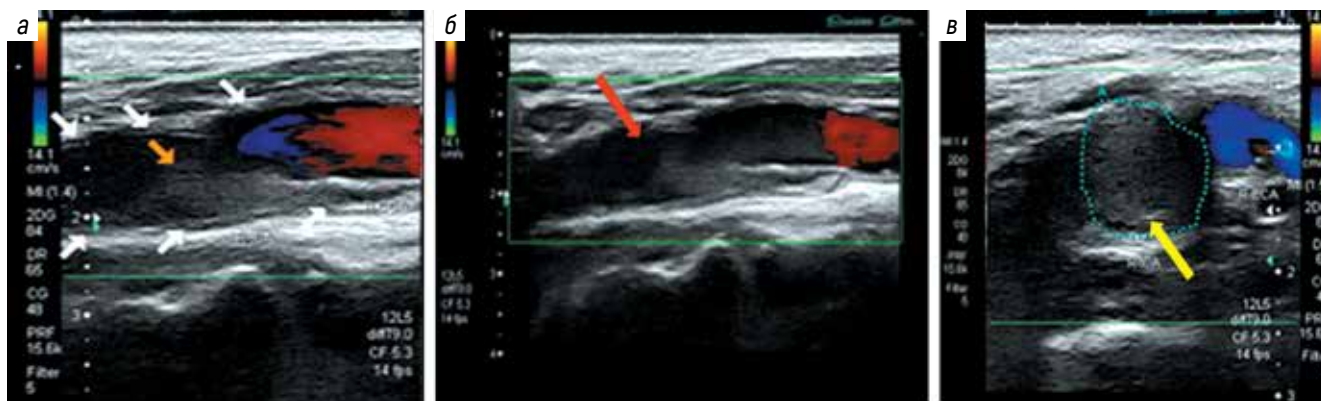


Рис. 2. Острый тромбоз внутренней сонной артерии (ВСА), эхограммы: продольное сечение сканирования ВСА (а, б); поперечное сечение сканирования ВСА (в): а – увеличение диаметра сосуда (дилатация просвета) – белые стрелки; б – неоднородная структура пониженной эхогенности (тромботическое наложение) в просвете ВСА – красная стрелка; в – в режиме цветового доплеровского картирования отсутствие кровотока в зоне окклюзии – желтая стрелка

Fig. 2. Acute thrombosis of the internal carotid artery (ICA), echograms: longitudinal section of ICA scan (a, b); transverse section of ICA scan (в): а – increased vessel diameter (lumen dilatation) – white arrows; б – heterogenous structure of decreased echogenicity (thrombotic imposition) in the ICA lumen – red arrow; в – color Doppler mapping in the absence of blood flow in the occlusion area – yellow arrow

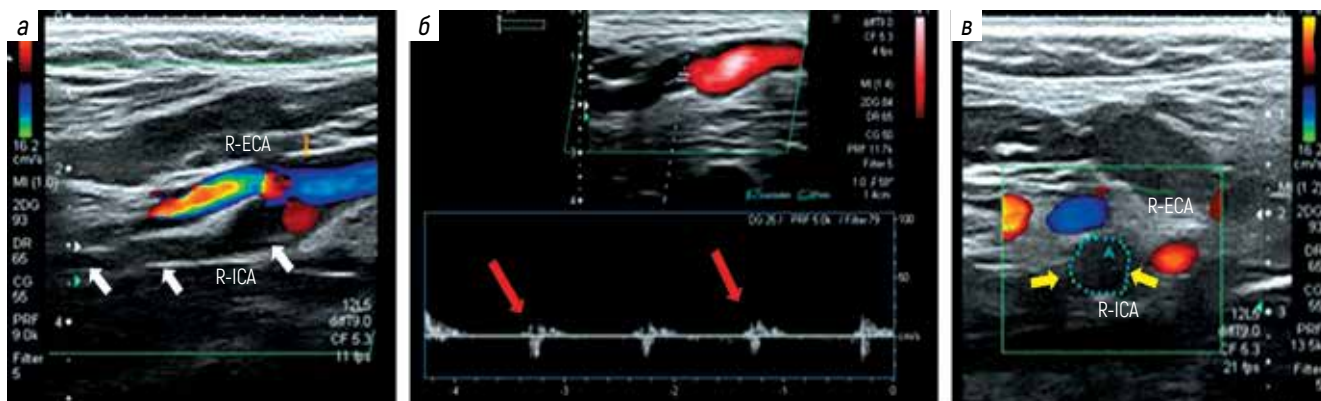


Рис. 3. Хроническая окклюзия внутренней сонной артерии (ВСА), эхограммы: а – продольное сечение сканирования ВСА; уменьшение диаметра сосуда (редукция просвета) – белые стрелки; б – доплерограмма; перед зоной окклюзии ВСА ревербирующий кровоток – красные стрелки; в – поперечное сечение сканирование ВСА; нарушение дифференцировки от окружающих тканей сосуда – желтые стрелки. Примечание. R-ICA – правая ВСА, R-ECA – правая наружная сонная артерия

Fig. 3. Chronic occlusion of the internal carotid artery (ICA), echograms: а – longitudinal section of ICA scan; decreased vessel diameter (lumen reduction) – white arrows; б – dopplergram; in front of the ICA occlusion area, reverberating blood flow – red arrows; в – transverse section of ICA scan; abnormal differentiation from the surrounding tissues – yellow arrows. Note. R-ICA – right ICA, R-ECA – right external carotid artery

заднему краю *m. sternocleidomastoideus*. Слева визуализация устья ОСА, как правило, ограничена. Для визуализации ВСА и наружной сонной артерии (НСА) получают изображение бифуркации ОСА, которой соответствует область с более широким диаметром сосуда. При исследовании ВСА датчик поворачивают в латеральном направлении, НСА – в медиальном. При соблюдении всех условий ВСА может быть визуализирована до уровня входа в полость черепа через *canalis caroticus*. Датчик при этом располагают под углом приблизительно 45° к плоскости нижней челюсти в проекции ее угла. После сканирования в продольной плоскости датчик располагают перпендикулярно продольной оси сосуда и под углом 40–60° к поверхности шеи для сканирования в поперечной плоскости [8, 9].

Одна из форм стеноокклюзирующего поражения БЦА – полная закупорка сосуда (окклюзия), которую в зависимости от давности процесса подразделяют на острый тромбоз и хроническую окклюзию.

У пациента с острым тромбозом на эхограммах наблюдают дилатацию просвета за счет гетерогенных тромботических наложений с флотирующими элементами (рис. 2).

У пациентов с хронической окклюзией ВСА отмечают редукцию просвета, нарушение дифференцировки сосуда от окружающих тканей и единичные локусы реверсивного кровотока (рис. 3).

После выявления окклюзии ВСА проводят оценку сохранности цереброваскулярного резерва головного мозга. Золотым стандартом являются перфузионные исследования, но при ограничении возможности

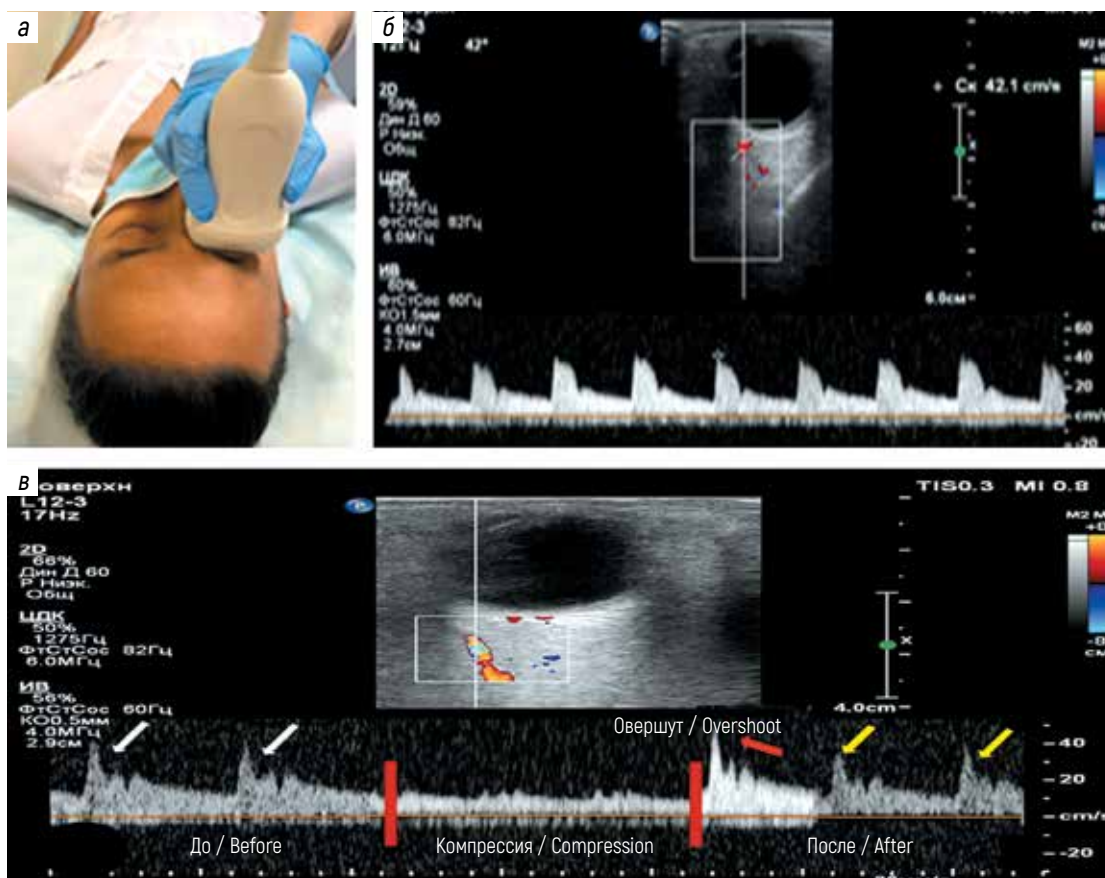
их проведения можно применить методы ультразвуковой диагностики для косвенной оценки функциональной состоятельности естественных экстра- и интракраниальных анастомозов. С этой целью проводят исследование НОА, который является естественным анастомозом между конечной ветвью глазной артерии — надблоковой артерией (НБА) из бассейна ВСА — и лобной ветвью ПВА из бассейна НСА [8, 11]. Также проводят транскраниальное дуплексное сканирование для оценки кровотока по ипсилатеральной СМА, сравнения результатов с показателями по контралатеральной СМА и выполняют пробу с гипервентиляцией, оценивая состоятельность естественных интракраниальных анастомозов (передней и задней соединительных артерий) [8, 11].

При оценке НОА исследуют состояние НБА, для этого применяют датчики 4 или 7 МГц в постоянном волновом режиме. Пациент находится в положении лежа на спине, дистальный конец датчика устанавливают в медиальный угол глазницы так, чтобы метка

линейного датчика была направлена в проекцию перекреста зрительных нервов. Легкими движениями проксимального конца датчика достигается максимальный устойчивый сигнал. В норме кровоток в НБА направлен к мягкотканым покровам черепа (антеградный кровоток из черепа в глазницу), т.е. навстречу вектору ультразвукового сигнала (к датчику) с регистрацией доплерограммы выше изолинии. Пиковая систолическая скорость по НБА должна быть не менее 20–40 см/с [8] (рис. 4).

Для оценки функциональной состоятельности НОА также возможно применить компрессионные пробы в последовательном кратковременном (3–5 с) пережатии ипсилатеральной ОСА, что в норме приводит к небольшому кратковременному подъему ПСС (овершуту) в НБА; также возможно отсутствие реакции на компрессию (см. рис. 4).

При окклюзии ВСА направление кровотока в НОА может меняться на ретроградное — в полость черепа,



**Рис. 4.** Методика дуплексного сканирования надблоковой артерии (НБА) – оценка естественного экстра-интракраниального назоорбитального анастомоза: а – положение датчика при исследовании НБА, трансорбитальный доступ; б – доплерограмма НБА в норме: направление кровотока антеградное, магистральное, ламинарное (из черепа в глазницу), пиковая систолическая скорость (ПСС) в НБА – 40 см/с; в – проведение компрессионной пробы, эхограммы и доплерограммы: ПСС до пережатия ипсилатеральной общей сонной артерии (ОСА) (белые стрелки), кратковременный подъем ПСС (овершут) после прекращения компрессии ОСА (красная стрелка), восстановление кровотока по НБА после пережатия ипсилатеральной ОСА (желтые стрелки)

**Fig. 4.** Technique of duplex scanning of the supraorbital artery (STA) – evaluation of natural extracranial-intracranial naso-orbital anastomosis: a – position of the probe during STA examination, transorbital access; б – dopplergram of the normal STA: antegrade, laminar (from the skull to the orbit) blood flow, peak systolic velocity (PSV) in the STA is 40 cm/s; в – compression exam, echogram and dopplergram: PSV prior to clamping of the ipsilateral common carotid artery (CCA) (white arrows), transient increase in PSV (overshoot) after the end of CCA compression (red arrow), blood flow recovery in the STA after clamping of the ipsilateral CCA (yellow arrows)

что может косвенно свидетельствовать о нарушении церебрального перфузионного резерва.

При оценке состоятельности интракраниальных естественных анастомозов первоначально необходимо провести регистрацию ПСС по СМА на уровне М1 в состоянии покоя (рис. 5). Нормальные значения ПСС по СМА у практически здоровых лиц в разных возрастных группах по данным Р. Martin и соавт. представлены в табл. 1 [8].

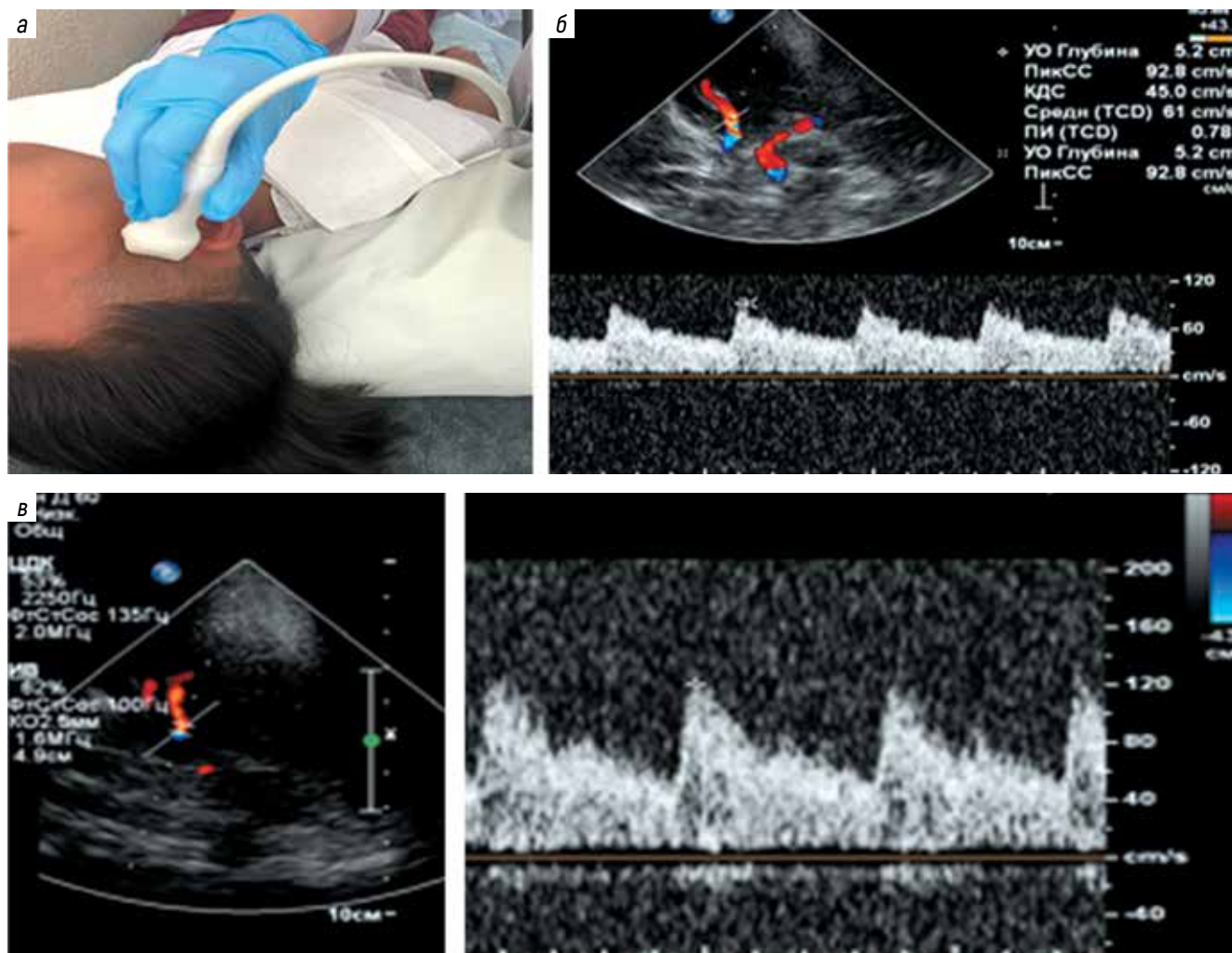
Повторную регистрацию ПСС по СМА на уровне М1 измеряют после интенсивного вдоха-выдоха в течение 20–30 с. Прирост ПСС в СМА на 25 % и более косвенно свидетельствует о состоятельности механизма мозговой ауторегуляции (сохраненном перфузионном резерве) кровообращения у обследуемого пациента (см. рис. 5).

**Таблица 1.** Нормальные значения пиковой систолической скорости (Vps) по средней мозговой артерии у практически здоровых лиц в разных возрастных группах [8]

Table 1. Normal values of peak systolic velocity (Vps) in the middle cerebral artery in practically healthy individuals of different age groups [8]

Возраст, лет Age, years	$V_{ps}^{cm/s}$ $V_{ps}^{cm/s}$
20–39	113 (109–116)
40–59	106 (101–111)
≥60	92 (88–96)

Снижение ПСС в СМА более 20–25 % от исходной можно рассматривать как косвенный признак нарушения механизма мозговой ауторегуляции кровообращения



**Рис. 5.** Методика дуплексного сканирования средней мозговой артерии (СМА) при проведении пробы с гипервентиляцией – оценка интра-интракраниальных естественных анастомозов: а – выполнение транскраниального дуплексного сканирования через височное окно – транстемпоральный доступ; б – доплерограмма СМА в покое; пиковая систолическая скорость (ПСС) по СМА в сегменте М1 – 88 см/с; в – доплерограмма СМА при пробе с гипервентиляцией, ПСС по СМА в сегменте М1 – до 130 см/с

Fig. 5. Technique of duplex scanning of the middle cerebral artery (MCA) during hyperventilation test – evaluation of intracranial-intracranial natural anastomoses: а – transcranial duplex scan through the temporal window – transtemporal access; б – dopplergram of the MCA at rest; peak systolic velocity (PSV) in the M1 segment of the MCA is 88 cm/s; в – dopplergram of the MCA during hyperventilation test, PSV in the M1 segment of the MCA is up to 130 cm/s

(несостоятельности перфузионного резерва), в том числе у пациентов с выявленной симптомной окклюзией ВСА [11].

#### КЛИНИЧЕСКИЙ СЛУЧАЙ 1

**Пациент С.**, 65 лет, перенес ишемический инсульт в бассейне правой СМА на фоне окклюзии правой ВСА. Больному выполнено комплексное УЗИ, также оценена перфузия головного мозга.

При УЗИ БЦА выявлена окклюзия экстракраниального отдела ВСА (рис. 6, а). Внутренняя сонная артерия от устья расширена, просвет неоднородный за счет гетерогенных структур преимущественно пониженной эхогенности, в режимах цветового и энергетического доплеровского картирования перед зоной окклюзии регистрировался ревербирующий кровоток, а в зоне окклюзии кровотоков отсутствовал. По ипсилатеральной НБА определялся ретроградный кровоток с линейной скоростью 9 см/с (рис. 6, б). По данным транскраниального дуплексного сканирования на пораженной стороне в СМА регистрировался коллатеральный кровоток с ПСС 65 см/с, при проведении пробы с гипервентиляцией отмечено снижение ПСС до 34 см/с — на 47,7 % (рис. 6, в, г). Полученные данные УЗИ косвенно свидетельствовали о снижении перфузионного резерва головного мозга в бассейне окклюзированной артерии. Это подтверждено оценкой регионарного мозгового кровотока (РМК) по данным однофотонной эмиссионной компьютерной томографии (ОФЭКТ) при нативном исследовании и пробе с ацетазоламидом (пероральный прием в дозировке 20 мг/кг массы тела за 2 ч до 2-го исследования). У пациента при нативном исследовании выявлен очаг гипоперфузии с минимальным РМК 32–34 мл/100 г/мин, при выполнении пробы отмечено увеличение объема очага гипоперфузии с падением РМК до 24–26 мл/100 г/мин, что свидетельствовало о нарушении церебрального перфузионного резерва с развитием синдрома обкрадывания (рис. 6, д, е). Пациенту выполнен нпЭИКШ в плановом порядке.

#### КЛИНИЧЕСКИЙ СЛУЧАЙ 2

**Пациент Л.**, 68 лет, перенес ишемический инсульт в бассейне левой СМА на фоне окклюзии ВСА. Больному выполнено комплексное УЗИ, оценена перфузия головного мозга.

При УЗИ БЦА выявлена окклюзия экстракраниального отдела левой ВСА (рис. 7, а). Внутренняя сонная артерия от ампулы гипоплазирована, просвет неоднородный за счет гетерогенных структур преимущественно пониженной эхогенности, в режимах цветового и энергетического доплеровского картирования перед зоной окклюзии регистрировался ревербирующий кровоток, а в зоне окклюзии кровотоков отсутствовал. По ипсилатеральной НБА определялся антеградный кровоток с ПСС до 35 см/с (рис. 7, б). По данным транскраниального дуплексного сканирования на пораженной стороне в СМА регистрировался не стандартный коллатеральный

кровоток, а кровотоков магистрально-измененного характера с ПСС до 106 см/с. При проведении пробы с гипервентиляцией регистрировалось увеличение ПСС до 138 см/с (рис. 7, в, г). Увеличение пиковой скорости кровотока свидетельствовало о сохранности перфузионного резерва в бассейне окклюзированной артерии. Это подтверждено оценкой РМК по данным ОФЭКТ при нативном исследовании и пробе с ацетазоламидом. У пациента при нативном исследовании выявлен очаг гипоперфузии с минимальным РМК 33–35 мл/100 г/мин, при выполнении пробы отмечено повышение РМК до 37–39 мл/100 г/мин (на 11–12 % от исходного), что свидетельствовало о сохраненном церебральном перфузионном резерве (рис. 7, г–е). Пациент направлен на амбулаторное лечение у невролога без хирургического вмешательства.

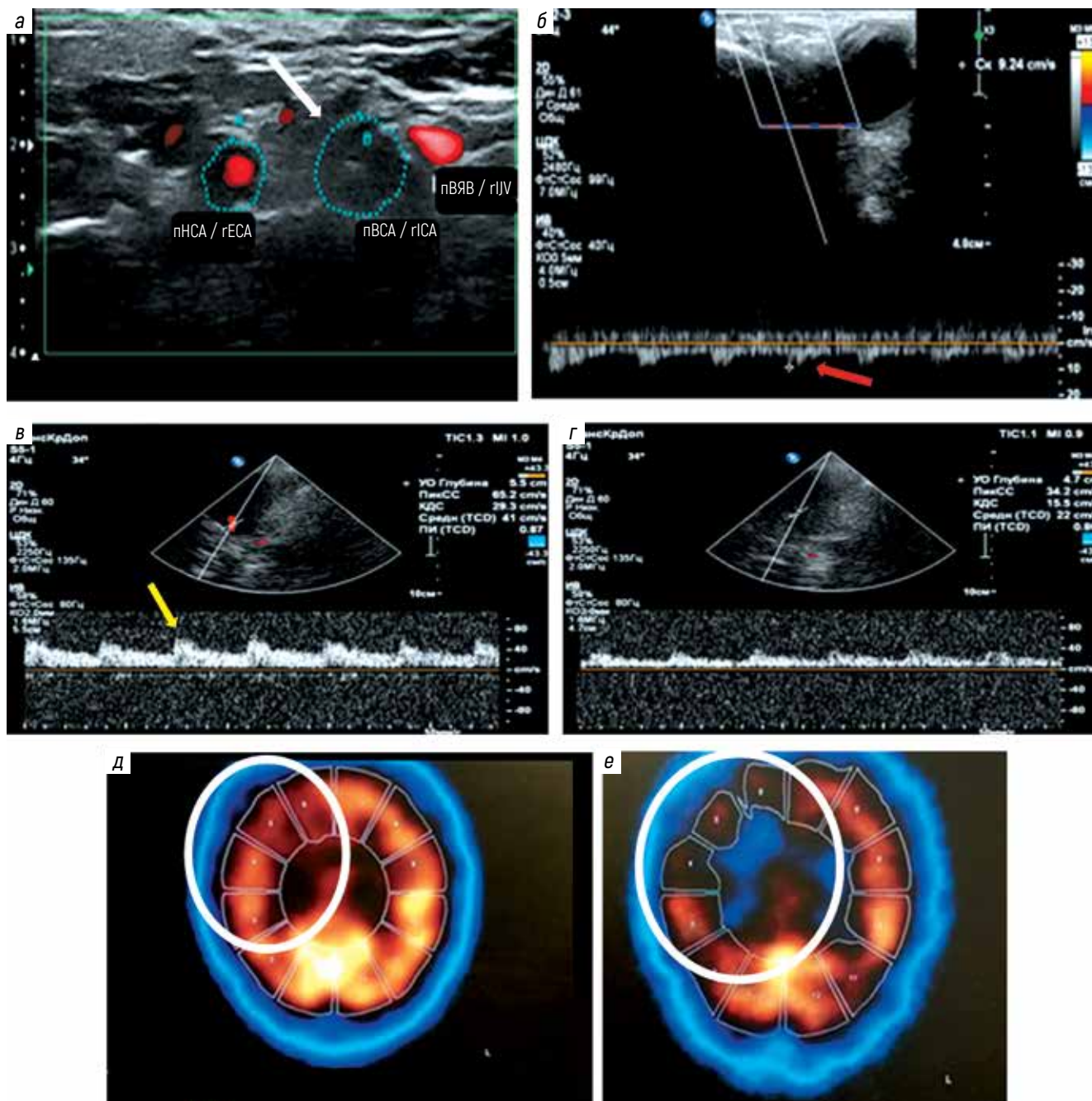
Если по данным оценки состояния церебрального перфузионного резерва (в том числе с помощью методов нейровизуализации) у пациента выявляют показания к проведению нпЭИКШ, то последним этапом в рамках предоперационного исследования проводят оценку возможных артерий-доноров; в стандартных ситуациях речь идет о ветвях ПВА.

Визуализацию ПВА выполняют из периаурикулярного доступа с использованием различных режимов. При этом оценивают ее длину и диаметр, скорость кровотока, уровень бифуркации ПВА, а также измеряют параметры ее ветвей (лобной и теменной) для выбора оптимального донора с определением их диаметра, ПСС и объемного кровотока (рис. 8).

**Интраоперационное обследование.** Интраоперационную доплерографию проводят с использованием аппарата Multi-Dop T® и датчиками размерами 1–2 мм с рабочей частотой 16 МГц (рис. 9). Глубина проникновения ультразвукового датчика составляет 0,7–1,5 мм. Измерение кровотока в сосудах головного мозга начинают с глубины 1,2–1,4 мм и мощности датчика 90–100 %, затем, изменяя глубину и угол, получают максимально возможные амплитуду и интенсивность сигнала. Доплеровское исследование низкотокового шунта проводят в области сформированного анастомоза вдоль шва [10]. Интраоперационно оценивают проходимость анастомоза, направление кровотока в анастомозе и ПСС (см. рис. 9).

**Ультразвуковое исследование в раннем послеоперационном периоде.** В раннем послеоперационном периоде на 1–7-е сутки проводят контроль нпЭИКШ в височно-теменной области через трепанационное отверстие. Оценивают проходимость сосуда, определяют направление кровотока, ПСС и рассчитывают объемный кровоток (рис. 10).

В случае несостоятельности нпЭИКШ при исследовании в серошкальном В-режиме отмечают неоднородность просвета за счет тромботических масс, в режиме доплерографического картирования выявляют дефект окрашивания просвета с ревербирующим кровотоком, что с большей долей вероятности свидетельствует о закрытии шунта в дальнейшем (рис. 11).

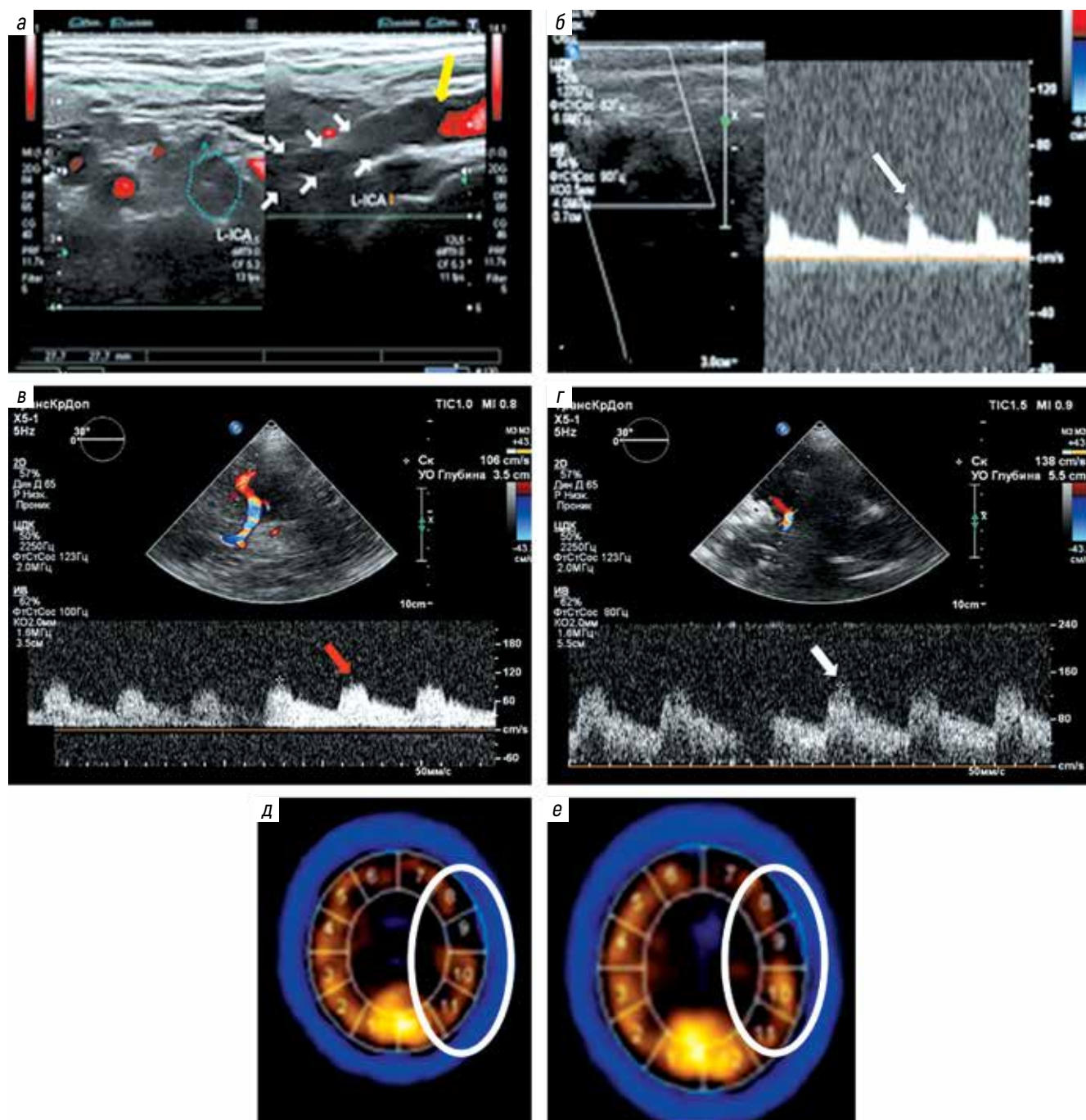


**Рис. 6.** Результаты комплексного обследования пациента с симптомной окклюзией правой внутренней сонной артерии (BCA): а – эхограмма, поперечное сканирование экстракраниального отдела правой ВСА (белой стрелкой указана окклюзия ее просвета); б – эхограмма, дуплексное сканирование ипсилатеральной надбровковой артерии, регистрируется ретроградный кровоток (красная стрелка) с пиковой систолической скоростью (ПСС) 9 см/с; в – эхограмма, дуплексное сканирование ипсилатеральной средней мозговой артерии (СМА) на уровне М1, регистрируется коллатеральный кровоток (желтая стрелка) с линейной скоростью 65 см/с; г – эхограмма СМА с регистрацией снижения ПСС по СМА на уровне М1 после пробы с гипервентиляцией до 34 см/с (более чем на 25 % от исходной); д – данные однофотонной эмиссионной компьютерной томографии (ОФЭКТ) головного мозга, белым овалом указана зона гипоперфузии в правом полушарии, регионарный мозговой кровоток (РМК) – 32–34 мл/100 г/мин; е – данные ОФЭКТ головного мозга после нагрузочной пробы с ацетазоламидом, белым овалом указано увеличение зоны гипоперфузии в правом полушарии, снижение РМК до 24–26 мл/100 г/мин (на 23–25 % от исходного).

**Примечание:** пНСА – правая наружная сонная артерия; пВСА – правая ВСА; пВЯВ – правая внутренняя яремная вена.

Fig. 6. Results of comprehensive examination of a patient with symptomatic occlusion of the right internal carotid artery (ICA): а – echogram, transverse scan of the extracranial part of the right ICA (white arrow indicated lumen occlusion); б – echogram, duplex scan of the ipsilateral supraorbital artery, retrograde blood flow is registered (red arrow) with peak systolic velocity (PSV) 9 cm/s; в – echogram, duplex scan of the ipsilateral middle cerebral artery (MCA) at the M1 level, collateral blood flow is registered (yellow arrow) with linear velocity of 65 cm/s; г – echogram of the ICA with registration of decreased PSV in the ICA at the M1 level after hyperventilation test to 34 cm/s [more than 25 % from baseline]; д – single-photon emission computed tomography (SPECT) of the brain, white oval indicates an area of hypoperfusion in the right hemisphere, regional cerebral blood flow (rCBF) is 32–34 mL/100 g/min; е – SPECT of the brain after acetazolamide challenge test, white oval indicates increased area of hypoperfusion in the right hemisphere, rCBF decreased to 24–26 mL/100 g/min (by 23–25 % from baseline).

**Note.** rECA – right external carotid artery; rICA – right ICA; rIJV – right internal jugular vein



**Рис. 7.** Результаты комплексного обследования пациента с симптомной окклюзией левой внутренней сонной артерии (ВСА): *а* – эхограмма, поперечное сканирование экстракраниального отдела левой ВСА, желтой стрелкой указана окклюзия ее просвета; *б* – эхограмма, дуплексное сканирование ипсилатеральной надбровковой артерии, регистрируется антеградный кровоток (белая стрелка) с пиковой систолической скоростью (ПСС) 35 см/с; *в* – эхограмма, дуплексное сканирование ипсилатеральной средней мозговой артерии (СМА) на уровне М1, регистрируется магистрально-измененный кровоток (красная стрелка) с ПСС 106 см/с; *г* – доплерограмма СМА на уровне М1 после пробы с гипервентиляцией, ПСС увеличена до 138 см/с (белая стрелка); *д* – данные однофотонной эмиссионной компьютерной томографии (ОФЭКТ) головного мозга, белым овалом указана зона гипоперфузии в правом полушарии, регионарный мозговой кровоток (РМК) – 33–35 мл/100 г/мин; *е* – данные ОФЭКТ головного мозга после нагрузочной пробы с ацетазоламидом, белым овалом указано уменьшение зоны гипоперфузии в правом полушарии и повышение РМК до 37–39 мл/100 г/мин (на 11–12 % от исходного)

**Fig. 7.** Results of comprehensive examination of a patient with symptomatic occlusion of the left internal carotid artery (ICA): *a* – echogram, transverse scan of the extracranial part of the left ICA, yellow arrow indicates occlusion of its lumen; *b* – echogram, duplex scan of the ipsilateral supraorbital artery, antegrade blood flow (white arrow) with peak systolic velocity (PSV) of 35 cm/s is registered; *c* – echogram, duplex scan of the ipsilateral middle cerebral artery (MCA) at the M1 level, abnormal blood flow (red arrow) with PSV of 106 cm/s is registered; *г* – dopplerogram of the MCA at the M1 level after hyperventilation test, PSV increased to 138 cm/s (white arrow); *д* – single-photon emission computed tomography (SPECT) of the brain, white oval indicates an area of hypoperfusion in the right hemisphere, regional cerebral blood flow (rCBF) 33–35 mL/100 g/min; *е* – SPECT of the brain after acetazolamide challenge test, white oval indicates decreased area of hypoperfusion in the right hemisphere and rCBF increase to 37–39 mL/100 g/min (by 11–12 % from baseline)

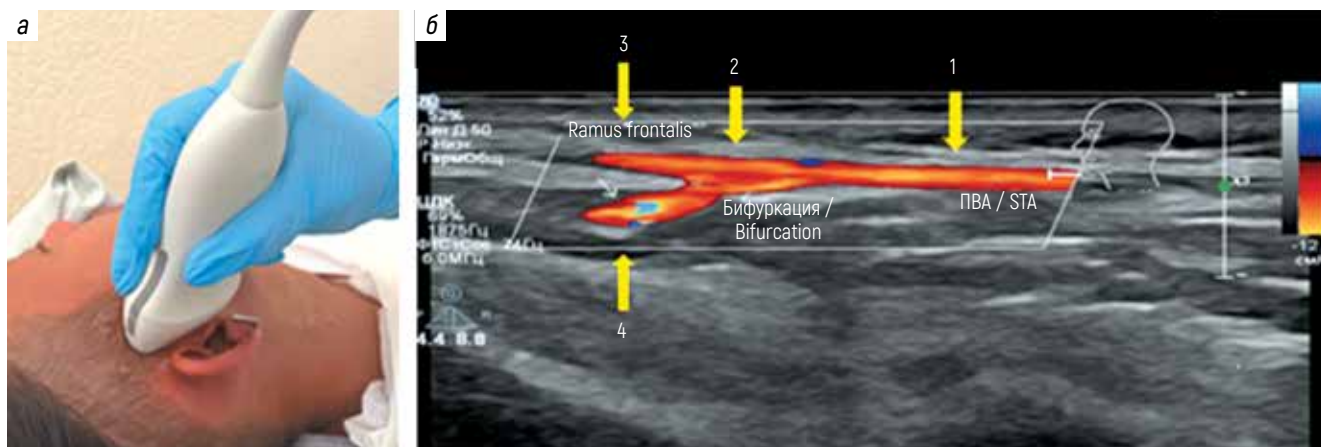


Рис. 8. Методика сканирования поверхностной височной артерии (ПВА) и ее ветвей: а – линейный датчик с частотой сканирования 4–12 МГц установлен в проекции ПВА в преаурикулярном доступе (на 1,0–1,5 см от козелка ушной раковины); б – эхограмма ПВА: 1 – основной ствол; 2 – область бифуркации; 3 – лобная ветвь; 4 – теменная ветвь

Fig. 8. Technique of scanning of the superficial temporal artery (STA) and its branches: a – linear probe with scanning frequency 4–12 MHz is positioned in the STA projection in preauricular access (1.0–1.5 cm from the tragus); б – STA echogram: 1 – main trunk; 2 – bifurcation area; 3 – frontal branch; 4 – parietal branch

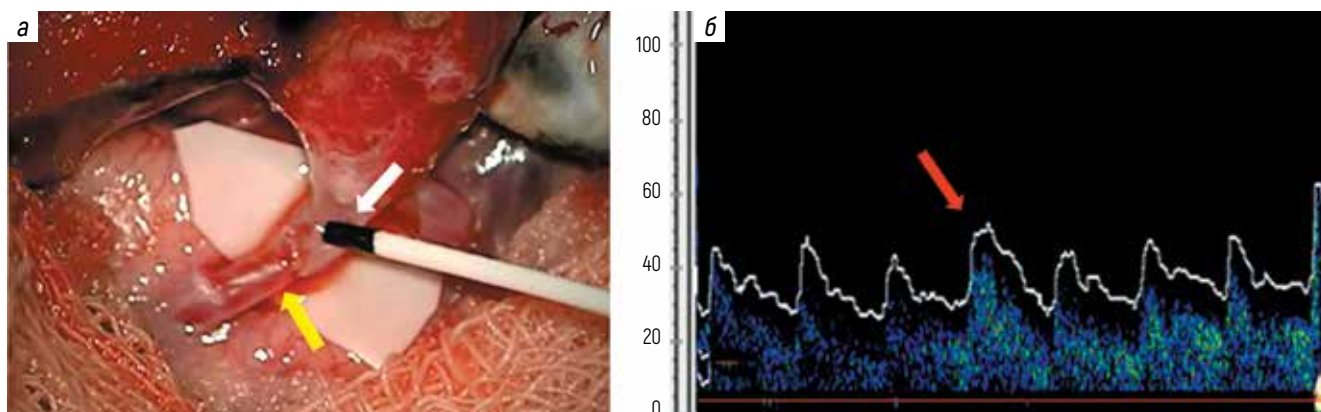


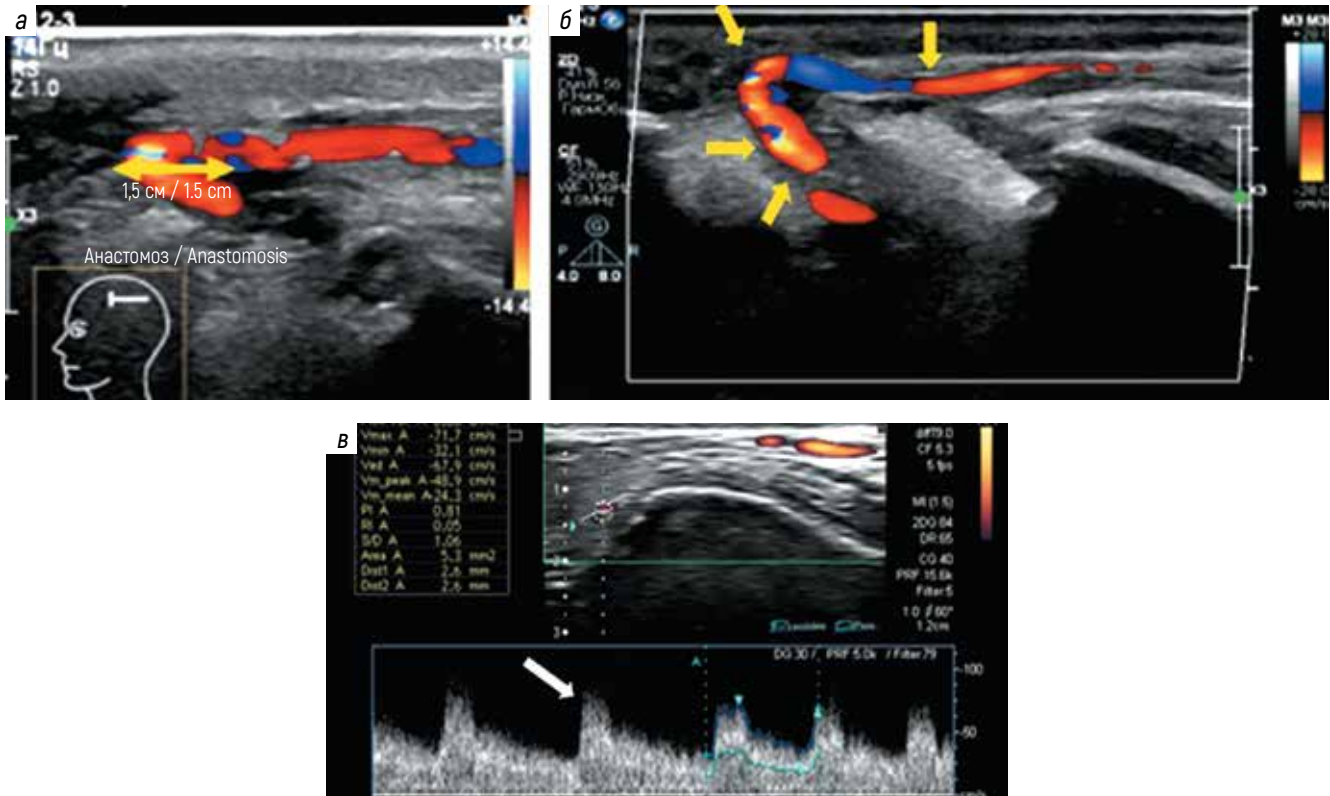
Рис. 9. Интраоперационная ультразвуковая оценка состоятельности сформированного низкопоточного экстра-интракраниального обходного шунта (нпЭИКШ): а – интраоперационная фотография, сканирование сформированного нпЭИКШ (желтая стрелка), микрососудистый датчик (белая стрелка) с частотой сканирования 16 МГц, диаметром 1 мм установлен в область анастомоза в зоне шва; б – интраоперационная доплерограмма кровотока в зоне анастомоза: регистрируется антеградный магистральный кровоток (красная стрелка), пиковая систолическая скорость – 45 см/с

Fig. 9. Intraoperative ultrasound evaluation of low-flow extracranial-intracranial bypass (IfEICB): a – intraoperative photo, scan of the formed IfEICB (yellow arrow), microvascular probe (white arrow) with scanning frequency 16 MHz, 1 mm diameter is positioned in the anastomosis area near the suture; б – intraoperative dopplergram of blood flow in the anastomosis area: antegrade normal blood flow (red arrow) is registered, peak systolic velocity is 45 cm/s

## ЗАКЛЮЧЕНИЕ

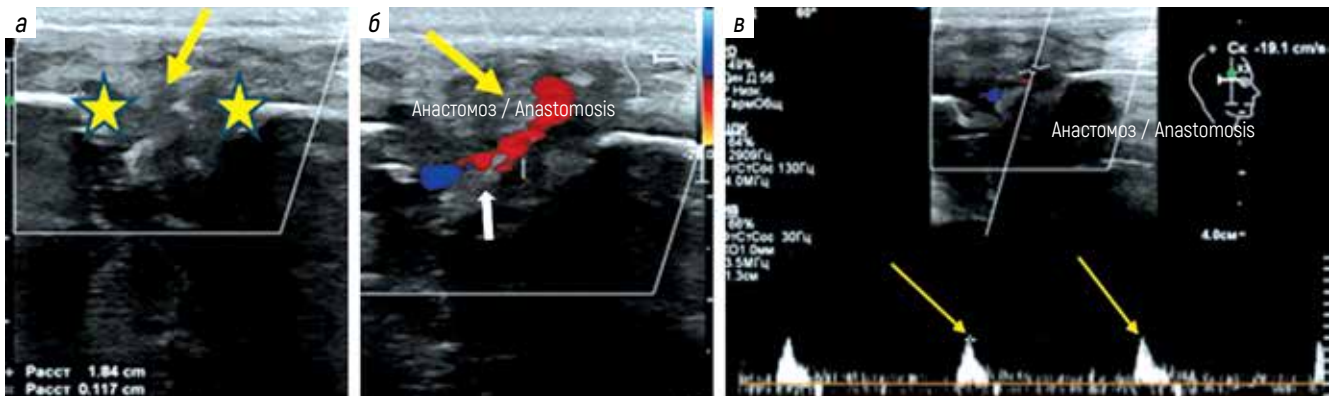
Комплексная ультразвуковая диагностика — доступный, неинвазивный, высокоинформативный и точный метод, позволяющий оценить состояние возможных артерий-доноров у пациентов с симптомной окклюзией ВСА, выполнить косвенную оценку состояния ауторегуляции мозгового кровотока, оценить функционирование нпЭИКШ и выявить предикторы

несостоятельности сформированного шунта в послеоперационном периоде. Представленный последовательный алгоритм ультразвукового обследования пациента с окклюзией ВСА на всех этапах хирургического лечения возможно выполнять в региональных сосудистых центрах России для улучшения оказания помощи пациентам со стеноокклюзирующими поражениями БЦА.



**Рис. 10.** Ультразвуковая оценка состоятельности низкопоточного экстра-интракраниального обходного шунта (нпЭИКШ) в послеоперационном периоде: а – эхограмма, функционирующий нпЭИКШ, визуализация через трепанационное отверстие (желтая стрелка) протяженностью 1,5 см; б – эхограмма, визуализация шунта на всем протяжении: 1 – экстракраниальная часть шунта (артерия-донор); 2 – шунт в области трепанационного отверстия; 3 – интракраниальная часть шунта; 4 – область анастомоза с артерией-реципиентом (корковая ветвь средней мозговой артерии); в – доплерограмма нпЭИКШ в режиме цветового доплеровского картирования, регистрируется ламинарный антеградный магистральный кровоток (белая стрелка), пиковая систолическая скорость – 80 см/с, объемный кровоток – 60 мл/мин

Fig. 10. Ultrasound evaluation of low-flow extracranial-intracranial bypass (IfEICB) in the postoperative period: а – echogram, functioning IfEICB, visualization through the trephination hole [red arrow], length 1.5 cm; б – echogram, whole length of the bypass is visualized: 1 – extracranial part of the bypass (donor artery); 2 – bypass in the area of the trephination hole; 3 – intracranial part of the bypass; 4 – area of the anastomosis with recipient artery (cortical branch of the middle cerebral artery); в – dopplergram of the IfEICB in the color Doppler mapping mode, laminal antegrade blood flow is registered [white arrow], peak systolic velocity – 80 cm/s, volumetric blood flow – 60 mL/min



**Рис. 11.** Ультразвуковая оценка состоятельности низкопоточного экстра-интракраниального обходного шунта (нпЭИКШ) в послеоперационном периоде: а – эхограмма, нефункционирующий нпЭИКШ – через трепанационное отверстие протяженностью 1,8 см (звездочки) лоцируется шунт (желтая стрелка) с неоднородностью просвета за счет наложений тромботических масс пониженной эхогенности в В-режиме; б – в режимах цветового и энергетического доплеровского картирования выявлен дефект окрашивания просвета шунта (белая стрелка); в – доплерограмма: кровоток по шунту низкоамплитудный, с локусами ревербирующего компонента (желтые стрелки), пиковая систолическая скорость – <15-20 см/с

Fig. 11. Ultrasound evaluation of low-flow extracranial-intracranial bypass (IfEICB) in the postoperative period: а – echogram, nonfunctioning IfEICB – through the trephination hole, length 1.8 cm (asterisks), the bypass is visualized (yellow arrow) with heterogenous lumen due to thrombotic imposition with decreased echogenicity in the B-mode; б – color and power Doppler mapping show a defect of bypass lumen staining (white arrow); в – dopplergram: blood flow in the bypass is of low amplitude, with loci of reverberating component (yellow arrows), peak systolic velocity – <15-20 cm/s

## Литература | References

1. Операции ревазуляризации головного мозга в сосудистой нейрохирургии. Под ред. В.В. Крылова, В.Л. Леменева. М.: БИНОМ, 2014. 272 с.
2. Cerebral revascularization surgeries in vascular neurosurgery. Eds. V.V. Krylov, V.L. Lemenev. Moscow: BINOM, 2014. 272 p. (In Russ.).
3. Лебедев В.В., Гельфенбейн М.С. Проблемы хирургического лечения ишемических инсультов в бассейне сонных артерий. Вопросы нейрохирургии 1984;2:53–61. Lebedev V.V., Gelfenbeyn M.S. Problems of surgical treatment of ischemic strokes in the carotid artery territory. Voprosy neyrokhirurgii = Burdenko's Journal of Neurosurgery 1984;2:53–61. (In Russ.).
4. Лебедев В.В., Крылов В.В. Неотложная нейрохирургия. М.: Медицина, 2000. 568 с. Lebedev V.V., Krylov V.V. Emergency neurosurgery. Moscow: Meditsina, 2000. 568 p. (In Russ.).
5. Сакович В.П., Спектор С.М., Журавлев А.В. Экстра-интракраниальный микрососудистый анастомоз (ЭИКМА) в хирургии артериальных аневризм головного мозга. Вопросы нейрохирургии 1987:13–9. Sakovich V.P., Spektor S.M., Zhuravlev A.V. Extracranial-intracranial microvascular anastomosis (EICMA) in surgery of arterial cerebral aneurysms. Voprosy neyrokhirurgii = Burdenko's Journal of Neurosurgery 1987:13–9. (In Russ.).
6. Крылов В.В., Лукьянчиков В.А., Полунина Н.А. Хирургическая ревазуляризация головного мозга. М.: Изд-во «ПРИЗ», 2023. 380 с. Krylov V.V., Lukyanchikov V.A., Polunina N.A. Surgical revascularization of the brain. Moscow: PRIZ, 2023. 380 p. (In Russ.).
7. Крылов В.В., Лукьянчиков В.А., Токарев А.С. и др. Хирургическая профилактика ишемических инсультов с использованием экстра-интракраниального микроанастомоза (ЭИКШ) в каротидном бассейне. Ангиология и сосудистая хирургия 2016;22(4):116–21. Krylov V.V., Lukyanchikov V.A., Tokarev A.S. et al. Surgical prevention of ischaemic strokes by means of an extracranial microanastomosis (EICMA) in the carotid basin. Angiologiya i sosudistaya khirurgiya = Angiology and Vascular Surgery 2016;22(4):116–21. (In Russ.).
8. Лукшин В.А., Усачев Д.Ю., Шульгина А.А., Шевченко Е.В. Локальная гемодинамика после создания ЭИКМА у пациентов с симптоматическими окклюзиями сонных артерий. Журнал «Вопросы нейрохирургии» им. Н.Н. Бурденко 2019;83(3):29–41. DOI: 10.17116/neiro20198303129 Lukshin V.A., Usachev D.Yu., Shulgina A.A., Shevchenko E.V. Local cerebral hemodynamics following STA-MCA bypass in patients with symptomatic carotid occlusions. Voprosy khirurgii im. N.N. Burdenko = Burdenko's Journal of Neurosurgery 2019;83(3):29–41. (In Russ.). DOI: 10.17116/neiro20198303129
9. Лелюк В.Г., Лелюк С.Э. Основные принципы гемодинамики и ультразвукового исследования сосудов: клиническое руководство по ультразвуковой диагностике. В 5 т. Под ред. В.В. Митькова. М.: Видар, 2005. Т. 4. С. 221–256. Lelyuk V.G., Lelyuk S.E. Main principles of hemodynamics and ultrasound scanning of the vessels: clinical guidelines on ultrasound diagnostics. In 5 volumes. Ed. V.V. Mitkov. Moscow: Vidar, 2005. V. 4. P. 221–256. (In Russ.).
10. Куликов В.П. Основы ультразвукового исследования сосудов. М.: Видар-М, 2015. 392 с. Kulikov V.P. Basics of ultrasound examination of the vessels. Moscow: Vidar-M, 2015. 392 p. (In Russ.).
11. Хамидова Л.Т., Крылов В.В., Петриков С.С. Ультразвуковая и функциональная диагностика у пациентов с ишемическим инсультом и разрывами артериальных аневризм головного мозга. 2019. 388 с. Khamidova L.T., Krylov V.V., Petrikov S.S. Ultrasound and functional diagnostics in patients with ischemic stroke and ruptures of cerebral aneurysms. 2019. 388 p. (In Russ.).
12. Гайдар Б.В., Семенютин В.Б., Парфенов В.Е., Свистов Д.В. Транскраниальная доплерография в нейрохирургии. СПб.: Элби, 2008. 281 с. Gaidar B.V., Semenutin V.B., Parfenov V.E., Svistov D.V. Transcranial Doppler in neurosurgery. Saint Petersburg: Elbi, 2008. 281 p. (In Russ.).

## Вклад авторов

Л.Т. Хамидова, Н.А. Полунина: разработка концепции и дизайна исследования, анализ и интерпретация данных, редактирование текста статьи;  
Г.К. Гусейнова: сбор, анализ и интерпретация данных, написание текста статьи, подготовка иллюстраций;  
В.А. Лукьянчиков, В.А. Далибалдян: редактирование текста статьи;  
В.В. Крылов: разработка концепции и дизайна исследования, окончательное утверждение текста статьи;

## Authors' contributions

L.T. Khamidova, N.A. Polunina: study concept and design, data analysis and interpretation, article editing;  
G.K. Guseynova: data collection, analysis and interpretation, article writing, preparation of illustrations;  
V.A. Lukyanchikov, V.A. Dalibaldyan: article editing;  
V.V. Krylov: study concept and design, final article approval.

## ORCID авторов / ORCID of authors

Л.Т. Хамидова / L.T. Khamidova: <https://orcid.org/0000-0002-9669-9164>  
Н.А. Полунина / N.A. Polunina: <https://orcid.org/0000-0001-5680-4663>  
В.А. Лукьянчиков / V.A. Lukyanchikov: <https://orcid.org/0000-0003-4518-9874>  
В.А. Далибалдян / V.A. Dalibaldyan: <https://orcid.org/0000-0002-5993-3310>  
В.В. Крылов / V.V. Krylov: <https://orcid.org/0000-0001-5256-0905>

**Конфликт интересов.** Авторы заявляют об отсутствии конфликта интересов.  
**Conflict of interest.** The authors declare no conflict of interest.

**Финансирование.** Исследование проведено без спонсорской поддержки.  
**Funding.** The study was performed without external funding.

**Соблюдение прав пациентов.** Все пациенты подписали информированное согласие на публикацию своих данных.  
**Compliance with patient rights.** All patients signed an informed consent to the publication of their data.

**Статья поступила:** 10.01.2025. **Принята к публикации:** 11.12.2025. **Опубликована онлайн:** 10.04.2026.  
**Article submitted:** 10.01.2025. **Accepted for publication:** 11.12.2025. **Published online:** 10.04.2026.

DOI: <https://doi.org/10.63769/1683-3295-2026-28-1-119-129>

# Особенности проведения интраоперационного нейрофизиологического мониторинга при хирургии вестибулярных шванном. Обзор литературы

**Контакты:**

Татьяна Владимировна  
Козлова  
[kozlovatv\\_dr@mail.ru](mailto:kozlovatv_dr@mail.ru)

**Т.В. Козлова, А.А. Зувев**

*ФГБУ «Национальный медико-хирургический центр им. Н.И. Пирогова» Минздрава России; Россия, 105203 Москва, ул. Нижняя Первомайская, 70*

Вестибулярные шванномы – одни из самых распространенных новообразований в области мостомозжечкового угла. Современный уровень хирургической техники обеспечивает крайне низкий уровень летальности (менее 0,5 %), но послеоперационные неврологические расстройства, особенно нарушение функции мимической мускулатуры и потеря слуха со стороны расположения опухоли, являются довольно частыми осложнениями. Лечение пациентов с такими опухолями требует применения интраоперационного нейромониторинга.

Цель работы – анализ разных методов интраоперационного нейромониторинга при хирургии вестибулярных шванном с оценкой функционального состояния лицевого нерва в послеоперационном периоде, а также прогностической значимости каждого из методов.

Поиск научных источников осуществляли в информационных системах и базах данных PubMed, Cochrane Library, MedLine. Критерии включения: подробные описания методов интраоперационного нейромониторинга при хирургии вестибулярных шванном. Критерий исключения – отсутствие описания нейрофизиологических методов при хирургии вестибулярных шванном. Срок давности источников – 20 лет.

**Ключевые слова:** нейромониторинг, вестибулярная шваннома, нейрофизиологический мониторинг

**Для цитирования:** Козлова Т.В., Зувев А.А. Особенности проведения интраоперационного нейрофизиологического мониторинга при хирургии вестибулярных шванном. Обзор литературы. Нейрохирургия 2026;28(1):119–29.

DOI: <https://doi.org/10.63769/1683-3295-2026-28-1-119-129>

## Intraoperative neurophysiological monitoring in surgery of vestibular schwannomas (literature review)

**T.V. Kozlova, A.A. Zuev**

*National Medical and Surgical Center named after N.I. Pirogov, Ministry of Health of Russia; 70 Nizhnyaya Pervomayskaya St., Moscow 105203, Russia*

**Contacts:** Tatyana Vladimirovna Kozlova [kozlovatv\\_dr@mail.ru](mailto:kozlovatv_dr@mail.ru)

Vestibular schwannomas are one of the most common tumors of the cerebellopontine angle area. Current level of surgical technique provides very low mortality rate (less than 0.5 %) but postoperative neurological deficits, specifically facial musculature dysfunction and hearing loss on the side of the tumor, are quite frequent complications. Treatment of patients with these tumors requires intraoperative neuromonitoring.

**Aim.** To analyze different methods of intraoperative neuromonitoring in surgery of vestibular schwannomas with evaluation of functional condition of the facial nerve in the postoperative period, as well as prognostic significance of each method. The search for scientific sources was performed in the PubMed, Cochrane Library, MedLine databases. Inclusion criterion: detailed descriptions of intraoperative neurophysiological monitoring techniques in surgery of vestibular schwannomas. Exclusion criterion: absence of description of neurophysiological monitoring techniques in surgery of vestibular schwannomas. Sources not older than 20 years were selected.

**Keywords:** neuromonitoring, vestibular schwannoma, neurophysiological monitoring

**For citation:** Kozlova T.V., Zuev A.A. Intraoperative neurophysiological monitoring in surgery of vestibular schwannomas [literature review]. *Neyrokhirurgiya = Russian Journal of Neurosurgery* 2026;28(1):119–29.

**DOI:** <https://doi.org/10.63769/1683-3295-2026-28-1-119-129>

## ВВЕДЕНИЕ

Вестибулярные шванномы (ВШ) — одни из самых распространенных новообразований в области мостомозжечкового угла. Лечение пациентов с такими опухолями требует применения мультидисциплинарного подхода [1]. В качестве 3 основных тактик лечения больных с ВШ предложены микрохирургическое удаление опухоли, радиохирurgia и динамическое наблюдение [2]. Каждый из методов обладает преимуществами и недостатками, выбор оптимальной тактики определяется совокупностью факторов, включая размеры опухоли, темпы ее роста и неврологический статус пациента до операции [3, 4].

Несмотря на широкое распространение радиохирургических методов, хирургическое вмешательство остается предпочтительным подходом при опухолях диаметром более 3 см, а также при наличии компрессии ствола головного мозга, прогрессирующих неврологических нарушений или неэффективности динамического наблюдения [3, 4]. Современный уровень хирургической техники обеспечивает крайне низкие показатели летальности (менее 0,5 %); послеоперационные неврологические расстройства, особенно нарушение функции мимической мускулатуры и потеря слуха со стороны расположения опухоли, являются довольно частыми осложнениями [5].

Лицевой нерв (ЛН) при ВШ крупных размеров часто оказывается смещенным, растянутым или сдавленным опухолью, что значительно затрудняет его визуальную идентификацию и увеличивает вероятность травматизации в ходе хирургического вмешательства [6]. Нарушение функции ЛН, проявляющееся параличом мимической мускулатуры, — одно из наиболее распространенных осложнений, которое, по данным разных исследований, возникает в 4,8–41,0 % случаев и может носить стойкий характер [7–9].

Прогресс в области нейрофизиологических технологий и развитие микрохирургических подходов привели к существенному снижению частоты осложнений за счет внедрения интраоперационного нейрофизиологического мониторинга (ИОНМ). С момента клинического внедрения в 1970–1980-х годах ИОНМ стал неотъемлемым элементом хирургии опухолей мостомозжечкового угла, в частности ВШ [2, 10–12]. Интраоперационный нейрофизиологический мониторинг позволяет своевременно идентифицировать черепно-мозговую нерв (ЧМН) во время операции, особенно ЛН, оценить степень механического воздействия в режиме реального времени, улучшить исходы в функцио-

нальном статусе пациентов после операции [2, 12]. Все это способствует изменению стратегии лечения ВШ в пользу более радикального удаления опухоли с сохранением функции ЛН и слухового нерва (СН) [13].

Проведен нарративный обзор в соответствии с рекомендациями SANRA [14]. Найдено и проанализировано 77 статей по запросам *neuromonitoring, vestibular schwannomas, neurophysiology monitoring* с максимальным числом наблюдений за последние 20 лет с использованием PubMed, Cochrane library, MedLine и доступных средств поиска в Интернете. Критерии включения: подробные описания методов ИОНМ при хирургии ВШ. Критерий исключения — отсутствие описания нейрофизиологических методов при хирургии ВШ.

## МЕТОДЫ ИНТРАОПЕРАЦИОННОГО НЕЙРОМОНИТОРИНГА ПРИ ХИРУРГИИ ВЕСТИБУЛЯРНЫХ ШВАННОМ

Интраоперационный нейрофизиологический мониторинг — ключевой элемент нейрохирургического вмешательства при удалении ВШ, обеспечивающий сохранность функционального состояния черепных нервов. Современные протоколы ИОНМ при операциях в области мостомозжечкового угла основаны на применении электрофизиологических методов, позволяющих в режиме реального времени регистрировать нейронную активность и выявлять признаки потенциального повреждения [15].

Стандартной анестезиологической схемой для проведения мониторинга является тотальная внутривенная анестезия с исключением или значительным ограничением использования миорелаксантов, что обеспечивает адекватную интерпретацию двигательных и сенсорных вызванных потенциалов [15].

Сохранение функции ЛН — одна из ключевых задач при резекции ВШ. По мнению ряда авторов, ИОНМ ЛН должен применяться при любом хирургическом вмешательстве по поводу ВШ вне зависимости от объема образования, однако его значение особенно велико при резекции опухолей, вызывающих выраженную деформацию нервных структур [10, 11, 16]. Зачастую из-за сильной компрессии ЛН при гигантских ВШ деформированные и растянутые ЛН и СН невозможно отличить от тяжелой арахноидальной оболочки. Повреждение ЛН может возникнуть на любом этапе удаления опухоли и может быть связано как с прямым механическим воздействием, так и с растяжением или термической травмой [11].

В целях проведения ИОНМ ЛН многие авторы устанавливают электроды для записи моторных

вызванных потенциалов (МВП) в *m. orbicularis oculi*, *m. orbicularis oris* и *m. mentalis* на ипсилатеральной стороне [17–19]. L. P. Li и соавт. сообщают, что эмпирически существует 2 возможных обоснования для установки электродов. Первое – размещение электродов в мышцы, повреждение которых вызовет наиболее отрицательное функциональное или косметическое воздействие. Второе – электроды следует поместить в мышцы, которые с наибольшей вероятностью будут генерировать сигналы электромиографии (ЭМГ) на заданный стимул. С учетом того, что основной целью ИОНМ ЛН является предотвращение травмы всех ветвей, а не смягчение травмы отдельных ветвей, 2-й подход представляется более логичным, и в идеале электроды должны располагаться более чем в 2 мышцах лица, по крайней мере один из них должен располагаться в круговой мышце глаза [20]. Некоторые авторы не рекомендуют в качестве исследуемой мышцы использовать *m. orbicularis oculi* в связи с ее близким расположением к стимулятору и большой вероятностью получения артефакта от стимулирующего импульса [21]. J. Prell и соавт. сообщают, что в качестве контроля в их работах всегда включена хотя бы одна ипсилатеральная мышца конечности [22]. J. Sarnthein и соавт. рекомендуют использовать *m. nasalis* [23]. C. C. Dong и соавт., R. F. Hardian и соавт., помимо *m. orbicularis oris*, *m. orbicularis oculi*, дополнительно устанавливают электроды в *m. frontalis* [24, 25].

Методы ИОНМ ЛН при хирургии ВШ подразделяются на 2 категории: картирование для идентификации хода ЛН и непрерывный мониторинг для оценки его функционального состояния в процессе операции.

#### ИДЕНТИФИКАЦИЯ ЛИЦЕВОГО НЕРВА. ПРЯМАЯ СТИМУЛЯЦИЯ НЕРВА

Прямая стимуляция нерва (ПСН) применяется при визуально недоступной или деформированной анатомии. Метод позволяет определить топографию ЛН и подтвердить его проводимость [26].

Основная задача ПСН – поиск и локализация VII ЧМН на капсуле опухоли с последующим определением его хода в случае затрудненной визуализации или диссекции через арахноидальную мембрану [1, 9].

Для ПСН используют монополярную или концентрическую биполярную коаксиальную низкочастотную стимуляцию постоянным током [16, 27]. J. M. Kartush и соавт. полагают, что слишком высокий уровень монополярной стимуляции может привести к ложноположительному результату из-за распространения тока к более дистальному сегменту нерва. В связи с этим авторы используют биполярный либо монополярный стимулятор с низкой или умеренной интенсивностью тока [28]. Используемая сила стимула – 0,01–0,5 мА; длительность стимула – 0,2 мс; частота стимуляции – 1–4 Гц; диапазон фильтров – 20–3000 Гц [16, 27, 29, 30]. При наличии соответствующего тканевого барьера между электродом и нервом или увеличении расстоя-

ния до ЧМН может возникнуть потребность в увеличении силы стимула. Причем более интенсивный моторный ответ при меньшей силе стимуляции указывает на то, что хирург работает ближе к ЧМН [15]. Интенсивность ПСН регулируют с шагом 0,01 мА при силе тока <0,1 мА и шагом 0,05 при силе тока >0,1 мА [31].

Некоторые авторы используют динамическую монополярную прямую стимуляцию при больших опухолях, поскольку она менее фокусна, чем биполярная, которая более специфична для идентификации черепных нервов. Это позволяет использовать конфигурацию электрического поля как электрическую радарную систему [27, 32]. Динамическую монополярную стимуляцию проводят с использованием стандартного аспиратора с возможностью монополярного картирования, параметры нейрофизиологической стимуляции идентичны параметрам классического картирования с помощью монополярного или биполярного (концентрического) зонда. Первоначально интенсивность стимуляции устанавливают в пределах 0,2–2 мА, при дальнейшей идентификации нерва параметры снижают (с шагом 0,1 мА до достижения 0,1 мА, затем с шагом 0,05 мА). В противоположность этому, когда сигнал от ЛН исчезает во время диссекции, интенсивность увеличивают до 2 мА [27, 32]. K. Seidel и соавт. считают, что непрерывное монополярное картирование помогает поддерживать безопасное расстояние в несколько миллиметров от ЛН и при этом добиться максимальной резекции без последующего неврологического дефицита [27].

Дополнительной возможностью ПСН является оценка сохранности проведения по VII ЧМН. По завершении удаления опухоли для оценки сохранности функции ЛН проводят заключительную ПСН проксимальной части нерва при минимальной силе тока, достигающей до 0,01 мА [33]. По некоторым данным, наблюдается значимая корреляция послеоперационной функции ЛН с минимальной силой ПСН, что указывает на хорошее прогностическое значение данных стимуляции [12, 31, 33]. Отсутствие М-волны при стимуляции проксимальной части нерва, несмотря на сохраненный ответ в дистальной части, может указывать на интраоперационное повреждение ЧМН [8, 17]. В. А. Neff и соавт., M. F. Shamji и соавт. продемонстрировали, что порог стимуляции  $\leq 0,05$  мА и амплитуда ответа  $\geq 240$  мВ соответствовали положительному исходу функции ЛН (1 или 2 балла по шкале Хауса–Бракманна) с вероятностью 98 % через 2 года после операции [34, 35]. По данным некоторых авторов, при минимальной силе тока 0,1 мА чувствительность составила 76 %, специфичность – 68 % для оценки функции лица в отсроченном послеоперационном периоде, а при 0,05 мА чувствительность составила 73 %, специфичность – 74 % [36]. По другим данным, чувствительность и специфичность низкотоковой стимуляции для прогнозирования хорошего исхода функции

ЛН составили 87,2 и 48 % соответственно [31]. Заключение ПСН можно отнести не только к идентификации ЛН, но и к методу, позволяющему оценить его повреждение.

### ОЦЕНКА СОХРАННОСТИ ЛИЦЕВОГО НЕРВА

Мониторинг ЛН – непрерывное наблюдение за функциональным состоянием ЛН, позволяющее предотвратить или оценить повреждение нерва. Мониторинг включает следующие модальности: кортикобульбарные моторные вызванные потенциалы (КБ-МВП), спонтанная ЭМГ.

#### Кортикобульбарные моторные вызванные потенциалы

Кортикобульбарные моторные вызванные потенциалы позволяют оценить состояние всей нисходящей цепи от моторной коры до ЛН. Это особенно важно при ограниченной применимости прямой электрической стимуляции на ранних этапах резекции опухоли [15, 16, 18].

Для мониторинга КБ-МВП ряд авторов придерживаются расположения электродов для стимуляции в коже головы в позиции C3/C4 и Cz (катод) по международной системе 10–20. Анод располагали на контралатеральной стороне [8, 16, 18, 37]. Преимущества данного способа J. Sarnthein и соавт. объясняют уменьшением двигательного артефакта в результате движения шеи [23]. С.С. Dong и соавт. используют бифазную стимуляцию через электроды, установленные в точках C3–C4, что позволяет стимулировать распространенный участок моторной коры, однако существует вероятность вызвать периферический ответ [24]. S.M. Verst и соавт. показали, что возможна стимуляция через точки C5–Cz/C6–Cz, но разница в воспроизводимости ответов при сравнении результатов с использованием монтажей C5/C6–Cz и C3/C4–Cz незначительна [38].

Кортикобульбарные моторные вызванные потенциалы регистрируют на всем этапе резекции ВШ. Наибольшую абсолютную амплитуду ответа, полученного до вскрытия твердой мозговой оболочки, определяют как базовое значение. Для дальнейшего анализа рассчитывают соотношение начальной и конечной амплитуды КБ-МВП [8, 16, 18, 37].

В данном методе используют многоимпульсную транскраниальную электрическую стимуляцию: подают короткую серию стимулов (3–5) с длительностью импульса 200–500 мкс, межстимульным интервалом 1–2 мс; по данным ряда авторов, частота повторения пачки стимула составляет 2 Гц, сила тока – до 150 мА [8, 16, 18, 23, 37]. При транскраниальной электрической стимуляции возможна активация периферической части черепных нервов, поэтому для дифференциации центрального и периферического ответов через 40–90 мс после серии импульсов основных стимулов рекомендовано подавать единичный стимул [23,

24, 39]. Показано, что только серией коротких стимулов можно активировать кору головного мозга и кортикобульбарный тракт, а единичным стимулом активируют периферическую часть нерва [24, 40]. Для сведения к минимуму движений головы пациента при транскраниальной электрической стимуляции используют низкую интенсивность, но более высокую частоту повторений стимуляции (до 2–3 Гц). Тем самым достигается эффект фасилитации кортикобульбарного тракта, в результате чего генерируются более высокая амплитуда и более стабильные импульсы при низкой интенсивности стимуляции [41].

Критерии повреждения разнятся: некоторые авторы указывают, что полная утрата или снижение амплитуды КБ-МВП более чем на 50 % от исходного уровня является предупреждающим интраоперационным изменением, указывающим на потенциальное нарушение функции ЛН в раннем и отсроченном послеоперационных периодах [8, 18, 42]. По некоторым данным, исчезновение КБ-МВП коррелирует с плохой функцией ЛН в раннем послеоперационном периоде и длительным прозопарезом. Значительные изменения, но не исчезновение КБ-МВП приводят к парезу лица сразу после операции, который может регрессировать в отсроченном послеоперационном периоде [37]. M. Fukuda и соавт. подтверждают прогностический порог на уровне 50 % [43, 44]. Однако есть авторы, обнаружившие, что прогностическое значение метода отсутствует в раннем послеоперационном периоде, а связь с изменениями параметров КБ-МВП и функцией ЛН по шкале Хауса–Бракманна существует только в отдаленном послеоперационном периоде [45].

С.С. Dong и соавт. определили, что сохранение 50 % амплитуды КБ-МВП показало 100 % чувствительность и 88 % специфичность; 35 % от исходной амплитуды – 91 % чувствительность и 97 % специфичность; полное исчезновение МВП – 64 % чувствительность и 100 % специфичность [24]. I. Fernández-Conejero и соавт. показали, что пороговое значение 65 % для снижения амплитуды КБ-МВП имеет чувствительность 89 % и специфичность 99 % [41].

Другая группа авторов использует метод пороговой стимуляции (постепенно подобранная сила тока, при которой регистрируется адекватный ответ амплитудой более 20 мкВ) и считает за критерий повреждения нерва изменение пороговой силы стимуляции [23, 46, 47]. По их мнению, данный метод является более чувствительным и реагирует на повреждение раньше стимуляции. По мнению J. Sarnthein и соавт., увеличение пороговой стимуляции на 20 мА и более коррелировало с ранним послеоперационным ухудшением функции ЛН; чувствительность данного метода составила 88 %, специфичность – 82 % [23]. T. Goto и соавт. показали, что при увеличении порога стимуляции на 30 В чувствительность и специфичность метода в прогнозировании нарушения функции ЛН в раннем

послеоперационном периоде составили 91,3 и 98,6 %, а при увеличении на 75 В – 100 и 98,8 % соответственно для прогнозирования функции ЛН в отсроченном послеоперационном периоде [47].

### Спонтанная электромиография

Спонтанная ЭМГ представляет собой модальность непрерывного мониторинга, регистрирующую патологическую активность в ответ на механическое, термическое или ишемическое раздражение ЛН [48]. Метод позволяет детектировать угрозу аксонального повреждения в режиме реального времени до появления макроскопических признаков нарушения целостности нерва.

Под нейротоническими разрядами понимают устойчивую высокочастотную активность по данным ЭМГ; эти потенциалы морфологически неоднородны, и их следует отличать от артефактной активности. Нейротонические разряды могут возникать и без механического повреждения нерва, например при орошении холодной водой операционного поля, особенно в случае частичного повреждения ЧМН. Артефактная активность может быть вызвана как применением различных электрических устройств в операционной, так и случайными движениями игольчатого электрода, а также использованием коагуляции и ультразвуковой аспирации [12, 26].

R. L. Prass и H. Lüders выделили основные паттерны ЭМГ: спайки, вспышки и трейны (А, В, С) [49]. Спайки представляют собой четко выраженные потенциалы с одним большим пиком амплитудой  $<2000$  мкВ, возникающие поодиночке и непрерывно в течение  $>100$  мкс. Спайки резко возникают и снижаются до изолинии. Вспышки представляют собой изолированные комплексы веретенообразной формы, состоящие из наложенных друг на друга спайков, амплитудой до 5000 мкВ и возникают каждые 100–200 мс. Длительность периода от более постепенного начала вспышки до его окончания гораздо больше, чем у спайков (рис. 1).

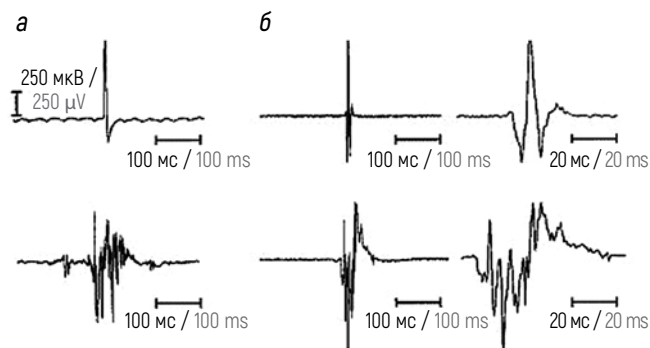


Рис. 1. Пример вспышек (а) и спайков (б) [12]

Fig. 1. Example of bursts (a) and spikes (б) [12]

Термин train был введен для обозначения устойчивой периодической ЭМГ-активности, которая длится несколько секунд [12, 49, 50]. А-train – выраженная ЭМГ волна синусоидальной формы с амплитудой в диапазоне 100–200 мВ, частотой 60–210 Гц и длительностью от миллисекунд до нескольких секунд. В-train – регулярная или нерегулярная последовательность одиночных компонентов с максимальными интервалами 500 мс, длительностью до нескольких минут или даже часов. По преобладающим компонентам можно выделить В-train со спайками и В-train со вспышками. С-train характеризуется продолжительной нерегулярной ЭМГ-активностью, состоящей из многочисленных чередующихся паттернов, амплитуда которых варьирует от 20 до 500 мВ. Спайки, вспышки, В- и С-train возникают в периодах между разрезом кожи и вскрытием твердой мозговой оболочки, хотя прямого механического раздражения нерва в этот момент не происходит. Данные типы ЭМГ-активности широко распространены и не имеют корреляции с послеоперационным парезом мимических мышц (рис. 2) [12].

Наиболее важной с клинической точки зрения серией нейротонических разрядов является А-train – синусоидальный паттерн, состоящий из последовательности минимум 4 геометрически подобных,

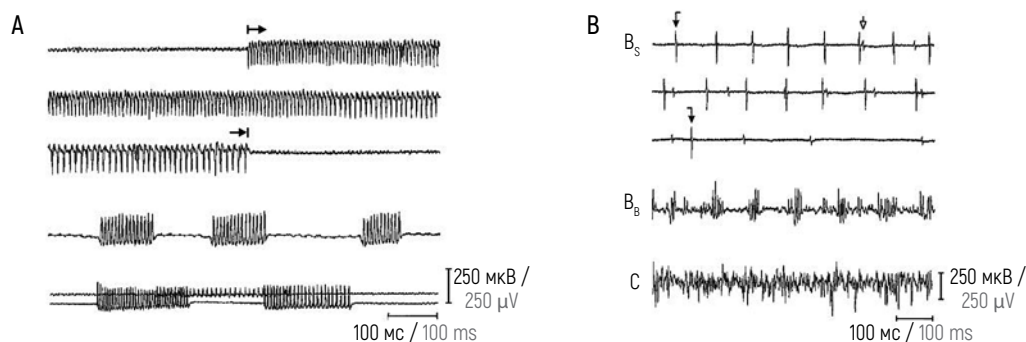


Рис. 2. Примеры электромиографической активности A-train, B-train, C-train [12]

Fig. 2. Examples of electromyographic activities: A-train, B-train, C-train [12]

от моно- до трифазных, высокочастотных (100–200 Гц) разрядов с амплитудой по крайней мере вдвое выше фонового шума [18, 49, 50]. Считается, что данный паттерн коррелирует с повреждением аксонов и, как следствие, развитием послеоперационного неврологического дефицита [51]. J. Prell и соавт. считают, что продолжительность паттерна A-train >10 с по данным спонтанной ЭМГ тесно связана с плохим прогнозом в функции ЛН после операции [52]. Чувствительность и специфичность данного метода составили 86 и 89 % соответственно [12, 52].

### ИНТРАОПЕРАЦИОННЫЙ НЕЙРОФИЗИОЛОГИЧЕСКИЙ МОНИТОРИНГ СЛУХОВОГО НЕРВА

Интраоперационный мониторинг СН используют во время операции по удалению ВШ при попытке сохранить слух. Данная рекомендация относится к взрослым пациентам, которым проводят операцию по удалению ВШ с измеримым до операции уровнем слуха и опухолью размером <1,5 см [53].

В отличие от мониторинга ЛН роль ИОНМ в сохранении слуха менее четко определена и данный метод нейромониторинга не используют повсеместно, что может быть связано с техническими сложностями в его проведении [53]. По мнению некоторых авторов, любой остаточный слух у пациентов с ВШ (классы I–IV по шкале Гарднера–Робертсона) требует записи акустических стволовых вызванных потенциалов (АСВП), чтобы повысить шансы сохранения СН [54]. Для нейромониторинга слуховой функции могут использоваться как АСВП, так и ПСН непосредственно СН [55].

Акустические стволовые вызванные потенциалы регистрируют в ответ на стимуляцию ипсилатерального уха. Техника записи АСВП при ИОНМ и интерпретация получаемых данных отличаются от таковых при экстраоперационных диагностических исследованиях АСВП, так как во время операции режим анестезии, интенсивность подаваемого стимула и множество других факторов будут различаться от пациента к пациенту. Таким образом, во время операции АСВП постоянно сравнивают с зарегистрированными ранее данными у этого же пациента [56]. После индукции общей анестезии наушник с пластиковой трубкой помещают внутрь слухового прохода. Для получения АСВП референтный электрод устанавливают в точке Cz по международной системе 10–20, а заземляющий электрод – в области лба. Иглы, подключенные к отрицательному каналу дифференциального усилителя, устанавливают в области сосцевидных отростков [26, 56].

Кратковременный щелчок или тон подают с интенсивностью 80–100 дБ и частотой 19–21 Гц. Базовую линию для каждого уха регистрируют до начала операции и используют в качестве исходных данных на протяжении всего исследования. Акустические стволовые вызванные потенциалы представляют собой сложные полифазные волны с различными компонентами по-

тенциалов. Классический АСВП состоит из 5–7 пиков, каждый из которых возникает в течение 6–10 мс после щелчка; первые 5 пиков (волны I–V) являются основными в клинической практике: I – улитковый нерв; II – зона входа корешка в ствол головного мозга; III – ядерный комплекс моста; IV – верхняя олива; V – латеральная петля [26]. Волны IV и V генерируются в верхних отделах головного и нижних отделах среднего мозга. Волна V, как правило, наиболее устойчива и наиболее тщательно отслеживается во время операции. Хирург получает сигнал тревоги, если изменение латентности волны V превышает 0,5 мс или если происходит изменение или исчезновение любой волны [53].

По данным A. D. Legatt, у пациентов с ВШ можно наблюдать большое разнообразие паттернов АСВП, причем вероятность записи аномальных АСВП тем выше, чем больше размер опухоли. По мере роста опухоли она постепенно сдавливает СН, что вначале приводит к удлинению межпикового интервала I–III, а в итоге – к полной эрадикации волны III и последующих компонентов АСВП. Воздействие на волну I может отражать сдавление внутренней слуховой артерии, вызывающее ишемию и дисфункцию улитки. Удлинение межпикового интервала III–V в ответ на стимуляцию уха, контралатерального опухоли, свидетельствует о сдавлении ствола головного мозга, что бывает при крупных ВШ. Как и при спонтанной ЭМГ ЛН, запись АСВП позволяет выявить любое механическое/термическое повреждение СН, однако с некоторой задержкой. Интраоперационная травматизация слуховых путей обычно вызывает изменения амплитуды раньше, чем изменения латентности, а в некоторых случаях компоненты АСВП ослабевают и исчезают без существенного изменения латентности. Типичными пороговыми критериями выявления неблагоприятного изменения АСВП являются уменьшение на 50 % амплитуды компонента (чаще всего волны V) или увеличение на 1 мс абсолютной латентности волны V или межпикового интервала I–V. Многие другие интраоперационные факторы могут вызывать изменения в записываемых АСВП. Воздействие бора, холодной ирригации, изменение системной перфузии также могут влиять на результаты [55, 56]. Из-за сложностей интерпретации в связи с большим количеством артефактов споры о полезности интраоперационных АСВП продолжаются [26].

Использование ПСН СН также описано в ряде работ по ИОНМ при хирургии ВШ, однако, по мнению группы авторов, данный метод довольно затруднителен по ряду технических причин: необходимости размещения электродов в зоне выхода корешка нерва перед резекцией опухоли, сложности фиксации датчиков к нерву и удержании их на одном месте на протяжении всей операции [53, 55]. В исследованиях A. S. Youssef, A. E. Downes не получено убедительных доказательств увеличения процента сохранения слуха

при интраоперационном мониторинге кохлеарного нерва. Основным преимуществом является возможность прогнозирования исхода у тех пациентов, у которых реакция снижена в конце операции [54].

### ОСОБЕННОСТИ ИНТРАОПЕРАЦИОННОГО НЕЙРОФИЗИОЛОГИЧЕСКОГО МОНИТОРИНГА ПРИ УДАЛЕНИИ ГИГАНТСКИХ ВЕСТИБУЛЯРНЫХ ШВАННОМ

Гигантские ВШ (>3 см) часто приводят к компрессии и смещению множества черепных нервов и ствола мозга. В этих случаях ИОНМ приобретает мультикомпонентный характер с включением дополнительных модальностей:

- ПСН ЧМН (V–XII);
- транскраниальные моторные вызванные потенциалы (ТК-МВП);
- АСВП.

#### Прямая стимуляция черепно-мозгового нерва

Прямая стимуляция нерва – модальность ИОНМ, используемая для идентификации черепных нервов с помощью электрического стимулирующего зонда. Вестибулярные шванномы гигантских размеров чаще всего сдвигают естественные анатомические ориентиры, и удаление таких опухолей без дополнительных методов контроля ЧМН проблематично. Поэтому в современной нейрохирургии метод картирования черепных нервов является общепринятым стандартом при проведении операций в области ствола головного мозга [37, 40]. Рекомендуется использовать монополярный или биполярный коаксиальный стимулятор с длительностью стимула 0,2 мс, частотой стимуляции 1–4 Гц, фильтрами в диапазоне 20–3000 Гц [29, 57].

Возле верхнего полюса опухоли обычно идентифицируют тройничный нерв, записывающий электрод обычно располагают в жевательной мышце. Отводящий нерв иногда обнаруживают по верхнемедиальному полюсу опухоли; регистрирующий электрод расположен в латеральной прямой мышце глаза, а возле нижнего полюса идентифицируют каудальную группу ЧМН (IX–XII); регистрирующие электроды располагают в задней стенке глотки, голосовой мышце, трапецевидной мышце, мышцах корня языка. Для мониторинга X ЧМН может использоваться специальная эндотрахеальная трубка со встроенными электродами [37, 40, 54].

#### Транскраниальные моторные вызванные потенциалы

Мониторинг ТК-МВП позволяет оценивать функцию кортикоспинального тракта в течение операции [58, 59].

Транскраниальная электрическая стимуляция активирует двигательные нейроны прецентральной извилины, вызывая потенциал действия, распространяющийся по кортикоспинальному тракту к мотоней-

ронам спинного мозга. Из-за вариабельности порогов активации альфа-мотонейронов в спинном мозге при каждом нисходящем электрическом стимуле, распространяющемся по кортикоспинальному тракту, возникают МВП, которые могут значительно различаться по форме и амплитуде волны, морфологии. Регистрация МВП осуществляется при следующих параметрах стимуляции: серия 5–7 импульсов, длительность импульса – 500 мкс, частота – 250–500 Гц. Интенсивность стимула, требующаяся для эффективной транскраниальной электрической стимуляции, значительно различается у пациентов, и необходима индивидуальная настройка для получения наилучшего ответа без чрезмерной мышечной активации. В качестве целевых мышц для регистрации МВП от кортикоспинального тракта обычно используют двуглавую мышцу плеча; короткую мышцу, отводящую большой палец; переднюю большеберцовую мышцу; квадрицепс; мышцу, отводящую большой палец стопы [26]. Стимулирующие электроды устанавливают на 1–3 см кпереди от C3/C4 по международной системе 10–20 [60].

Базовую линию устанавливают после вскрытия твердой мозговой оболочки. Форму волны МВП оценивают по латентности и амплитуде. Для ТК-МВП критерием тревоги является снижение амплитуды на 50 % и/или удлинение латентности. По данным разных авторов, чувствительность метода составляет 90–95 %, специфичность колеблется в пределах 70–75 % [61, 62]. Данные параметры иногда могут давать ложноположительные результаты без послеоперационного ухудшения двигательных функций. По мнению некоторых авторов, постоянный новый дефицит чаще всего возникает только после необратимого полного падения МВП [59, 61, 63].

Поскольку обратимое снижение МВП практически никогда не предполагает полного отказа от резекции, а вызывает в основном временные остановки хирургических манипуляций, считается, что отсутствие полного снижения МВП может свидетельствовать о том, что пациент не будет испытывать двигательного неврологического дефицита в краткосрочном и долгосрочном периодах [61].

Метод ТК-МВП от мышц конечностей может использоваться при хирургии ВШ с компрессией ствола головного мозга для контроля целостности кортикоспинального тракта.

#### Акустические стволовые вызванные потенциалы

При больших опухолях, вызывающих компрессию ствола мозга, в случае отсутствия нормального ипсилатерального слуха АСВП могут регистрироваться на контралатеральном ухе в качестве показателя функции ствола мозга [54]. У пациентов с крупными опухолями в области ствола головного мозга могут наблюдаться изменения АСВП. Они включают изменение как латентности, так и амплитуды волны V, хотя

большинство из них наблюдается в амплитуде. Поскольку манипуляции с этими опухолями затрагивают ствол мозга на уровне или выше верхнего оливарного комплекса, изменения будут наиболее очевидны и отражены в волне V. Стойкое снижение амплитуды более чем на 50 % волны V и/или стойкое увеличение абсолютной латентности пика волны  $V \geq 0,5$  мс можно считать клинически значимым [64].

#### ПРОГНОСТИЧЕСКАЯ ЗНАЧИМОСТЬ ИНТРАОПЕРАЦИОННОГО НЕЙРОФИЗИОЛОГИЧЕСКОГО МОНИТОРИНГА

Касательно прогностического значения интраоперационно получаемых нейрофизиологических данных в литературе имеются разрозненные данные. По мнению группы авторов, наблюдается значимая корреляция послеоперационной функции ЛН с минимальной силой стимула при ПСН проксимальной части ЛН после удаления опухоли, что указывает на хорошее прогностическое значение данных стимуляции [12, 31, 33]. Отсутствие М-ответа при стимуляции проксимальной части нерва, несмотря на сохраненный ответ в дистальной части, может указывать на интраоперационное повреждение ЧМН [8, 17]. В. Frigeni и соавт., В.А. Neff и соавт., М.Ф. Shamji и соавт. сообщают, что проксимальная стимуляция с низким порогом (0,05–0,1 мА) коррелирует с благоприятными исходами [17, 34, 35]. Однако Е.Х. Vivas и соавт. отмечают, что отсутствие положительного ответа на ПСН с низким порогом при анатомически неповрежденном ЛН не позволяет достоверно предсказать ухудшение функции нерва в долгосрочной перспективе [53]. По данным метаанализа, пороговая сила тока при проксимальной стимуляции 0,05–0,10 мА указывает на хорошую функциональную сохранность ЛН, в то время как пороговое значение силы тока 0,2–1,0 мА может являться предиктором его повреждения и нарушения функции [65].

Метод КБ-МВП продемонстрировал высокую прогностическую ценность на основании соотношения амплитуд потенциалов до и после операции касательно краткосрочных и долгосрочных последствий функции ЛН после операций [8, 16, 18, 24, 66, 67]. Исчезновение КБ-МВП коррелирует с потенциальным нарушением функции ЛН сразу после операции и длительным прозопарезом [18, 43, 44]. Снижение амплитуды на 35–50 % и более от исходного уровня приводит к парезу лица сразу после операции, кото-

рый может регрессировать в отсроченном послеоперационном периоде [24, 37, 41, 42]. Однако некоторые авторы считают, что прогностическое значение метода отсутствует в раннем послеоперационном периоде, а связь с изменениями параметров КБ-МВП и функцией ЛН по шкале Хауса–Бракманна существует только в отдаленном послеоперационном периоде [45].

Критерием повреждения ЛН, по мнению ряда авторов, является изменение пороговой силы стимуляции: увеличение пороговой стимуляции на 20 мА и более коррелирует с ранним послеоперационным ухудшением функции нерва; по другим данным, увеличение пороговой силы на 30 В может прогнозировать нарушение функции ЛН в раннем послеоперационном периоде, а увеличение на 75 В – в отсроченном [23, 47].

#### ЗАКЛЮЧЕНИЕ

Интраоперационный нейрофизиологический мониторинг при хирургии ВШ представляет собой важнейший компонент современного нейрохирургического подхода, способствующий снижению частоты послеоперационных неврологических осложнений и расширяющий возможности для более радикального удаления опухоли при сохранении функции черепных нервов.

Мультимодальный ИОНМ позволяет верифицировать анатомическое расположение и функциональное состояние ЛН на всех этапах хирургического вмешательства. При этом методы ИОНМ демонстрируют высокую чувствительность и специфичность в отношении прогнозирования функционального исхода, что позволяет использовать их как инструменты интраоперационной стратификации риска. Вместе с тем интерпретация данных ИОНМ требует учета множества факторов, включая анатомические особенности опухоли, анестезиологическое сопровождение и технические аспекты регистрации.

В перспективе необходимы стандартизация критериев тревоги и унификация протоколов ИОНМ при резекции ВШ. Особого внимания заслуживают направления, связанные с интеграцией данных ИОНМ с нейровизуализацией в режиме реального времени, автоматизированной интерпретацией сигналов и использованием алгоритмов машинного обучения для прогнозирования исходов. Эти подходы открывают новые возможности для повышения безопасности и эффективности хирургии ВШ.

## Литература | References

- Goldbrunner R., Weller M., Regis J. et al. EANO guideline on the diagnosis and treatment of vestibular schwannoma. *Neuro Oncol* 2020;22(1):31–45. DOI: 10.1093/neuonc/noz153
- Mastrorandi L., Di Scipio E., Cacciotti G. et al. Hearing preservation after removal of small vestibular schwannomas by retrosigmoid approach: comparison of two different ABR neuromonitoring techniques. *Acta Neurochir (Wien)* 2019;161(1):69–78. DOI: 10.1007/s00701-018-3740-4
- Gupta V.K., Thakker A., Gupta K.K. Vestibular schwannoma: what we know and where we are heading. *Head Neck Pathol* 2020;14(4):1058–66. DOI: 10.1007/s12105-020-01155-x
- Thai N.L.B., Mai N.Y., Vuong N.L. et al. Treatment for vestibular schwannoma: systematic review and single arm meta-analysis. *Am J Otolaryngol* 2022;43(2):103337. DOI: 10.1016/j.amjoto.2021.103337
- McClelland S. 3<sup>rd</sup>, Guo H., Okuyemi K.S. Morbidity and mortality following acoustic neuroma excision in the United States: analysis of racial disparities during a decade in the radiosurgery era. *Neuro Oncol* 2011;13(11):1252–9. DOI: 10.1093/neuonc/nor118
- Samii M., Gerganov V.M., Samii A. Functional outcome after complete surgical removal of giant vestibular schwannomas. *J Neurosurg* 2010;112(4):860–7. DOI: 10.3171/2009.7.JNS0989
- Carlstrom L.P., Copeland W.R. 3<sup>rd</sup>, Neff B.A. et al. Incidence and risk factors of delayed facial palsy after vestibular schwannoma resection. *Neurosurgery* 2016;78(2):251–5. DOI: 10.1227/NEU.0000000000001015
- Bhimrao S.K., Le T.N., Dong C.C. et al. Role of facial nerve motor-evoked potential ratio in predicting facial nerve function in vestibular schwannoma surgery both immediate and at 1 year. *Otol Neurotol* 2016;37(8):1162–7. DOI: 10.1097/MAO.0000000000001137
- Silva J., Cerejo A., Duarte F. et al. Surgical removal of giant acoustic neuromas. *World Neurosurg* 2012;77(5–6):731–5. DOI: 10.1016/j.wneu.2011.08.019
- Troude L., Boucekine M., Montava M. et al. Predictive factors of early postoperative and long-term facial nerve function after large vestibular schwannoma surgery. *World Neurosurg* 2019;127:e599–608. DOI: 10.1016/j.wneu.2019.03.218
- Nakatomi H., Miyazaki H., Tanaka M. et al. Improved preservation of function during acoustic neuroma surgery. *J Neurosurg* 2015;122(1):24–33. DOI: 10.3171/2014.8.JNS132525
- Romstöck J., Strauss C., Fahlbusch R. Continuous electromyography monitoring of motor cranial nerves during cerebellopontine angle surgery. *J Neurosurg* 2000;93(4):586–93. DOI: 10.3171/jns.2000.93.4.0586
- Sarnthein J., Tomilov M., Baag M., Regli L. Improving intraoperative evoked potentials at short latency by a novel neuro-stimulation technology with delayed return discharge. *Clin Neurophysiol* 2021;132(6):1195–9. DOI: 10.1016/j.clinph.2021.02.396
- Baethge C., Goldbeck-Wood S., Mertens S. SANRA—a scale for the quality assessment of narrative review articles. *Res Integr Peer Rev* 2019;4:5. DOI: 10.1186/s41073-019-0064-8
- Nunes R.R., Bersot C.D.A., Garritano J.G. Intraoperative neurophysiological monitoring in neuroanesthesia. *Curr Opin Anaesthesiol* 2008;31(5):532–8. DOI: 10.1097/ACO.0000000000000645
- Liu S.W., Jiang W., Zhang H.Q. et al. Intraoperative neuromonitoring for removal of large vestibular schwannoma: facial nerve outcome and predictive factors. *Clin Neurol Neurosurg* 2015;133:83–9. DOI: 10.1016/j.clineuro.2015.03.016
- Frigeni B., Bivona R., Foresti C. et al. Predictive value of preoperative and intraoperative neurophysiology in evaluating long-term facial function outcome in acoustic neuroma surgery. *Otol Neurotol* 2020;41(4):530–6. DOI: 10.1097/MAO.0000000000002553
- Tawfik K.O., Walters Z.A., Kohlberg G.D. et al. Impact of motor-evoked potential monitoring on facial nerve outcomes after vestibular schwannoma resection. *Ann Otol Rhinol Laryngol* 2019;128(1):56–61. DOI: 10.1177/0003489418803969
- Kircher M.L., Kartush J.M. Pitfalls in intraoperative nerve monitoring during vestibular schwannoma surgery. *Neurosurg Focus* 2012;33(3):E5. DOI: 10.3171/2012.7.FOCUS12196
- Li L.P., Chen J.K., Coelho D.H. Optimizing location of subdermal recording electrodes for intraoperative facial nerve monitoring. *Laryngoscope* 2021;131(7):E2329–34. DOI: 10.1002/lary.29518
- Morota N., Ihara S., Deletis V. Intraoperative neurophysiology for surgery in and around the brainstem: role of brainstem mapping and corticobulbar tract motor-evoked potential monitoring. *Childs Nerv Syst* 2010;26(4):513–21. DOI: 10.1007/s00381-009-1080-7
- Prell J., Strauss C., Plontke S.K., Rampp S. [Intraoperative monitoring of the facial nerve: vestibular schwannoma surgery]. *HNO* 2017;65(5):404–12. (In German). DOI: 10.1007/s00106-017-0340-1
- Sarnthein J., Hejrati N., Neidert M.C. et al. Facial nerve motor evoked potentials during skull base surgery to monitor facial nerve function using the threshold-level method. *Neurosurg Focus* 2013;34(3):E7. DOI: 10.3171/2012.12.FOCUS12386
- Dong C.C., Macdonald D.B., Akagami R. et al. Intraoperative facial motor evoked potential monitoring with transcranial electrical stimulation during skull base surgery. *Clin Neurophysiol* 2005;116(3):588–96. DOI: 10.1016/j.clinph.2004.09.013
- Hardian R.F., Goto T., Kanaya K. et al. Intraoperative lumbar muscle motor evoked potential monitoring with transcortical stimulation. *World Neurosurg* 2021;146:e1126–33. DOI: 10.1016/j.wneu.2020.11.115
- Izzo A., Stifano V., Della Pepa G.M. et al. Tailored approach and multimodal intraoperative neuromonitoring in cerebellopontine angle surgery. *Brain Sci* 2022;12(9):1167. DOI: 10.3390/brainsci12091167
- Seidel K., Biner M.S., Zubak I. et al. Continuous dynamic mapping to avoid accidental injury of the facial nerve during surgery for large vestibular schwannomas. *Neurosurg Rev* 2020;43(1):241–8. DOI: 10.1007/s10143-018-1044-z
- Kartush J.M., Rice K.S., Minahan R.E. et al. Best practices in facial nerve monitoring. *Laryngoscope* 2021;131(Suppl 4):S1–42. DOI: 10.1002/lary.29459
- Sala F., Manganotti P., Tramontano V. et al. Monitoring of motor pathways during brain stem surgery: what we have achieved and what we still miss? *Neurophysiol Clin* 2007;37(6):399–406. DOI: 10.1016/j.neucli.2007.09.013
- Topsakal C., Al-Mefty O., Bulsara K.R., Williford V.S. Intraoperative monitoring of lower cranial nerves in skull base surgery: technical report and review of 123 monitored cases. *Neurosurg Rev* 2008;31(1):45–53. DOI: 10.1007/s10143-007-0105-5
- Huang X., Ren J., Xu J. et al. The utility of “low current” stimulation threshold of intraoperative electromyography monitoring in predicting facial nerve function outcome after vestibular schwannoma surgery: a prospective cohort study of 103 large tumors. *J Neurooncol* 2018;138(2):383–90. DOI: 10.1007/s11060-018-2806-8
- Cornelius J.F., Schipper J., Tortora A. et al. Continuous and dynamic facial nerve mapping during surgery of cerebellopontine angle tumors: clinical pilot series. *World Neurosurg* 2018;119:e855–63. DOI: 10.1016/j.wneu.2018.07.286
- Di Perna G., De Marco R., Baldassarre B.M. et al. Facial nerve outcome score: a new score to predict long-term facial nerve function after vestibular schwannoma surgery. *Front Oncol* 2023;13:1153662. DOI: 10.3389/fonc.2023.1153662
- Neff B.A., Ting J., Dickinson S.L., Welling D.B. Facial nerve monitoring parameters as a predictor of postoperative facial nerve

- outcomes after vestibular schwannoma resection. *Otol Neurotol* 2005;26(4):728–32. DOI: 10.1097/01.mao.0000178137.81729.35
35. Shamji M.F., Schramm D.R., Benoit B.G. Clinical predictors of facial nerve outcome after translabyrinthine resection of acoustic neuromas. *Clin Invest Med* 2007;30(6):E233–9. DOI: 10.25011/cim.v30i6.2951
36. Quimby A.E., Lui J., Chen J. Predictive ability of direct electrical stimulation on facial nerve function following vestibular schwannoma surgery: a systematic review and meta-analysis. *Otol Neurotol* 2021;42(4):493–504. DOI: 10.1097/MAO.0000000000003007
37. Deletis V., Fernandez-Conejero I., Ulkatan S., Costantino P. Methodology for intraoperatively eliciting motor evoked potentials in the vocal muscles by electrical stimulation of the corticobulbar tract. *Clin Neurophysiol* 2009;120(2):336–41. DOI: 10.1016/j.clinph.2008.11.013
38. Verst S.M., Chung T.M., Sucena A.C. et al. Comparison between the C5 or C6–Cz electrode assembly and C3 or C4–Cz assembly for transcranial electric motor activation of muscular response of the contralateral facial nerve. *Acta Neurochir (Wien)* 2012;154(12):2229–35. DOI: 10.1007/s00701-012-1505-z
39. Лаптева К.Н., Суфианов Р.А., Огурцова А.А. и др. Кортико-бульбарные моторные вызванные потенциалы в хирургии объемных образований ствола головного мозга и четвертого желудочка (обзор литературы и клиническое наблюдение). *Российский нейрохирургический журнал им. проф. А.Л. Поленова* 2022;14(4):117–21. DOI: 10.56618/20712693\_2022\_14\_4\_117
- Lapteva K.N., Sufianov R.A., Ogurtsova A.A. et al. Corticobulbar motor evoked potentials in brainstem and 4-th ventricle surgery (a case report and literature review). *Rossiyskiy neurologicheskiy zhurnal im. prof. A.L. Polenov = Russian Neurosurgical Journal named after Professor A.L. Polenov* 2022;14(4):117–21. (In Russ.). DOI: 10.56618/20712693\_2022\_14\_4\_117
40. Deletis V., Fernández-Conejero I. Intraoperative monitoring and mapping of the functional integrity of the Brainstem. *J Clin Neurol* 2016;12(3):262–73. DOI: 10.3988/jcn.2016.12.3.262
41. Fernández-Conejero I., Ulkatan S., Sen C. et al. Intraoperative monitoring of facial corticobulbar motor evoked potentials: methodological improvement and analysis of 100 patients. *Clin Neurophysiol* 2022;142:228–35. DOI: 10.1016/j.clinph.2022.08.006
42. Bovo N., Momjian S., Gondar R. et al. Sensitivity and negative predictive value of motor evoked potentials of the facial nerve. *J Neurol Surg A Cent Eur Neurosurg* 2021;82(4):317–34. DOI: 10.1055/s-0040-1719026
43. Fukuda M., Oishi M., Hiraishi T. et al. Intraoperative facial nerve motor evoked potential monitoring during skull base surgery predicts long-term facial nerve function outcomes. *Neurol Res* 2011;33(6):578–82. DOI: 10.1179/016164110X12700393823697
44. Fukuda M., Oishi M., Takao T. et al. Facial nerve motor-evoked potential monitoring during skull base surgery predicts facial nerve outcome. *J Neurol Neurosurg Psychiatry* 2008;79(9):1066–70. DOI: 10.1136/jnnp.2007.130500
45. Cosetti M.K., Xu M., Rivera A. et al. Intraoperative transcranial motor-evoked potential monitoring of the facial nerve during cerebellopontine angle tumor resection. *J Neurol Surg B Skull Base* 2012;73(5):308–15. DOI: 10.1055/s-0032-1321507
46. Calancie B., Molano M.R. Alarm criteria for motor-evoked potentials: what's wrong with the "presence-or-absence" approach? *Spine (Phila Pa 1976)* 2008;33(4):406–14. DOI: 10.1097/BRS.0b013e3181642a2f
47. Goto T., Muraoka H., Kodama K. et al. Intraoperative monitoring of motor evoked potential for the facial nerve using a cranial peg-screw electrode and a "threshold-level" stimulation method. *Skull Base* 2010;20(6):429–34. DOI: 10.1055/s-0030-1261270
48. Papatsoutsos E., Spielmann P.M. Self-evaluated quality of life and functional outcomes after microsurgery, stereotactic radiation or observation-only for vestibular schwannoma of the adult patient: a systematic review. *Otol Neurotol* 2018;39(2):232–41. DOI: 10.1097/MAO.0000000000001664
49. Prass R.L., Lüders H. Acoustic (loudspeaker) facial electromyographic monitoring: part 1. Evoked electromyographic activity during acoustic neuroma resection. *Neurosurgery* 1986;19(3):392–400. DOI: 10.1097/00006123-198609000-00010
50. Prell J., Strauss C., Rachinger J. et al. Facial nerve palsy after vestibular schwannoma surgery: dynamic risk-stratification based on continuous EMG-monitoring. *Clin Neurophysiol* 2014;125(2):415–21. DOI: 10.1016/j.clinph.2013.07.015
51. Sughrue M.E., Kaur R., Kane A.J. et al. The value of intraoperative facial nerve electromyography in predicting facial nerve function after vestibular schwannoma surgery. *J Clin Neurosci* 2010;17(7):849–52. DOI: 10.1016/j.jocn.2010.02.003
52. Prell J., Rachinger J., Scheller C. et al. A real-time monitoring system for the facial nerve. *Neurosurgery* 2010;66(6):1064–73. DOI: 10.1227/01.NEU.0000369605.79765.3E
53. Vivas E.X., Carlson M.L., Neff B.A. et al. Congress of neurological surgeons systematic review and evidence-based guidelines on intraoperative cranial nerve monitoring in vestibular schwannoma surgery. *Neurosurgery* 2018;82(2):E44–6. DOI: 10.1093/neuros/nyx513
54. Youssef A.S., Downes A.E. Intraoperative neurophysiological monitoring in vestibular schwannoma surgery: advances and clinical implications. *Neurosurg Focus* 2009;27(4):E9. DOI: 10.3171/2009.8.FOCUS09144
55. Sass H.C.R., Miyazaki H., West N. et al. Extended retrolabyrinthine approach: results of hearing preservation surgery using a new system for continuous near real-time neuromonitoring in patients with growing vestibular schwannomas. *Otol Neurotol* 2019;40(5S Suppl 1):S72–9. DOI: 10.1097/MAO.0000000000002216
56. Legatt A.D. Electrophysiology of cranial nerve testing: auditory nerve. *J Clin Neurophysiol* 2018;35(1):25–38. DOI: 10.1097/WNP.0000000000000421
57. Morota N., Deletis V. The importance of brainstem mapping in brainstem surgical anatomy before the fourth ventricle and implication for intraoperative neurophysiological mapping. *Acta Neurochir (Wien)* 2006;148(5):499–509. DOI: 10.1007/s00701-005-0672-6
58. Kombos T., Suess O., Ciklatekerlio O. et al. Monitoring of intraoperative motor evoked potentials to increase the safety of surgery in and around the motor cortex. *J Neurosurg* 2001;95(4):608–14. DOI: 10.3171/jns.2001.95.4.0608
59. Neuloh G., Bogucki J., Schramm J. Intraoperative preservation of corticospinal function in the brainstem. *J Neurol Neurosurg Psychiatry* 2009;80(4):417–22. DOI: 10.1136/jnnp.2008.157792
60. Kang D.Z., Wu Z.Y., Lan Q. et al. Combined monitoring of evoked potentials during microsurgery for lesions adjacent to the brainstem and intracranial aneurysms. *Chin Med J (Engl)* 2007;120(18):1567–73.
61. Asimakidou E., Abut P.A., Raabe A., Seidel K. Motor evoked potential warning criteria in supratentorial surgery: a scoping review. *Cancers (Basel)* 2021;13(11):2803. DOI: 10.3390/cancers13112803
62. Shibani E., Zerr M., Huber T. et al. Poor diagnostic accuracy of transcranial motor and somatosensory evoked potential monitoring during brainstem cavernoma resection. *Acta Neurochir (Wien)* 2015;157(11):1963–9. DOI: 10.1007/s00701-015-2573-7
63. MacDonald D.B. Overview on criteria for MEP monitoring. *J Clin Neurophysiol* 2017;34(1):4–11. DOI: 10.1097/WNP.0000000000000302
64. Thirumala P.D., Kodavatiganti H.S., Habeych M. et al. Value of multimodality monitoring using brainstem auditory evoked potentials and somatosensory evoked potentials in endoscopic endonasal surgery. *Neurol Res* 2013;35(6):622–30. DOI: 10.1179/1743132813Y.00000000174
65. Селиверстова Е.Г., Синкин М.В., Гринь А.А. Оценка частоты развития нейропатии лицевого нерва после микрохирургического удаления вестибулярной шванномы с использованием

метода прямой электрической стимуляции. *Анналы клинической и экспериментальной неврологии* 2025;19(2):52–61. DOI: 10.17816/ACEN.1234  
Seliverstova E.G., Sinkin M.V., Grin A.A. Incidence of facial palsy following microsurgical removal of vestibular schwannoma using direct electrical stimulation: a meta-analysis. *Annaly klinicheskoy i eksperimentalnoy nevrologii = Annals of Clinical and Experimental Neurology* 2025;19(2):52–61. (In Russ.). DOI: 10.17816/ACEN.1234

66. Della Pepa G.M., Stifano V., D'Alessandris Q.G. et al. Intraoperative corticobulbar motor evoked potential in cerebellopontine angle surgery: a clinically meaningful tool to predict early and late facial nerve recovery. *Neurosurgery* 2022;91(3):406–13. DOI: 10.1227/neu.0000000000002039  
67. Hendriks T., Kunst H.P.M., Huppelschoten M. et al. TeMEP threshold change is superior to a-train detection when predicting facial nerve outcome in CPA tumour surgery. *Acta Neurochir (Wien)* 2020;162(5):1197–203. DOI: 10.1007/s00701-020-04275-z

#### Вклад авторов

Т.В. Козлова: разработка концепции и дизайна исследования, анализ данных литературы, сбор и анализ данных, написание текста статьи;  
А.А. Зувев: разработка концепции и дизайна исследования, научное редактирование.

#### Authors' contributions

T.V. Kozlova: study concept and design, analysis of literature data, data collection and analysis, article writing;  
A.A. Zuev: study concept and design, scientific editing.

#### ORCID авторов / ORCID of authors

А.А. Зувев / A.A. Zuev: <https://orcid.org/0000-0003-2974-1462>  
Т.В. Козлова / T.V. Kozlova: <https://orcid.org/0009-0000-9751-7329>

**Конфликт интересов.** Авторы заявляют об отсутствии конфликта интересов.

**Conflict of interest.** The authors declare no conflict of interest.

**Финансирование.** Работа выполнена без спонсорской поддержки.

**Funding.** The work was performed without external funding.

DOI: <https://doi.org/10.63769/1683-3295-2026-28-1-130-141>

## Загадки Леонардо

**Контакты:**

Леонид Болеславович  
Лихтерман  
[Likhterman@nsi.ru](mailto:Likhterman@nsi.ru)

**Л. Б. Лихтерман**

ФГАУ «Национальный медицинский исследовательский центр нейрохирургии им. акад. Н. Н. Бурденко»  
Минздрава России, Россия, 125047 Москва, ул. 4-я Тверская-Ямская, 16

В статье анализируется психологический этюд В. В. Крамера «Тайна Леонардо да Винчи», в котором приводится оригинальная трактовка картины «Тайная вечеря». В. В. Крамер считает, что художник оправдывает Иуду и осуждает апостола Петра. Он утверждает, что картина написана зеркальным письмом. В настоящее время зеркальное письмо рассматривается как правополушарный феномен, и случай Леонардо да Винчи наглядно это иллюстрирует.

**Ключевые слова:** В. В. Крамер, Леонардо да Винчи, левшество, зеркальное письмо, межполушарная асимметрия

**Для цитирования:** Лихтерман Л. Б. Загадки Леонардо. Нейрохирургия 2026;28(1):130–41.

DOI: <https://doi.org/10.63769/1683-3295-2026-28-1-130-141>

## Mysteries of Leonardo

L. B. Likhterman

*N. N. Burdenko National Medical Research Center of Neurosurgery, Ministry of Health of Russia; 16 4<sup>th</sup> Tverskaya-Yamskaya St., Moscow 125047, Russia*

**Contacts:** Leonid Boleslavovich Likhterman [Likhterman@nsi.ru](mailto:Likhterman@nsi.ru)

The article analyzes a psychological sketch by V. V. Kramer "The Mystery of Leonardo da Vinci", which provides an original interpretation of the painting "The Last Supper". V. V. Kramer believes that the artist justifies Judas and condemns Apostle Peter. He claims that the painting is painted in mirror writing. Currently, mirror writing is considered a right-hemisphere phenomenon, and the case of Leonardo da Vinci clearly illustrates this.

**Keywords:** V. V. Kramer, Leonardo da Vinci, left-handedness, mirror writing, interhemispheric asymmetry

**For citation:** Likhterman L. B. Mysteries of Leonardo. *Neyrokhirurgiya = Russian Journal of Neurosurgery* 2026;28(1):130–41.

DOI: <https://doi.org/10.63769/1683-3295-2026-28-1-130-141>

Профессор, заслуженный деятель науки РСФСР Василий Васильевич (Вильгельм Вильгельмович) Крамер (1876–1935) известен прежде всего как один из создателей Московского института нейрохирургии, один из лечащих врачей В. И. Ленина и автор единственной монографии «Учение о локализациях» [1]. В 1920 г. совместно с А. Н. Бернштейном он организовал Государственный московский психоневрологический институт (на базе Психоневрологического музея-лаборатории и библиотеки Ф. Е. Рыбакова). Крамер был заместителем директора до 1925 г., когда институт был реорганизован в психоневрологический диспансер, а впоследствии — в Институт невропсихиатрической профилактики им. В. В. Крамера (ныне Московский НИИ психиатрии — филиал Федерального медицинского исследовательского центра психиатрии и наркологии имени В. П. Сербского). Профессор Государст-

венного московского психоневрологического института Иван Дмитриевич Ермаков (1875–1942) при поддержке А. Н. Бернштейна создал и возглавил отдел психологии. В 1921 г. он организовал там научный кружок по изучению психологии художественного творчества психоаналитическим методом, в работе которого, возможно, участвовал В. В. Крамер. В заседании ученой коллегии института 30 августа 1921 г. В. В. Крамер доложил свое исследование «Тайной вечера» — монументальной росписи Леонардо да Винчи в доминиканском монастыре Св. Марии Милостивой (Santa Maria della Grazie) в Милане. Этот, по словам Крамера, «психологический этюд», опубликованный в «Трудах Психоневрологического института» в виде приложения к редактируемому В. В. Крамером «Журналу психологии, неврологии и психиатрии» остался незамеченным как психологами, так и искусствоведами [2].

«В живописи не существует более знаменитого, но в действительности менее известного произведения. О ней писались комментарии, которые, в свою очередь, нашли себе комментаторов», — констатировал Г. Сеайль [3, с. 36]. Картина (ошибочно называемая фреской) выполнена в оригинальной технике (темпера, смешанная с маслом, накладывалась на двойной слой штукатурки) и занимает площадь около 9 м в ширину и 5 м в высоту. Она создавалась в конце 1490-х годов и плохо сохранилась [4]. Аким Волынский назвал эту «величественную руину, ни с чем не сравнимую по своему великолепию» Парфеноном итальянского Ренессанса [5, с. 190]. Изображено 13 фигур в полтора раза больше человеческого роста [6]. В центре стола сидит Иисус Христос, окруженный 12 апостолами. Их фигуры сгруппированы по три и выражают смятение. Они только что услышали слова Учителя: «Истинно говорю вам, что один из вас предаст Меня» (Евангелие от Матфея 26:21). Как отмечал А.М. Эфрос, «это единственное произведение Леонардо, которое в самом большом смысле слова можно назвать гармоническим» [7, с. 33]. По словам С.М. Стама, «сюжет «Тайной вечери» изображался многократно, начиная с Джотто. Сюжет был — трагедии не было» [8, с. 159]. Как писал известный исследователь творчества да Винчи М.А. Гуковский, «Тайной вечери» посвящена громадная специальная литература, во многом противоречивая» [9, с. 172]. Например, известный искусствовед и знаток ренессансной живописи Б. Бернсон недоумевал: «Действительно, зачем будет этому образованному обществу будущих веков возвращаться

к «Моне Лизе»? В ее выражении нет ничего, что не было бы гораздо удовлетворительнее передано в искусстве буддийском. В пейзаже нет ничего, что не было бы еще более обстоятельно и волшебно у Ма-Юаня, у Ли-Лун-Мыня и еще у множества китайских и японских художников. Еще менее будет причин вернуться к «Тайной вечере», к «Св. Анне» или к «Крестителю» [10, с. 52, 53].

Крамер предлагает свою трактовку. Он оправдывает Иуду, называя его «не чудовищным преступником, каким он числится в истории религии, а преданным и любящим Христа человеком, отважившимся на преступление вопреки своей привязанности и по идейным мотивам, чтобы облегчить тем самым исполнение писания». По мнению Крамера, «сделав за предательство Христа ответственными всех, он (Леонардо да Винчи) оправдал Иуду и в то же время, выставив в лице Петра бессовестность и лицемерие папства, заклеил последнее навеки иудиной печатью». Интересная деталь — у да Винчи участники трапезы изображены без нимбов. В постоянной экспозиции Третьяковской галереи можно увидеть одноименную картину Натальи Нестеровой (1944—2022), где, наоборот, нимбы имеются у всех, включая Иуду.

Как известно, да Винчи был левшой и с детства владел зеркальным письмом [11]. Об этом феномене (зеркальном письме) имеется достаточно много публикаций. Как писал F.J. Allen, «зеркальное письмо часто является симптомом неврологического заболевания, но болезнь необязательно должна быть причиной существования этой способности, но лишь причиной ее



Рис. 1. Фотография с оригинала

Fig. 1. Photo of the original




Рис. 2. Фотография с зеркального изображения оригинала

Fig. 2. Photo of the mirrored original

обнаружения» (цит. по [12, с. 12]). Оно рассматривается сегодня как правополушарный феномен, и случай Леонардо да Винчи приобретает неожиданную значимость [12]. Помимо свидетельств современников, левшество Леонардо доказывается его многочисленными рукописями, написанными зеркальным письмом и поэтому долгое время не расшифрованными, и направлением теней на некоторых его картинах. Интересно, что в пожилом возрасте Леонардо, вероятно, перенес левосторонний инсульт с парализацией правой руки без нарушения речи и способности к зеркальному письму и рисованию левой рукой. Крамер считает, что «Тайная вечеря», как и остальные картины Леонардо, написана зеркальным письмом (рис. 1 и 2).

Именно этим может быть объяснено их чарующее воздействие на зрителя: «В этом-то и заключается, быть может, та тайна, благодаря которой этот несравненный художник вызывает у нас те своеобразные и не поддающиеся сознательному контролю ощущения, сумму которых мы определяем словом — загадка». В.В. Крамер собирался рассказать об этом подробнее, но у нас нет свидетельств того, что он осуществил свое намерение.

По словам Ю.М. Лотмана, «Леонардо да Винчи нельзя назвать забытым автором. Но его нельзя назвать и понятным, понятным автором. Атмосфера таинственности до сих пор окружает его имя и, может быть, будет окружать вечно» [13, с. 230].

**Приложение.**

*Публикуется с незначительной редакторской правкой по изданию:*

*Крамер В. В. Тайна Леонардо да Винчи (психологический этюд). Журнал психологии, неврологии и психиатрии.*

**ПРИЛОЖЕНИЕ ПЕРВОЕ: ТРУДЫ ГОСУДАРСТВЕННОГО МОСКОВСКОГО ПСИХОНЕВРОЛОГИЧЕСКОГО ИНСТИТУТА, 1922.  
С. 64–73. РУКОПИСЬ СТАТЬИ В. В. КРАМЕРА ХРАНИТСЯ В МУЗЕЕ НМИЦ НЕЙРОХИРУРГИИ ИМ. Н. Н. БУРДЕНКО****В. В. Крамер. Тайна Леонардо да Винчи (Психологический этюд)**

Кто бывал в доминиканском монастыре Santa Maria della Grazie в Милане и останавливался в его трапезной перед «Тайной Вечерей» Леонардо да Винчи, тот знает, какое море вдохновеннейших переживаний порождает эта картина.

Первое впечатление, которое получается при ее лицезрении, пожалуй, смешанного характера, похожего не то на недоумение, не то на чувство благоговения. Но чем больше смотришь па этот памятник искусства, тем сильнее он захватывает. Вы стоите перед величайшим произведением человеческого творчества и не знаете, на чем сосредоточить ваш взор: на лицах ли находящихся перед вами персонажей или на их телодвижениях, которые магически притягивают к себе все ваше внимание. Вы переходите от одного к другому, и только когда успокоится взбаламученное море вашей фантазии, вы становитесь в состоянии охватить всю картину в ее целом. Но здесь-то и начинается для вас настоящее мучение. Что хотел сказать художник своей композицией? Какие страсти и переживания желал он вложить в каждую из выставленных им фигур? Какое значение он хотел придать каждой из них по отношению к личности Христа? И какую мысль, наконец, вложил в эту центральную фигуру и во все свое творение в целом? Все это вопросы, над разрешением которых вы мучаетесь не только тогда, когда воочию созерцаете это божественное творение, но и тогда, когда, с силою оторвавшись от него, вы покидаете монастырь. И когда давно уже вы уехали из Милана, то и тогда мысли, навеянные вам этой картиной, не оставляют вас ни на минуту. Вы думаете и читаете о ней, но чем больше вы ею занимаетесь, тем все больше и сильнее тревожит вас заложенная в ней тайна художника.

Приблизительно такими же мыслями и чувствами был обвеян и я, когда стоял перед этим образчиком величайшего психологического творчества. Можно сказать даже, что, увидав его, я страдал в течение долгого времени особого рода душевной болезнью, выражавшейся неотвязным желанием проникнуть в сокровенный источник демонического влияния несравненного гения да Винчи. Но, чем больше я старался в этом отношении, тем гуще становилась отделявшая меня от него завеса, пока я не обратил, наконец, своего внимания на одну физиологическую особенность художника, которая дала мне возможность подыскать ключ к уясне-

нию тех многообразных психологических сложностей, с которыми мы встречаемся в его произведении. Но, говоря это, я, конечно, очень далек от мысли, чтобы утверждать, что мое толкование является непогрешимым. Быть может, другие, более счастливые и глубокие, исследователи не согласятся даже с моей интерпретацией, — я на это не претендую, ибо единственное мое желание клонится только к тому, чтобы указать новый путь к освещению вложенной в творение Леонардо загадки. Если мне это удастся хотя бы отчасти, то я буду считать себя вполне удовлетворенным.

Рождение и раннее детство Леонардо да Винчи, окружавшая его в младенческие годы обстановка, влияние на его отроческую душу отца с матерью, одним словом, все то, что формирует ум и характер, — все это покрыто для нас по отношению к этому человеку мраком неизвестности. Из данных, относящихся к первому периоду его жизни, мы знаем с достоверностью только два факта: 1) год его рождения (1452); и 2) что он был незаконнорожденным сыном нотариуса Пьетро да Винчи. Все остальное, даже рассказы Вазари о первых шагах его ученичества у Верроккьо, в которых он фигурирует как намного переросший своего maestro ученик, не заслуживает особенного доверия. Поэтому, если мы хотим познакомиться с его личностью, то мы должны воспользоваться другими источниками, а от Вазари, его слишком пристрастного поклонника, брать только то, что совпадает с этими последними. Поступая таким образом, мы получаем прежде всего впечатление, что мощная и в высшей степени стильная личность Леонардо всплывает в истории на фоне народной легенды совершенно уже сформированная и вполне готовая к тому, чтобы быть предметом всеобщего обожания. Анонимо, Паоло Джовио, Аморетти и целый ряд других его биографов рисуют его в этот период его жизни человеком исключительной наружности, красивым, гибким, грациозным, обворожительным и чрезвычайно разносторонним. Обладая острым, сухим и гибким умом, для него нет той области, в которой он не чувствовал бы себя полным хозяином; когда ему нужно, он великолепный оратор, хотя и не любит этого искусства, он глубокий, не знающий пределов своей фантазии философ, он талантливый математик и искусный изобретатель, он ботаник, естествоиспытатель, отличный, не знающий

себе равных игрок на лире собственного изобретения, он военный инженер, первоклассный устроитель всевозможных празднеств и искусный декоратор, наконец, он гениальный скульптор и никем не превзойденный по глубине мысли, тонкости композиции и тщательности и красоте рисунка художник. И, несмотря на всю эту разнохарактерность своих талантов, он все-таки простой и в высшей степени доступный человек. Все эти качества наряду с его любовью ко всему изящному, начиная от живописного костюма, который он носил так, как никто из его современников, и кончая его склонностью проводить свою жизнь согласно требованиям тогдашнего этикета, ставили его личность вне всякой конкуренции. Поэтому он был и казался, как говорит известный исследователь его жизни и творчества Волынский, львом с величавым, хотя и затаенным хищничеством, с особенно холодными страстями и тою покровительственной гордыней, которая позволяла ему бродить в толпе, не боясь слиться с ней. И в то же время, по словам Волынского, «он везде оставался самим собою, царил над людьми, как недосягаемая вершина, и давал чувствовать превосходство своего замысловатого гения даже в обществе таких людей, как известный учитель его по математике Тосканелли».

До каких пределов доходило самопочитание и вера в свою гениальность этого поистине отмеченного Богом человека, вытекает с особенной яркостью из дошедшего до нас письма к Людовико Моро, в котором, предлагая последнему свои услуги, он перечисляет свои достоинства. Так как этот документ имеет для наших целей особенную ценность, то я позволю себе привести его *in completo*. Леонардо пишет: «Светлейший Государь, рассмотрев и вполне обдумав опыты всех тех, которые считаются мастерами и изобретателями военных орудий, и найдя, что по устройству и действию эти орудия ничем не отличаются от общепотребительных, я постараюсь, не нанося никому ущерба, открыть перед вашей светлостью некоторые мои секреты. Теперь же я предложу осуществить по вашему благоусмотрению и в надлежащее время, надеясь при том на успех, все вещи, которые я здесь перечислю:

1. Я знаю способ делать мосты, в высшей степени легкие и удобные для переноски, посредством которых можно преследовать и даже обращать в бегство врагов, и другие надежные мосты, неповредимые в огне и битве, легкие и удобные для подъема и перекидывания. Я знаю способ предавать огню и разрушать мосты врагов.
2. На случай осады какой-нибудь местности я знаю способ осушать рвы, делать различимо мостки со ступенями и другие орудия, пригодные для осады.
3. Если вследствие высоты вала или недоступности места нельзя прибегнуть к бомбардированию его, то я знаю способ разрушить всю крепость, обык-

новенную и горную, если только она построена не на скале.

4. Я знаю способы делать пушки, очень удобные и легкие для передвижения, которыми можно метать, подобно буре, мелкие камни и дым которых нагоняет страх на врагов, причиняя им урон и вызывая смятение.
5. Я знаю способы прокладывать, не производя ни малейшего шума, подземные ходы, узкие и извилистые, чтобы достигнуть известного пункта, на случай, если бы понадобилось идти рвами или под какой-нибудь рекой.
6. Я делаю закрытые повозки, падежные и неповредимые. Врезавшись в среду врагов, повозки эти со своей артиллерией могут разомкнуть какое угодно количество вооруженных людей, а позади этих повозок может следовать инфантерия без опасности и малейшего затруднения.
7. В случае надобности я могу делать пушки, мортиры и огнеметательные снаряды красивейшей и наиболее целесообразной формы, отличающиеся от тех, какие находятся в общем употреблении.
8. Там, где нет возможности прибегнуть к пушкам, я могу делать камнеметные и другие метательные машины, действующие с необыкновенным успехом — вне общего употребления. Вообще, согласно обстоятельствам я могу создавать самые разнообразные орудия для причинения вреда.
9. В случае, если дело происходит на море, я знаю множество орудий, в высшей степени пригодных для нападения и обороны, и судна, выдерживающие самую жестокую пальбу, и взрывные вещества, и вещи, производящие дым.
10. В мирное время надеюсь быть в высшей степени полезным — по сравнению с кем угодно — в архитектуре, в сооружении и публичных, и частных зданий и в проведении воды из одного места в другое.
11. Могу работать в качестве скульптора над мрамором, бронзой и глиной, а также в живописи могу делать все, что только можно сделать, — по сравнению с кем угодно.

Также можно будет соорудить бронзового коня, который составит бессмертную славу и вечную честь блаженной памяти вашего отца и знаменитого дома Сфорца. Если же кто-нибудь найдет что-либо из вышесказанного невозможным и неисполнимым, я совершенно готов произвести опыт или в вашем парке, или в любом другом месте, удобном вашей светлости, которой я доверяю себя с нижайшим почтением».

Для характеристики Леонардо да Винчи этот документ чрезвычайно интересен, так как по нему мы узнаем, как смотрел на свои таланты сам художник. Я думаю, каждому, кто познакомился с этим документом, станет ясно, что Леонардо считал свои способности и связанные с ними перспективы неограниченными. Он способен ко всему: может производить самые

сложные и невиданные до него инженерные работы, которые не поддаются никакому разрушению; он может выливать пушки и сооружать камнеметные снаряды наикрасивейшей формы и самой разрушительной конструкции; может сконструировать такие аппараты, которые в состоянии разрушить целые крепости, ему ничего не стоит изобрести даже такие орудия и приспособления, с которыми мы познакомились только в настоящей войне, а именно закрытые повозки, надежные и неповредимые неприятельскими снарядами, благодаря которым можно разомкнуть какое угодно количество вооруженных людей и проникнуть через образовавшуюся таким образом брешь с инфантерией; бронированные корабли, которые могут противостоять какому угодно огню, наконец, взрывчатые вещества и вещи, производящие дым. Но, если этого мало, то, смотря по обстоятельствам, он в состоянии создать вообще какие угодно орудия для причинения вреда. Кроме того, он может в мирное время быть полезным по украшению городов, производить всевозможные скульптурные и живописные работы, и все это вне конкуренции. Такого рода аттестация своим собственным талантам характеризует собою или помешанного, или действительно знающего себе цену человека. Но нам известно, что то, что писал Леонардо, были не пустые бредни, которыми он хотел заинтересовать Людовико Сфорца, а что многое, о чем он говорил в своем послании, он впоследствии действительно привел в исполнение. Следовательно, его прожектерство было не плодом больной и не знающей себе удержу фантазии, не творением самовлюбленного маньяка, а результатом смелых и глубоко продуманных мыслей стоявшего высоко над современным ему обществом гениального человека. Нет поэтому ничего удивительного в том обстоятельстве, что он считал свою личность и связанные с нею факультативные возможности вне всякой конкуренции. Он знал окружающих его людей, видел их относительное ничтожество и ясно сознавал свое над ними превосходство. Да и кто из современных ему личностей мог на самом деле потягаться с ним в талантах и гении? Ни грубоватый и мало образованный Микель Анджело Буанаротти, ни узкий Тосканелли, ни, наконец, кто-либо из других его современников не обладал той суммой физических, умственных и нравственных привилегий, которыми отличался Леонардо да Винчи. Природа отпустила ему все дары в таком изобилии и совершенстве, как редко кому из смертных. Это сознавал Леонардо, и отсюда и проистекает как его покровительственная гордыня, которая не позволяла ему слиться с толпой, так и та самоуверенность в безграничной неисчерпаемости своего таланта, которая, ставя его высоко над всеобщим уровнем, придавала ему уверенность в особой, сверхчеловеческой организации его личности. Все — и красота и пропорциональность его телосложения, и присущая ему грация, и гармоничность движений,

и уравновешенная устойчивость его характера, и неограниченная возможность полета мысли, и легкая осуществляемость каждого из задуманных им проектов, и общий восторг, и обожание, которыми он был постоянно окружен, — все говорило ему о том, что он — Богом отмеченный человек. Поэтому на некоторые физиологические особенности своего «я», которым по состоянию современных ему знаний он не мог дать другого толкования, он смотрел, по всей вероятности, как на печать, которую наложило на него божество для того, чтобы сверхъестественная его организация была очевидна для всех и каждого. Говоря это, я имею в виду установленный и строго проверенный факт, что Леонардо был левшой, и притом не только в банальном смысле этого слова, но и в высшем психологическом его значении. Всем, конечно, известно, что после художника остались посмертные документы, написанные таким образом, что никто из его современников не мог их прочесть, и только спустя много лет одному из остроумных ученых удалось показать, что они написаны зеркальным письмом. Но почему пользовался Леонардо таким странным способом? Ведь из послания, отправленного им Людовико Сфорца, вытекает с достаточной ясностью, что он мог писать и общепринятым методом, и при том, по всей вероятности, ничуть не хуже, чем все остальные, современные ему образованные люди. Многие считают эту особенность простою странностью его характера, но мне кажется, что причина этого явления лежит гораздо глубже и кроется в тех основных дебрях его психологической организации, о которых я говорил выше. Считая себя Богом отмеченным человеком и полагая, что доказательством этой отмеченности служит, помимо всех прочих его качеств, также и эта физиологическая особенность, он невольно отнес ее в область психологической концепции, и потому, когда приходилось ему беседовать наедине со своей собственной персоной, т. е. писать предназначенное только для себя, для этой цели он пользовался исключительно зеркальным письмом.

Понятное дело, что эта психологическая концепция, вкоренившаяся в существо его психической организации, не могла ограничиться только письмом, но должна была проявиться и в других областях его творчества, в особенности в области изобразительных искусств, где она, имея такой широкий простор для своего приложения, должна была наложить на его произведения особый отпечаток, отличающий их от творений всех прочих художников. И действительно, стоит взглянуть только на любую из картин Леонардо да Винчи, чтобы понять, что он пользовался для изображения своих персонажей совершенно особыми психологическими приемами, неизвестными другим мастерам. Это море движений, эти переплетающиеся руки, эти загадочные улыбки, одним словом, вся эта многообразная речь при помощи жестов и мимики, —

все это указывает на правильность высказанной мною мысли. Но в таком случае нужно допустить, что правая и левая стороны его персонажей, а также, быть может, и правая, и левая половины всей композиции какой-либо картины в ее целом должны в соответствии с основной предпосылкой художника включать в себя неодинаковые понятия, причем все то, что связано у него с представлением о божественности, должно быть изображено им преимущественно на левой, а то, что присуще человеку, на правой половине полотна. С этой точки зрения мы и попытаемся подойти к величайшему творению художника — его «Тайной Вечере».

При первом же взгляде на нее мы убеждаемся прежде всего, что план композиции ее разделен личностью Спасителя на две равные части — на левую, занимаемую его учениками: Яковом старшим, Фомаю, Филиппом, Матфеем, Фаддеем и Симоном, — и правую, в которой сгруппированы апостолы Иоанн, Иуда, Петр, Андрей, Яков младший и Варфоломей. Все они вместе с Христом составляют как бы одно целое — будущую церковь. Момент мистерии — сообщение о предательстве одного из учеников.

Только что произнесены роковые слова. Христос, занимающий середину стола, с грустью опустил веки и, не двигаясь туловищем, слегка наклонил голову к левому плечу. Его левая рука немощно и покорно опустилась на стол, касаясь его только тылом своей кисти, правая же, дотрагиваясь стола наружной стороной большого пальца, как-то судорожно сокращена и имеет позу, как будто она хочет за что-то ухватиться, но что-то ее не пускает.

Вглядитесь в эти позы. Разве не выражены, если стать на точку зрения своеобразных особенностей психологии Леонардо да Винчи, этой мимикой рук великие слова, произнесенные спасителем в Гефсиманском саду? Разве левая рука с ее безжизненностью и абсолютной покорностью не повторяет вам сказанное Христом в молитве о Чаше: «Да будет воля Твоя»? Или правая рука, старающаяся схватить и не хватающая, не выражает минуту слабости Господней, когда Он, прежде чем вымолвить предыдущие слова, просил своего Господа Бога и Отца: «Да минует Меня чаша сия»? Я думаю, что всякому, кто не представляет из себя человека, желающего всегда и во что бы то ни стало возражать, ясно, что моя интерпретация движений Христа весьма близка к истине. Но допустим даже, что кому-либо она покажется недостаточно убедительной, то в таком случае у меня имеется другое и на этот раз вполне вразумительное доказательство правильности моей мысли. Обратите внимание, по какую сторону от Спасителя лежат опресноки и находится стакан с вином. Они расположены в непосредственной близости от его левой верхней конечности. Но кто же пьет и ест левой рукой? Не ясно ли поэтому, что, располагая указанные предметы, являющиеся в христианской церкви символами религиозного культа, столь оригинальным

путем, художник имел особую цель и желал показать ими, какую сторону Христа он считает божественной и какую — человеческой?

Расчленив таким образом тело Христа на две равные части, он придал каждой из них евангельское значение — «се есть Сын Божеский, а се — Человеческий». И вот божественная сторона Спасителя, она покорна своей судьбе, она не возражает и принимает предназначенный ей венец мученический без страха и ропота, без колебаний. Наоборот, сторона человеческая, она жадно хватается за бренную жизнь, но ее не пускает что-то, и это нечто есть та же божественная часть Богочеловека. Однако, прежде чем разрешилась жестокая драма Христа, в душе Его происходила борьба. Но эта борьба улеглась теперь. Его туловище абсолютно спокойно, а голова слегка наклонена к левой, т. е. божественной части Его естества. Этой позой, именно неподвижностью туловища и слегка наклоненной к левому плечу головой, художник показывает нам, что решение Спасителя принято. В борьбе человеческого и божественного начала последнее взяло верх, голова склонилась к левому плечу, и для зрителя ясно, что решение Христа бесповоротно. Какая удивительная экспрессия языка без слов! Да, Христос здесь действительно тот Христос, каким он был в Гефсиманском саду и каким он должен был быть на прощальной трапезе с учениками.

Теперь обратим наше внимание на апостолов. Они представляют собою, как уже сказано, будущую церковь, но психологическая ценность каждого из них для этой последней различна. Чтобы понять это, достаточно обратить свое внимание хотя бы только на главных персонажей мистерии. С левой стороны от Христа наиболее рельефно выделяется из числа сидящих здесь апостолов личность Фомы с его приподнятым к небу пальцем правой руки, а с правой — откинувшийся назад и держащий мешок с деньгами Иуда. Если Иуда как личность, предавшая Спасителя за тридцать сребреников, является в общепринятом представлении фигурой слишком человеческой и обуянной всевозможными страстями как низшего, так и более возвышенного порядка, то Фома представляет из себя идеалиста-философа, раз и навсегда поверившего в божественность своего Учителя и не могущего отказаться от этой концепции. Достаточно посмотреть на это сосредоточенное и спокойное лицо, на эту руку с приподнятым к небу указательным пальцем, чтобы понять его личность. Услышав слова Спасителя, он не волнуется, он указывает только на небо, как бы желая сказать этим жестом, что божественная личность Христа бессмертна и ей нечего бояться предательства. И что Фома был действительно таким человеком, тому служит свидетельством предание священного писания, по которому он не поверил в смерть Учителя даже тогда, когда все считались с ней как с совершившимся фактом. Для того, чтобы убедиться в непонятном для себя

явлении, ему понадобилось даже вложить свой перст в рану Господню. Другого толкования личность этого апостола иметь не может, и потому совершенно неправдоподобна и лишена всякой критической оценки та интерпретация, которая трактует его жест как угрозу Петру, приготовившемуся нанести смертельный удар всякому, кто отважится на гнусное предательство. Этому противоречит уже то обстоятельство, что никогда в жизни ни один человек не грозил другому повернутым к нему тылом руки, как это делает Фома. К тому же Петр, наклонившись к Иоанну, не мог за личностью Христа заметить производимого Фомой жеста. Чтобы допустить это, нужно полагать, что Леонардо не были известны законы перспективы, что не только невозможно, но и прямо противоречит истине, ибо мы знаем, что последняя была коньком художника.

Таким образом эти две личности — Фома и Иуда — разделяют тело картины также на две части, на левую и правую, и так как каждая из этих личностей является, как мы сказали, представителем особой идеологии, то все, кто находится вместе с ними, должны принадлежать к их психологическому лагерю. Но в таком случае как понять, что Иоанн, этот любимый ученик Христа, очутился в сообществе Иуды? Не нужно быть слишком глубоким мыслителем, чтобы, сообразуясь с планом картины, разрешить эту загадку. Мы видим, что как одесную, так и ошую от Христа находятся в ближайшем от него соседстве наиболее деятельные и любимые его ученики — Иоанн и Петр с одной стороны, и Иаков старший, Фома и Филипп — с другой. Следовательно, если художник посадил Иуду рядом с Иоанном, то он хотел показать этим прежде всего, что считает его не чудовищным преступником, каким он числится в истории религии, а преданным и любящим Христа человеком, отважившимся на преступление вопреки своей привязанности и по идейным мотивам, чтобы облегчить тем самым исполнение писания. Но в таком случае Иоанн является как бы его молчаливым сообщником. Но разве это уже так неприемлемо?

Взглянем на фигуру Иоанна. Он так же, как и Христос, обращен к нам фасом, но туловище и голова его имеют иную, чем у Спасителя, позу, а именно в то время, как первое повернуто несколько влево, благодаря чему его правое плечо обращено к Иуде, голова его наклонена вправо к Петру. Он прислушивается как будто к словам последнего. Но нет! Голова опущена для этого слишком низко, да и вся его поза, как головы, так и туловища, и рук, выражает какую-то немую покорность судьбе.

А Иуда? Он властно и сильно оперся па правую руку, сжимал пальцами содержащий деньги мешок. Голова его, слегка откинувшаяся кзади и повернутая сильным, но коротким движением влево, выражает непреклонную волю. Та же ничем не гнушающаяся и непоколебимая воля выражена и в движении левой

руки: она расположена так же, как и правая рука Христа, касаясь стола только наружной стороной большого пальца, но присмотритесь к ее форме и некоторым едва уловимым деталям. Разве это не хватательный аппарат грифа, направленный на тело Господне?

Так же, как и Спаситель, обе эти фигуры уже приняли свое решение, но каждый по-своему. Кроткий Иоанн, повернув свое туловище к Иуде, являет всей своей позой, что душа его сломлена: неизбежное должно совершиться! Даже слова Петра, обращенные к нему с просьбой узнать имя предателя, не выводят его из оцепенения, — он глух к ним, неподвижен и нем. Если хотите, Иоанн говорит этой позой то же, что и Спаситель: «Да будет воля Твоя!» Но как по-разному звучат их слова! Там, у Спасителя, это слово Человечкобога, который покорилося неизбежному во имя духовного начала, здесь — слова человека, принявшего жертву Христа во имя будущей церкви. Недаром Леонардо заставил склониться Иоанна на правую, т. е. олицетворяющую человеческую часть нашего «я» сторону и повернул его к Иуде. Последнее движение особенно характерно: оно показывает, что между правой стороной Иоанна и левой Иуды существует невидимая, но крепкая связь. Иоанн находится под мощным влиянием духа Иуды. Он — истинный непротивленец злу. Наоборот, Иуда — он весь монолитная воля. Со своим бурным и пылким характером, опираясь всею тяжестью своего тела на правую руку, он как бы настойчиво требует смерти Христа, но, вытянув левую по направлению к деснице Спасителя руку и расположив свои пальцы в тождественном с последнего порядка, он в то же время показывает, что духовная сторона его личности не только согласна принять на себя всю вину и ответственность за уничтожение брэнной сути Христа, но и делает это во имя идеи. На полотне обозначен и способ, при помощи которого Иуда приведет свой план в исполнение, — это деньги, которые он держит в правой руке. Но в Иуде выражено еще и другое. Его поза откинувшегося кзади человека и выражение лица говорят, кроме воли, о недоуменном страхе. И в этом нет ничего удивительного. Спаситель только что произнес роковые слова. Ученики как пораженные громом все повскакивали. Сейчас все обнаружится. Сцена величайшего трагизма, в которой духовная сущность каждого из апостолов отразилась по-своему!

Петр с его резко очерченным профилем, стоя между Иоанном и Иудой, вытянул голову по направлению к Спасителю. Он весь внимание! Он прислушивается, не произнесет ли рокового имени Христос. В правой руке его меч, которым он готов немедленно, как только услышит имя, поразить предателя смертельным ударом. Но к чему такая горячность, и чем она объясняется? Желанием Петра оградить личность Учителя от опасности или, может быть, его темпераментом? Ни тем, ни другим! Посмотрите: художник изобразил Петра стоящим позади Иуды. Этим символом он

показывает ясно, что, по его мнению, Петр по своей идеологии весьма близок к Иуде, и он предаст в свое время Спасителя. А разве правая рука, которая касается Иуды, не говорит вам, что он знал, о ком идет речь? Ему было важно, следовательно, не выпытать имя, а удостовериться, известно ли оно и Учителю, и если известно, то он знает, что сделать. Но Христос, когда ученики его обступили с вопросом: «Не я ли, Господи?», — не вымолвил имени, а ответил символически. Сцена эта описана подробно в Евангелии от Иоанна (глава 13, стих 26, 27, 28, 29). На вопрос учеников, кто предатель, Иисус отвечал: «Тот, кому Я, обмакнув кусок хлеба, подам». И, обмакнув кусок, подал Иуде Симонову Искарриоту. И после сего куска вошел в него сатана. Тогда Иисус сказал ему: «Что делаешь, делай скорее». Но никто из возлежавших не понял, к чему Он это сказал ему. А как у Иуды был ящик, то некоторые думали, что Иисус говорит ему: «Купи нам что нужно к празднику», — или чтобы дал что-нибудь нищим. Следовательно, ученики не поняли символа. Петр мог успокоиться. Поэтому художник, вложив в его руку меч, отклонил острие последнего кзади от Иуды, как бы показывая этим, что опасность момента прошла. Но почему ж в таком случае Петр, зная имя предателя, не постарался элиминировать его своевременно? Чтобы ответить на это, достаточно взглянуть на своеобразное расположение рук в композиции Петра. Левая рука его, символизирующая божественную часть его естества, покоится на правом плече Иоанна, а правая, соответствующая человеческой стороне его «я», прикасается правой руки Иуды. Таким образом, между Иоанном и Иудой образовался контакт, душою которого является Петр. Это он, воздействуя на каждого из них сообразно их психической организации, уговорил их стать участниками мистерии, причем Иоанна, которому он положил свою левую руку на правое плечо, он убедил во имя искупления человечества и грядущей загробной жизни к молчаливому согласию на предназначенное Богочеловеку, а Иуду, правой руки которого он касается правой же рукой, он сделал во имя той же идеи убежденным орудием своей мысли. Следовательно, выставив Иоанна и Петра в сообществе Иуды и придав им характерные позы, художник воплотил в их композицию свою мысль о существовавшем среди учеников Спасителя идейном течении, центром и душою которого был Петр. В этом замысле участвовал, по мнению Леонардо да Винчи, и двоюродный брат Христа — Яков младший. На это указывает его поза. Он тянется к Петру, касаясь своими нежными пальцами его правой руки. На его лице, напоминающем Христа, с его полуоткрытым ртом и сведенными бровями, выражение тревоги и опасения, но, по-видимому, не за жизнь Христа, а, как показывает протянутая кпереди левая рука, за излишнюю пылкость Петра, которая может нарушить их план и писание. Остальные ученики правой половины

полотна — Андрей и Варфоломей — к идейному движению Петра, по-видимому, не были причастны. Чтобы убедиться в этом, достаточно взглянуть на полотно. Андрей, родной брат Петра, при словах Христа повернул голову в его сторону и вытянул вперед обе руки с приподнятыми кверху ладонями и раздвинутыми пальцами. Внезапное сообщение о предательстве не трогает его неподвижной души: на лице его не видно ни скорби, ни гнева — одно только изумление. Роковые слова произвели на него впечатление неожиданности. Точно так же и Варфоломей, быстро вскочивший и опершись всем туловищем о стол, с его вытянутой вперед шеей и слегка отклоненной кзади головой, показывает всей своей позой, что известие о предательстве его ошеломило. Обе эти фигуры изображены художником совершенно отличным от остальных апостолов образом: их руки не касаются никого из соседей. О замыслах Петра они, следовательно, ничего не знали. Нужно думать, что и идеальная личность Фомы с его непоколебимой верой в божественность Христа, и остальные апостолы левой половины полотна не участвовали в идейном движении Петра. За это говорит отсутствие переплета рук между ними. Каждый из них стоит особняком и выражает жестами обеих конечностей только личные чувства и переживания. Но эти чувства и мысли, получив наибольшую экспрессию в Фоме, указывают тем не менее на одно и то же — на абсолютную неприемлемость для каждого из них понятия о предательстве и связанного с ним представления о возможности смерти Спасителя. О Фоме мы уже говорили. Он верил в бессмертную сущность Христа безгранично, но со своей, хотя и глубокой, однако прямолинейной и достаточно примитивной психической организацией он не был в состоянии связать понятие о божественности Спасителя с предстоящей ему смертью и предательством. «Господи, — говорит он в Евангелии от Иоанна, — невемы, камо идеши, и како можем путь ведети». Да, он не знал и не мог знать пути, о котором говорил Спаситель, ибо верил в абсолютный атанатизм Христа. На это указывает, между прочим, его поведение после смерти Спасителя, когда он, как все сильно верующие люди, разочаровавшиеся в своих идеалах, впал в атеизм и поверил в воскресение Христа только по вложению своего перста в раны Господни. Жест Фомы указывает, следовательно, на его прямолинейную веру. Совсем иначе выражает свои переживания Иаков старший. Испуганные глаза его под сдвинутыми бровями, его тело, откинутае кзади, с несколько наклоненной вперед головой, его полуоткрытый рот, — одним словом, вся его поза выражает недоуменный испуг, связанный с резким протестом. И он верит в безусловное бессмертие Христа, но как человека темперамента его поражает прежде всего то обстоятельство, что в их среду закрался преступник. С недоуменным ужасом в лице и разведенными в стороны и отстраняющими от себя

что-то руками он выражает красноречивый протест против такого неслыханного факта. В фигуре Иакова старшего мы видим, следовательно, примитивно верующего человека и преданного своей общине коммунара. Еще сильнее выражена эта мысль в следующей фигуре — Филиппе с его женственным, похожим на Иоанна лицом. Голова и шея его склонены по направлению к Христу, на которого он смотрит со скорбной мольбой, любовно и нежно. Руки, выступающие из-под широкой застегнутой мантии, приложены к сердцу. Вся его поза, связанная с невыразимой эмоциональностью, и лицо со свойственной его организации мягкостью в фигуре говорит как будто о просьбе, направленной к Спасителю, и в то же время о жесте любовного убеждения. В ней слышатся слова от Иоанна: «Господи, покажи нам отца — и довлеет нам!» (Евангелие от Иоанна — гл. 14, ст. 8). Он не верил, следовательно, что Христос отходит к Отцу, поэтому и мысль о предательстве, в особенности в их собственной среде, от него бесконечно далека, и он старается, насколько может, убедить в том же Спасителя. Совсем иначе реагирует на сообщение Учителя Матфей. Резким поворотом влево он обернулся в сторону Фаддея и Симона и одновременно указывает обеими руками по направлению к Христу. Как человек дела и будущий устроитель церкви он не стремится сразу и не посоветовавшись с другими объявить свое отношение к словам Спасителя, а обращается к Фаддею и Симону, как бы говоря: «Вот что сказал Учитель, как отнестись к этому?» И умный Фаддей с его обращенным к Симону лицом патриарха, на котором запечатлены одновременно и черты вдумчивости, и сосредоточенное внимание, и рассудительный Симон с его большим лбом и приподнятыми над столом ладонями кверху руками не знают, что ответить ему. Божественность и смерть, смерть и предательство! Ничего непонятно! И на их лицах запечатлено недоумение... Итак, личностью Спасителя, с одной стороны, и Иудой, и Фомой — с другой, изображенная на полотне мистерия разделена на две равные части. И та, и другая не имеют самостоятельного значения, а связаны с центром произведения — с Христом. Роковые слова Спасителя вскрывают отношение к Нему учеников. Каждый из них проявил свои переживания по-своему, но в общем они разделились на две инакомыслящих партии. Одна, сидящая по правую, т. е. человеческую, сторону Его Естества видела в Нем пришедшего в мир для искупительной жертвы Богочеловека, другая — по левую, или божественную, Его сторону, слепо веря в писание, что «не оставися душа его во аде ни плоть его виде истления», чаяла в нем бессмертного Человекобога. Отсюда и разное отношение к переживаемому Спасителем моменту. Действующие лица правой стороны, за исключением Андрея и Варфоломея, которые о предстоящей искупительной жертве Спасителя были, несомненно, осведомлены, но, не участвуя в идейном

движении, не знали, что она произойдет при ближайшем участии одного из учеников, выражают, каждый по-своему, тревогу по поводу предстоящего момента; участники же драмы по левую сторону, считая Учителя, безусловно, бессмертным, в осуществление его просто не верили. Таким образом предал Христа не Иуда, а все: одни — своим деянием, другие — антропоморфными помыслами, одни предали Его брненное тело, другие — бессмертную душу. Все одинаково грешны. Но Христос в своей божественной благодати простил и тех, и других. И Иуду. На это указывают символы искупления — опресноки и вино, расположенные по отношению к апостолам так же, как у Спасителя, от их тела — ошую. Простил их и Бог, который, ниспослав благодать Света на Сына, озарил его как его жетолководителей, так и главных участников драмы. Петр купается в Свете. Освещены согревшиеся части Иоанна и Иуды. Искуплено все!

Таков смысл этого глубочайшего произведения, если подойти к нему с точки зрения принятой мною формулы. Однако мое изыскание было бы далеко не полным, если бы в конце его я не упомянул еще об одном в высшей степени любопытном факте.

Вспомните в фигуру Петра, передавшего, по вероучению католической церкви, свои земные полномочия и ключи от царствия небесного в руки Римского папы, и учтите, пользуясь моим методом, его телодвижения с точки зрения современной художнику христианской идеологии. Через левую руку, покоящуюся на правом плече Иоанна, он воспринимает при посредстве левой же половины тела последнего идущее от божественной стороны Спасителя и передающееся через Его правую половину тела к левой любимого ученика Его великое, проникнутое безграничной любовью к человечеству учение, и в то же время претворяет его, касаясь своей правой, вооруженной мечом, рукою правой же руки Иуды, в жестокое и безнравственное с точки зрения христианской морали орудие борьбы. Изображая Петра таким образом, художник имел, вне всякого сомнения, намерение выставить в лице его лицемерное папство, которое, благословляя одной рукой, другою боролось со всеми инакомыслящими самыми предосудительными средствами, как то: иезуитской клеветой, инквизицией и кострами, погубившими десятки и сотни тысяч людей якобы во имя христианской идеи, а на самом деле из-за интриг и своекорыстных целей высших представителей духовенства... Честная и истинно-христианская природа да Vinci не могла вместить в себя ни существовавшего в папстве понятия о двуличной морали, согласно которой цель, направленная на прославление господствовавшей доктрины, оправдывала бы всякие средства, ни той жестокости, с которой оно, само погрязшее в крови и преступлениях, прокляло навеки человека, совершившего свое злодеяние, быть может, не столько из-за личных побуждений, сколько во имя установления

церкви. Поэтому как человек, не терпящий неправды, он должен был выразить свой могучий протест как против папства, так и против возглавляемой им искаженной христианской идеи. И мы видим, что он выявил последний с неподражаемым мастерством и присущими только ему глубиной и тонкостью понимания человеческой души; сделав за предательство Христа ответственными всех, он оправдал Иуду и в то же время, выставив в лице Петра бессовестность и лицемерие папства, заклеил последнее навеки иудинной печатью. Этим-то и объясняется тот беспросветный мрак, которым окутаны как нижняя часть согрешающей руки апостола Петра, так и голова, и вся левая половина тела Иуды. Церковь, построенная на искупительной жертве, стоившей участникам ее устройства, в том числе, конечно, и Иуде, бесконечных и сверхчеловеческих душевных терзаний, должна была бы учесть последние и, учтя, постараться искупить свой грех, а не идти теми лжехристианскими путями, какими она шла в эпоху торжествующего папства. Так, мне кажется, думал Леонардо, когда творил свое бессмертное создание.

Чтобы закончить мою работу, мне остается сказать только еще несколько слов. Если вы взглянете на полотно и, отрешившись от всех вышеприведенных рассуждений, обратите ваше внимание исключительно на своеобразное расположение опресноков и стаканов,

то в связи с оригинальным рукописным материалом, оставшимся после Leonardo da Vinci, вам невольно должно прийти на ум, что картина написана зеркальным письмом. И действительно, если вы посмотрите на «Тайную вечерю» в зеркальном ее изображении, то вы не замедлите в этом убедиться, ибо наряду с перемещением всей левой половины картины (считая от зрителя) в правую и обратно упомянутые только что предметы обихода расположатся в естественном для них порядке, т. е. справа от каждого из персонажей. Но вместе с этим вы убедитесь также, что, испытав такого рода перемещение, картина как во всем своем целом, так и по отношению к каждому из персонажей в отдельности, в особенности же по отношению к удивительному изображению личности Христа, утратит для вас большую часть своего шарма, — вы почувствуете, что вы как бы спустились с неба на землю. Поэтому имеются, как мне кажется, все основания думать, что не только это, но и все живописные произведения da Vinci, которые так чарующе действуют на зрителя, написаны, по всей вероятности, зеркальным письмом. В этом-то и заключается, быть может, та тайна, благодаря которой этот несравненный художник вызывает у нас те своеобразные и не поддающиеся сознательному контролю ощущения, сумму которых мы определяем словом «загадка». Но об этом в другой раз.

## Литература | References

1. Лихтерман Л.Б. Василий Васильевич Крамер (к 135-летию со дня рождения). *Нейрохирургия* 2011;1:9–11. Likhberman L.B. Vasily Vasilievich Karmer (towards his 135th anniversary). *Neirokhirurgiya = Russian Journal of Neurosurgery* 2011;1:9–11. (In Russ.).
2. Крамер В.В. Тайна Леонардо да Винчи (психологический этюд). *Журнал психологии, неврологии и психиатрии. Приложение первое: Труды Государственного Московского психоневрологического института* 1922. С. 64–73. Kramer V.V. Mystery of Leonardo da Vinci (a psychological sketch). *Zhurnal psikhologii, neurologii i psikiatrii. Prilozhenie pervoe: Trudy Gosudarstvennogo Moskovskogo psikhonevrologicheskogo instituta = Journal of Psychology, Neurology and Psychiatry. Suppl. 1. Proceedings of State Moscow Psychoneurology Institute* 1922. P. 64–73. (In Russ.).
3. Сеайль Г. Леонардо да Винчи как художник и ученый (1452–1519): Опыт психол. биограф.: пер. с фр. СПб.: Л.Ф. Пантелеев, 1898. 336 с. Séailles G. Léonard de Vinci. *Essai de biographie psychologique*. Transl. from French. St. Petersburg: L.F. Panteleev, 1898. 336 p. (In Russ.).
4. Шово С. Леонардо да Винчи: Пер. с фр. В.Д. Балакина. М.: Молодая гвардия, 2023. 237 с. Chauveau S. Leonardo da Vinci. Transl. from French by VD Balakin. Moscow: Molodaya gvardiya, 2023. 237 p. (In Russ.).
5. Вольнский А.Л. Леонардо да Винчи. Киев: Типография С.В. Кульженко, 1909. 500 с. Volynsky A.L. Leonardo da Vinci. Kiev: typ. S.V. Kul'zhenko, 1909. 500 p. (In Russ.).
6. Мин Г.Е. Тайная вечеря, картина Леонардо да Винчи. М., 1848. 29 с. Min G.E. The Last Supper, a painting by Leonardo da Vinci. Moscow, 1848. 29 p. (In Russ.).
7. Эфрос А.М. Мастера разных эпох. М.: Советский художник, 1979. 336 с. Efros A.M. Masters of different epochs. Moscow: Sovietyky khudozhnik, 1979. 336 p. (In Russ.).
8. Стам С.М. Корифеи Возрождения. Кн. 1. Саратов: Издательство Саратовского университета, 1991. 384 с. Stam S.M. Giants of Renaissance. Book 1. Saratov: Izdatelstvo Saratovskogo universiteta, 1991. 384 p. (In Russ.).
9. Гуковский М.А. Леонардо да Винчи: Творческая биография. Л.–М.: Искусство, 1967. 179 с. Gukovsky M.A. Leonardo da Vinci: creative biography. Leningrad–Moscow: Iskusstvo, 1967. 179 p. (In Russ.).
10. Бернсон Б. Леонардо. Пер. с англ. В. Чудовского. В кн.: Леонардо да Винчи. Ред. А.Л. Вольнского. СПб.: Парфенон, 1922. С. 14–54. Bernson B. Leonardo. Transl. from English by V. Chudovsky. In: Leonardo da Vinci. Ed.: A.L. Volynsky. Saint Petersburg: Parthenon, 1922. Pp. 14–54 (In Russ.).
11. Доброхотова Т.А., Брагина Н.Н. Левши. М.: Книга, 1994. 232 с. Dobrokhotova T.A., Bragina N.N. Left-handers. Moscow: Kniga, 1994. 232 p. (In Russ.).
12. Schott G.D. Mirror writing: neurological reflections on an unusual phenomenon. *J Neurol Neurosurg Psychiatr* 2007;78:5–13. DOI: 10.1136/jnnp.2006.094870
13. Лотман Ю.М. Биография – живое лицо. *Новый мир* 1985;2:228–36. Lotman Yu.M. Biography – a living face. *Novy Mir* 1985;2:228–36. (In Russ.).

**ORCID автора / ORCID of author**

Л.Б. Лихтерман / L.B. Likhterman: <https://orcid.org/0000-0002-9948-9816>

**Конфликт интересов.** Автор заявляет об отсутствии конфликта интересов.  
**Conflict of interest.** The author declares no conflict of interest.

**Финансирование.** Работа выполнена без спонсорской поддержки.  
**Funding.** The work was performed without external funding.

DOI: <https://doi.org/10.63769/1683-3295-2026-28-1-142-150>

# Роль пионеров нейрохирургии в развитии анестезиологии

**Контакты:**

Никита Евгеньевич  
Воинов  
[nik\\_voin@mail.ru](mailto:nik_voin@mail.ru)

А. Ю. Улитин<sup>1,2</sup>, А. Н. Кондратьев<sup>1</sup>, Л. М. Ценципер<sup>1</sup>, Н. Е. Воинов<sup>1</sup>, С. Г. Исмаилов<sup>1</sup>, Г. А. Улитин<sup>3</sup>

<sup>1</sup>Российский научно-исследовательский нейрохирургический институт им. проф. А. Л. Поленова – филиал ФГБУ «Национальный медицинский исследовательский центр им. В. А. Алмазова» Минздрава России; Россия, 191014 Санкт-Петербург, ул. Маяковского, 12;

<sup>2</sup>кафедра нейрохирургии ФГБОУ ВО «Северо-Западный государственный медицинский университет им. И. И. Мечникова» Минздрава России; Россия, 191015 Санкт-Петербург, ул. Кирочная, 41;

<sup>3</sup>Военно-медицинская академия им. С. М. Кирова; Россия, 194044 Санкт-Петербург, ул. Академика Лебедева, 6, лит. Ж

Развитие анестезиологии стало одним из переломных моментов в истории медицины. На ее становление как специальности повлияли многие пионеры нейрохирургии. Виктор Хорсли, Гарвей Кушинг, Уильям Макьюэн и многие другие внесли значительный вклад в эволюцию анестезиологических методов, повысив безопасность хирургических вмешательств и способствуя, в итоге, становлению нейроанестезиологии как самостоятельной медицинской профессии.

**Ключевые слова:** нейрохирургия, анестезиология, наркоз, история медицины

**Для цитирования:** Улитин А. Ю., Кондратьев А. Н., Ценципер Л. М. и др. Роль пионеров нейрохирургии в развитии анестезиологии. Нейрохирургия 2026;28(1):142–50.

DOI: <https://doi.org/10.63769/1683-3295-2026-28-1-142-150>

## The role of neurosurgical pioneers in the development of anesthesiology

A. Yu. Ulitin<sup>1,2</sup>, A. N. Kondratyev<sup>1</sup>, L. M. Tsenciper<sup>1</sup>, N. E. Voinov<sup>1</sup>, S. G. Ismailov<sup>1</sup>, G. A. Ulitin<sup>3</sup>

<sup>1</sup>Polenov Russian Scientific Research Institute of Neurosurgery – branch of Almazov National Medical Research Centre; 12 Mayakovsky St., Saint Petersburg 191104, Russia;

<sup>2</sup>Department of Neurosurgery, North-Western State Medical University named after I. I. Mechnikov; 41 Kirochnaya St., Saint Petersburg 191015, Russia;

<sup>3</sup>Kirov Military Medical Academy; 6 lit. Zh. Akademika Lebedeva St., Saint Petersburg 194044, Russia

**Contacts:** Nikita Evneevich Voinov [nik\\_voin@mail.ru](mailto:nik_voin@mail.ru)

The development of anesthesiology was one of the turning points in the history of medicine. Its development as a specialty was influenced by many pioneers of neurosurgery. Victor Horsley, Harvey Cushing, William McEwen and many others made significant contributions to the evolution of anesthesiologic techniques, increasing safety of surgical interventions and ultimately contributing to the development of neuroanesthesiology as an independent medical profession.

**Keywords:** neurosurgery, anesthesiology, anesthesia, history of medicine

**For citation:** Ulitin A. Yu., Kondratyev A. N., Tsenciper L. M. et al. The role of neurosurgical pioneers in the development of anesthesiology. *Neyrokhirurgiya = Russian Journal of Neurosurgery* 2026;28(1):142–50.

DOI: <https://doi.org/10.63769/1683-3295-2026-28-1-142-150>

*С почтением взглядывайте в темные необитаемые места прошлого, где в бесформенном забвении похоронены многие из наших благодетелей*  
**Т. Карлайл, английский историк**

Основной задачей, к решению которой врачи шли в течение многих столетий, являлась избавление пациентов от боли во время хирургических операций, ее и призвана была решить анестезиология (лат. *an* — отсутствие, *aesthesia* — чувствительность и греч. *logos* — учение). Развитие нейрохирургии поставило перед анестезиологами новые задачи: борьба с отеком мозга, мониторинг корковых и стволовых функций мозга, коррекция кровопотери, профилактика и лечение интра- и послеоперационных осложнений. Все это привело к рождению новой специальности — нейроанестезиологии.

Врачи Античности и раннего Средневековья не считали необходимым проводить обезболивание во время операций. Например, выдающийся хирург Аретей Каппадокийский полагал, что при выполнении трепанации черепа анестезия не требуется, поскольку, как он писал «...привычка таких людей делает их терпимыми к боли, а хорошее расположение духа и добрые надежды делают их сильными и выносливыми...» [1, 2]. Но уже в позднем Средневековье стали широко применять в качестве обезболивающих средств настои мака, растения семейства пасленовых, содержащих соланин, мандрагору. Отсутствие эффективных методов обезболивания компенсировалось быстротой выполнения хирургических вмешательств (с несомненной потерей их качества) — это правило сохранялось со времен Гиппократов вплоть до появления ингаляционных анестетиков в середине XIX в. (вспомним, что Д.Ж. Ларрей в день Бородинской битвы выполнил около 200 ампутаций) [3–5].

К середине XIX в. была создана анатомическая, научная и техническая хирургическая база и накоплен огромный клинический опыт для развития анестезии. Уходили в прошлое времена, когда хирурги использовали с целью обезболивания опиум или лошадиные дозы алкоголя. Нужен был лишь первый шаг, и он был сделан несколькими молодыми американцами — Г. Уэллсом, У.Т. Мортонем и Ч. Джексоном. Синтезирование эфира, закиси азота, хлороформа и их использование во время операций дали новые возможности для хирургов, а день первой успешной демонстрации эфирного наркоза (16 октября 1846 г.) открыл новую эру в истории хирургии, а также дал ростки новой специальности — анестезиологии. В ноябре 1846 г. Мортон получил письмо от Оливера Венделла Холмса, профессора анатомии и физиологии Гарвардской медицинской школы: «Дорогой сэр! Я хочу дать Вам мысль о названии, которое можно дать состоянию больного и применяемому средству. Состояние должно, я думаю, быть названо анестезия (*anaesthesia*)» [6].

Развитие наркоза дало толчок к развитию хирургии, позволив увеличить время (а главное — качество) проведения операций, в том числе на структурах черепа и мозга (ранее, в донаркозную эру, трепанацию рекомендовалось проводить за 3 мин), которые стали более осмысленными, хотя сам мозг все еще оставался для хирургов terra incognita. Хирурги получили возможность более вдумчиво и осознанно выполнять операции, не говоря уже о прекращении страдания пациентов (в операционной одной из лондонских больниц до наших дней сохранился колокол, звуками которого пытались заглушить крики несчастных, подвергавшихся хирургическому вмешательству) [7, 8]. И вскоре им же (поскольку анестезиологии еще только предстояло появиться и за наркотизацию пациентов отвечали хирурги) пришлось решать новые задачи уже не только качества обезболивания, но также миорелаксации, мониторинга функций организма, профилактики осложнений [9].

Надо сказать, что пионеры нейрохирургии почти сразу стали оценивать действие наркотических препаратов применительно к выполняемым ими хирургическим вмешательствам на головном мозге. И участие многих из них в развитии анестезиологии было весьма значительным. Английский хирург и основоположник мировой нейрохирургии **В. Хорсли** (рис. 1, а) в течение нескольких лет (1883–1885) исследовал на животных и на себе действие эфира, закиси азота, хлороформа, а также морфина, чтобы, как он писал «...ознакомиться с действием различных агентов и наблюдать за физическими и психическими явлениями, которые они вызывали, прежде чем было потеряно сознание» [10]. Хорсли пришел к убеждению о преимуществах хлороформа по сравнению с эфиром, который он отверг из-за способности вызывать повышение кровяного давления, чрезмерное кровотечение, послеоперационную тошноту, рвоту и возбуждение (хотя и признавал его большую безопасность). В 1888 г. в статье в «Британском медицинском журнале» он описал свою технику анестезии при операциях на головном мозге следующим образом: «Анестезия — метод одурманивания пациента, является наиболее важным и состоит из введения путем подкожной инъекции четверти крупинки морфина, после чего пациента подвергают хлороформированию. Цель введения морфина двояка. Во-первых, как хорошо известно, это позволяет проводить длительную операцию без необходимости введения большого количества хлороформа. Вторая причина применения морфина, пожалуй, более важна, поскольку этот препарат вызывает хорошо выраженное сокращение артериол центральной нервной системы; и что, следовательно, разрез в мозге



Рис. 1. Пионеры нейрохирургии: а - Виктор Хорсли (1857–1916); б - Гарвей Кушинг (1869–1939); в - Федор Краузе (1857–1937); г - Чарльз Фрейзер (1870–1936)  
Fig. 1. Pioneers of neurosurgery: a - Victor Horsley (1857–1916); б - Harvey Cushing (1869–1939); в - Fedor Krause (1857–1937); г - Charles Fraser (1870–1936)

сопровождается очень небольшим выделением жидкости...» [11]. Впрочем, впоследствии, когда стало известно о способности морфина угнетать дыхательный центр, Хорсли перестал использовать его для наркоза, и первые британские анестезиологи, следуя рекомендациям Хорсли, отдавали предпочтение хлороформу [12]. Кроме того, Хорсли первым выделил наиболее болезненные этапы краниотомии, во время которых позднее использовал в качестве местной анестезии кокаин (предвосхитив таким образом современный подход к нейрохирургическим операциям). При этом оперировал он очень быстро, его операции редко длились более получаса, а о его хирургическом мастерстве ходили легенды.

25 мая 1886 г. Хорсли выполнил свою первую задокументированную нейрохирургическую операцию под наркозом в лондонской больнице на Куин-сквер. В то время повсеместно применялся метод ингаляционной анестезии с использованием «открытых капель», и были предприняты технические усилия, чтобы упростить и обезопасить введение летучих веществ. По просьбе Хорсли (и при его непосредственном участии) физик **Вернон Харкорт** (1834–1919) из Оксфордского университета сконструировал испаритель, соединенный с баллоном со сжатым кислородом, который позволял получать 2 % хлороформ [13]. Примечательно, что Виктор Хорсли играл важную роль в работе Специального комитета Британской медицинской ассоциации по изучению хлороформа в 1901 г. Его статья под названием «Работа форума комитета по хлороформу» (1911 г.) в «Британском медицинском журнале» прокомментировала окончательный отчет, а также добавила несколько полезных замечаний по преподаванию анестезии. В своей классической статье «О технике операций на центральной нервной системе» (1906 г.) Хорсли особое внимание уделил вопросам анестезии, основной целью которой считал «...предотвращение шока и поддержание физиологической ценности нервной системы» [14, 15].

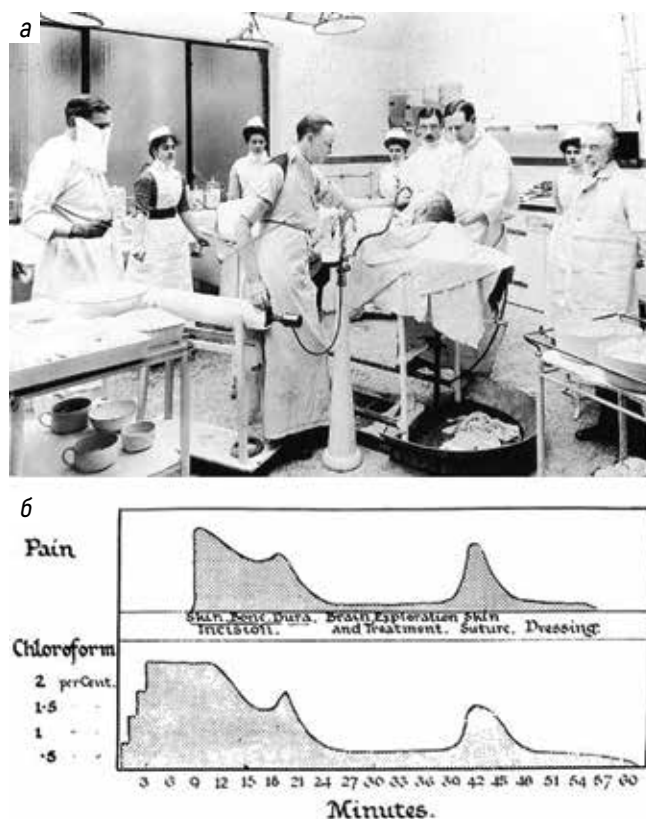


Рис. 2. Операция в Больнице на Королевской площади (1906 г.): а - доктор Л. Пауэлл проводит наркоз; первый слева - В. Хорсли, первый справа - Т. Кохер, случайно посетивший больницу в тот день; регулятор В. Харкорта закреплен на подставке; б - диаграмма Хорсли, показывающая дозировку хлороформа для различных операций: верхняя кривая отражает степень боли, нижняя - процентное содержание хлороформа, максимальное при работе на коже и почти нулевое при работе на мозге

Fig. 2. Surgery in the Hospital on Queen Square (1906): a - Doctor L. Powell performs anesthesia; first one on the left is V. Horsley, first one on the right is T. Kocher who accidentally visited the hospital on that day; Harcourt Inhaler Regulator is attached to a stand; б - Horsley's diagram showing chloroform doses for various surgeries: upper curve reflects pain level, lower curve reflect chloroform percentage, maximal for working on the skin and almost zero for working on the brain

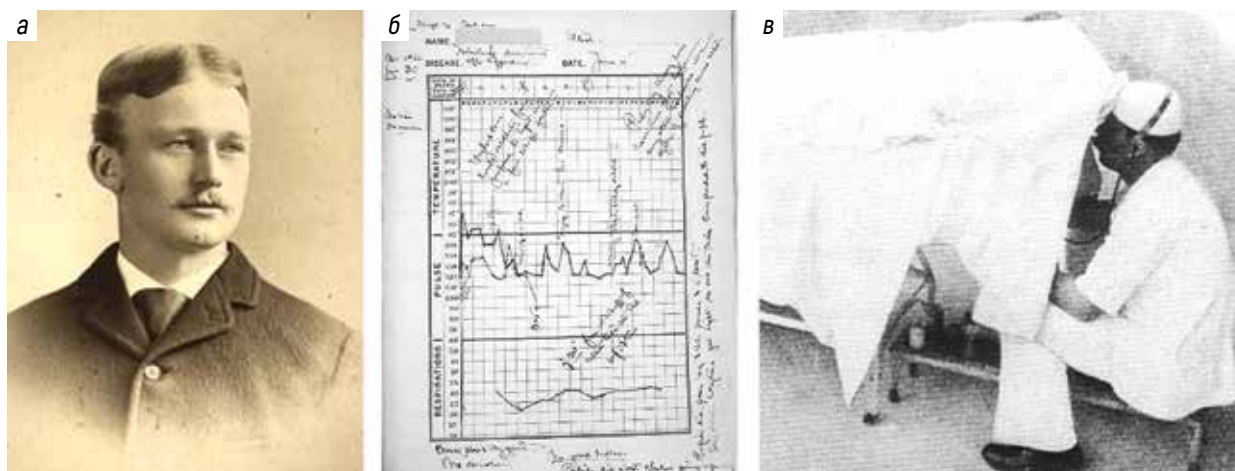


Рис. 3. Из истории наркоза: а – Эрнест Эмори Кодмен (1869–1940); б – одна из первых анестезиологических карт (1891 г.) (из домашнего архива Э. Кодмена); в – анестезист С.Г. Дэвис выслушивает стетоскопом сердечную деятельность пациента во время выполнения операции на задней черепной ямке

Fig. 3. History of anesthesia: а – Ernest Amory Codman (1869–1940); б – one of the first anesthesiologic maps (1891) [from E. Codman's home archive]; в – anesthesiologist S.G. Davis listens to a patient's heart during a surgery on the posterior cranial fossa

С Хорсли во всем соглашался основоположник немецкой нейрохирургии **Ф. Краузе** (см. рис. 1, в). Он использовал для наркоза кислородно-хлороформный аппарат Рот-Дрегера (внедренный в клиническую практику в 1902 г.), способный доставлять чистый кислород. И Краузе, и Хорсли выступали за использование гипотензии для уменьшения кровотечения во время операций, что достигалось увеличением концентрации хлороформа [16, 17].

**Гарвея Кушинга** (см. рис. 1, б) не только нейрохирурги, но и анестезиологи считают одним из своих отцов-основателей. Работая в Массачусетской общей клинической больнице, он совместно со своим другом **Э.Э. Кодманом** в 1900 г. разработал первую анестезиологическую карту (The ether chart), в которой отмечались краткие сведения о пациенте, особенностях операции и регистрировались такие важные параметры, как пульс, частота дыхания, температура каждые 5 мин, описание цвета лица, количество использованного эфира. Это нововведение позволило значительно снизить интраоперационную летальность среди пациентов [18–20].

В 1920 г., посылая свои первые наркозные карты в библиотеку Тредвелла, Кушинг написал: «Поставьте это в угол библиотеки, где когда-нибудь какой-нибудь молодой человек сможет смахнуть с этого пыль и сказать: «Кто были эти ребята? И что такое этот эфир, о котором они говорят?»» Кушингу медицина обязана рождением терминов «регионарная анестезия» и «комбинированная общая анестезия» [21]. В 1901 г. в Италии Кушинг ознакомился в клинике Сципионе Ривароччи с принципом работы и устройством его ртутного сфигмоманометра для измерения артериального давления. Он тщательно перерисовал в свой дневник конструкцию прибора, а вернувшись в США, начал настойчиво внедрять метод в практику больницы

Джона Хопкинса — уже через год измерение артериального давления являлось обязательной частью контроля за состоянием больных во время операции. Говорили, что именно благодаря Кушингу Америка научилась измерять кровяное давление [5, 22].

В 1907 г. Кушинг использовал стетоскоп для «непрерывного выслушивания сердечного и дыхательного ритма на протяжении всей анестезии», став одним из основоположников интраоперационного мониторинга. Именно он создал должность сестры-анестезистки и определил ее функции. Г. Кушинг, как и другие оперирующие на мозге хирурги в США, отдавали предпочтение эфиру, хотя (как и Хорсли) сознавал его перечисленные выше недостатки, а также воспламеняемость, что приобрело особую актуальность после введения им в хирургическую практику электрической коагуляции (только с появлением в 1956 г. первого взрывобезопасного анестетика галотана эта проблема была решена, хотя его склонность повышать внутричерепное давление за счет расширения сосудов головного мозга беспокоила многих нейроанестезиологов) [23–25].

Кушинг хорошо осознавал необходимость развития анестезиологии как самостоятельной специальности. Поэтому он попросил одного из своих коллег, **Сэмюэла Гриффитса Дэвиса** (вероятно, его можно считать первым нейроанестезиологом) (рис. 3, в), быть его постоянным «эфиризатором» и которому приплачивал, кстати, из своего кармана. Это привело к почти полному исчезновению осложнений, связанных с анестезией. В статье «О некоторых принципах церебральной хирургии» Кушинг сообщал о необходимости ведения анестезии специалистом при выполнении операций на головном мозге и перечислял его обязанности. Он писал в 1909 г.: «Обезболивание специалистом абсолютно необходимо... Хирургу достаточно испытаний

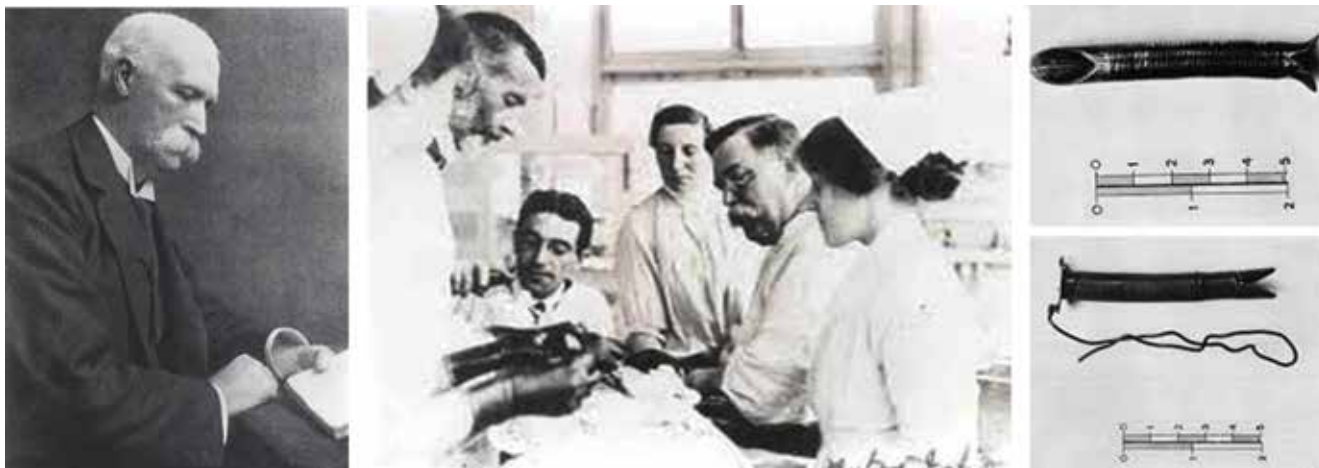

Рис. 4. Уильям Макьюэн (1848–1924). У. Макьюэн проводит первую интубацию трахеи. Первые интубационные трубки Макьюэна  
Fig. 4. William Macewen (1848–1924). W. Macewen performs the first intubation of the trachea. First Macewen's intubation tubes

без дополнительного беспокойства по поводу наркоза. В течение последних нескольких лет доктор Дэвис, который посвящает свое время почти исключительно этой работе, значительно облегчил мне эти обязанности, проводя анестезию всем моим неврологическим пациентам. Исключительно благодаря его мастерству при более чем трехстах операциях на черепе полностью отсутствовали осложнения, обычно связанные с анестезией». И еще: «...важно, чтобы анестезия проводилась экспертом — предпочтительней тем, кто делает это своим делом... Церебральная хирургия — не место для придурков...» [23].

Неоспорим вклад в развитие анестезиологии работавшего в Глазго пионера нейрохирургии **Уильяма Макьюэна** (рис. 4), который первым выполнил интубацию трахеи при проведении анестезии у пациента перед удалением опухоли полости рта под хлороформным наркозом 5 июля 1878 г. Он использовал гофрированную трубку из нержавеющей стали, чтобы обеспечить непрерывное равномерное поступление хлороформа и предупредить возможную аспирацию крови (и Макьюэн же первым предложил использовать с данной целью тампонаду ротоглотки) [26]. С этим событием связано начало эры эндотрахеальной анестезии. Год спустя Макьюэн провел первые три зарегистрированные успешные нейрохирургические операции под общим наркозом. В 1884 г., задолго до Г. Кушинга, Уильям Макьюэн вместе с другими сотрудниками Королевской больницы Глазго продвигал идею обучения студентов-медиков искусству анестезии. Он также ввел обязательное практическое обучение и сертификацию по анестезии [27–29].

Еще один основоположник американской нейрохирургии **Чарльз Фрейзер** (см. рис. 1, 2) в 1906 г. заявил: «...анестезия не должна быть доверена никому, кроме опытных рук... оператор должен чувствовать такую абсолютную уверенность в своем анестезиологе, что его

внимание ни в коем случае не должно отвлекаться от поля операции». А через 3 года он был еще более категоричен: «...ни при каких обстоятельствах не следует проводить операцию на центральной нервной системе, если не доступны услуги квалифицированного анестезиолога» [30]. Работая в больнице Пенсильванского университета, Фрейзер приглашал на эту должность в качестве постоянного работника дипломированную медсестру. Считалось, что женщины-анестезиологи будут более надежными, чем мужчины, и в отчете Пенсильванской больницы в 1910 г. отмечено: «...хирургический персонал единодушно согласен с тем, что наем женщины-анестезиолога должен отвечать наилучшим интересам больницы. Она не должна быть врачом, потому что любой врач, нанятый таким образом, занимает эту должность только как средство дальнейшего продвижения по службе..., а женщина, не являющаяся врачом, нанятый таким образом, чувствовала бы, что это постоянное занятие, и добросовестно повышала бы свою полезность» [31]. Кроме того, в состав операционной бригады входил еще и ассистент, в обязанности которого входило исключительно наблюдение и запись кровяного давления с частыми интервалами на протяжении всей операции (рис. 5). Ф. Краузе в своей монографии «Хирургические операции на голове» (1934 г.) также подчеркивал важность квалифицированной нейроанестезии, реанимационного оборудования, интраоперационного мониторинга и карт анестезии [14, 16].

С начала XX в. престижность профессии анестезиолога возросла, и некоторые врачи стали охотно специализироваться в данной специальности, а в 1902 г. чикагским врачом **Маттасом Сейфертом** был введен термин «анестезиология» [1, 32].

В 1909 г. сотрудники лаборатории физиологии и фармакологии Рокфеллеровского института медицинских исследований **С. Мельцер** и **Д. Ауер** описали

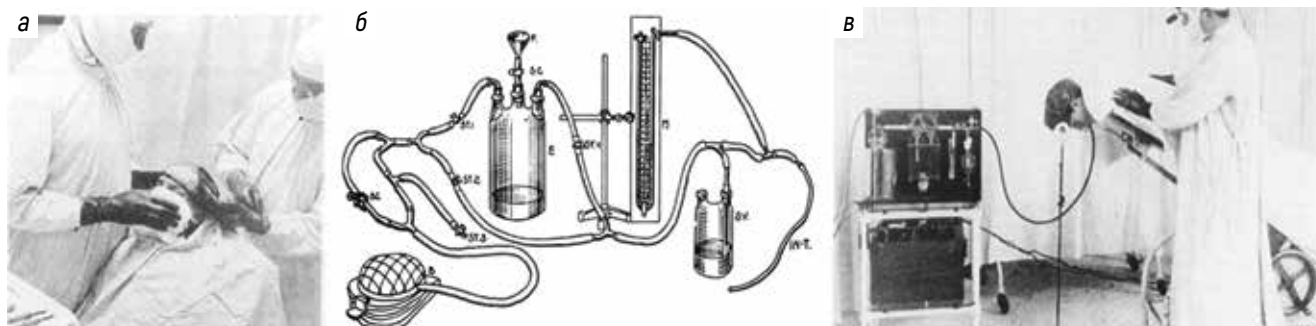


Рис. 5. Из истории анестезии: а – уникальное решение Фрейзером проблемы нейрохирургической анестезии включением анестезиолога в состав хирургической бригады; б – аппарат для интратрахеальной инсuffляции Мельцера; в – Фрейзер готовится к операции с использованием интратрахеальной инсuffляции эфиром

Fig. 5. History of anesthesia: а – Fraser's unique solution of the problem of neurosurgical anesthesia through inclusion of an anesthesiologist into a surgical team; б – Meltzer's device for intratracheal insufflation; в – Fraser is preparing for a surgery using intratracheal insufflation with ether

метод, при котором непрерывный поток кислорода и воздуха вместе с парами анестетика поступали в трахею через трубку с небольшим отверстием, что позволяло поддерживать достаточную оксигенацию даже при отсутствии дыхательных нарушений. Разработанный ими аппарат для инсuffляционной анестезии был усовершенствован Ч. Элсбергом (рис. 6) и другими врачами, и метод стал «золотым стандартом» для анестезиологов, практиковавших в период 1910–1940 гг. К его негативным сторонам относились невозможность защитить трахею от аспирации крови, содержимого желудка и инородных тел и опасность повышения давления в случае перекрытия пути выхода газов, что могло привести к разрыву легких [26, 33, 34].

В первой половине XX в., пока не появились более совершенные и безопасные ингаляционные анестетики, хирургические операции проводились главным образом под местной анестезией, после того как в 1853 г. А. Вуд разработал шприц и полую иглу, которые использовал для введения морфина вблизи нервных стволов. Гораздо позднее, в 1896 г., Г. Люер представил первый шприц, целиком изготовленный из стекла, а Альберт Ниманн в 1859 г. выделил кокаин из листьев кокки – с тех пор местная анестезия стала стремительно развиваться. Первым (с 1880 г.) стал применять кокаин в клинической практике В. Анреп, однако основоположником метода считается австрийский врач К. Коллер, который с 1884 г. начал использовать кокаин при офтальмологических операциях. В нейрохирургических операциях первыми кокаин использовали в конце 1890-х гг. В. Хорсли и Т. Кохер [35, 36].

Регионарную и проводниковую анестезию кокаином в 1886 г. выполнил русский хирург Л.И. Лушкевич, и примерно в это же время два нью-йоркских врача – У. Холстед и А. Холл – также начали работать над разработкой данных методик (к несчастью, приобретая заодно и зависимость от кокаина). Уильям Холстед экспериментировал с подкожным применением кокаина для блокады периферических нервов, а его орди-




Рис. 6. Ч.А. Элсберг (1871–1948), американский хирург, один из основоположников спинальной хирургии. Уолтер Денди (1886–1946)

Fig. 6. C.A. Elsberg (1871–1948), American surgeon, one of the founders of spinal surgery. Walter Dandy (1886–1946)

натор Г. Кушинг начал внедрять его в хирургию головного мозга (вначале он использовал местную анестезию только для простых процедур, таких как пункция желудочков). Врач, прооперированный Кушингом, писал: «Один из секретов успеха доктора Кушинга заключается в том, что он не использует ничего, кроме местной анестезии, которая обеспечивает нормальное функционирование сердца и других органов во время операции». Хотя кокаиновая анестезия и получила широкое распространение, она была небезопасной и иногда вела к летальному исходу вследствие токсического действия препарата, вызывающего падение артериального давления и остановку дыхания [37, 38].

В 1905 г. А. Эйнхорном синтезирован и введен в практику менее токсичный Новокаин (прокаин), и с 1910-х гг. местная анестезия стала весьма широко применяться при краниотомиях. В 1914 г. основоположник нейрохирургии во Франции Т. де Мартель, а в 1917 гг. Кушинг рекомендовали использовать ее

при всех нейрохирургических операциях, обращая внимание и на такие положительные факторы местной анестезии, как отсутствие влияния на внутричерепное давление и возможность контакта с пациентом — в частности, можно было попросить его откашляться, удалив таким образом из раны свертки крови и кусочки костей [23, 39]. Год спустя Кушинг заявил: «*Общая анестезия поощряет использование более грубых методов, которые пациент под местной анестезией не перенес бы и которые, следовательно, по всей вероятности, вредны*» [23]. Простота и эффективность метода, отсутствие безопасных ингаляционных анестетиков и высочайший авторитет Кушинга привели к тому, что местная анестезия вплоть до середины XX в. и даже позднее (операционные журналы Ленинградского нейрохирургического института свидетельствуют, что до конца 1960-х гг. все операции проводились под местной анестезией) являлась основным способом анестезии при выполнении нейрохирургических вмешательств. Ч. Фрейзер писал: «*...нейрохирургические операции больше, чем другие, поддаются местной анестезии; легко снижаемая чувствительность кожи головы, безболезненный череп, твердая мозговая оболочка, головной мозг — все это очень простой процесс...*». К концу 1920-х гг. он использовал анестезию новокаином с адреналином более чем при половине краниотомий.

Случилось так, что великие нейрохирурги планеты (Г. Кушинг, Т. де Мартель, У. Денди, Г. Оливекрона), превознося достоинства местной анестезии, способствовали ее преимущественному использованию в нейрохирургии, и должно было пройти несколько десятилетий, прежде чем маятник качнулся вспять и общая анестезия стала методом выбора при операциях на нервной системе [3, 37, 40–42]. Появление первого безопасного в плане воспламенения ингаляционного анестетика Фторотана, надежных аппаратов искусственной вентиляции легких, использование миорелаксантов привели к новой эре анестезии в нейрохирургической практике. Добавим, что в нашей стране длительному применению местной анестезии (до середины 1960-х гг.) при всех видах хирургических вмешательств (не только нейрохирургических) способствовало широкое и чрезвычайно успешное ее использование во время Великой Отечественной войны, а также авторитет ее разработчика и апологета академика А.В. Вишневого. Местная анестезия в нейрохирургии была забыта, но вновь востребована к концу

XX в. в связи с развитием микронейрохирургии и открывшимися перед хирургами возможностями резекции образований, локализуемых в речевых и моторных зонах коры.

Нельзя не вспомнить и о роли первых нейрохирургов в разработке и внедрении в практику внутривенного наркоза, началом которого является 1902 г., когда профессор кафедры фармакологии Военно-медицинской академии **Н. Кравков** предложил использовать для наркоза внутривенное введение гедонала. Данный метод широко использовался в клинике **С.П. Федорова**, а вслед за ним гедоналовый наркоз ввели в своих клиниках **А.Л. Поленов** и **В.А. Опель**. В 1910 г. С.П. Федоров доложил на Международном хирургическом конгрессе в Берлине о 530 хирургических вмешательствах под гедоналовым наркозом. В зарубежной литературе он и сейчас упоминается как «русский метод» [1].

Нейроанестезиология стала выделяться из общей анестезиологии примерно в 1930–1940-е гг. не как отдельная специальность, а скорее субспециальность, как в свое время нейрохирургия выделилась из общей хирургии, когда появились необходимые предпосылки [43–46]. Нейроанестезиология смогла возникнуть только тогда, когда анестезиология сформировалась как самостоятельная медицинская наука и получила возможность отвечать на вызовы, предъявляемые ей нейрохирургами. Именно тесные связи с нейрохирургами сформировали данную специальность. И, кстати, в те же годы знаменитый нейрохирург **У. Денди** (см. рис. 6) разработал и реализовал в клинике университета Джона Хопкинса концепцию палаты пробуждения, оснащенной необходимой аппаратурой и сестринским постом, заложив тем самым основы нейрореаниматологии. На протяжении большей части своей истории нейроанестезиология привлекала лучшие умы новизной стоящих перед нею проблем, исследовательских концепций и методологий. Нейроанестезиология внесла огромный вклад в развитие нейрохирургии и в обеспечение безопасности нейрохирургических операций. Снизив летальность и число послеоперационных осложнений до минимума, она радикально изменила эту область хирургии, сделав ее такой, какой мы ее знаем сегодня. И мы не должны забывать, что у истоков развития нейроанестезиологии в первых рядах ее создателей стояли знаменитые хирурги, пионеры нейрохирургии.

## Литература | References

1. Жоров И.С. Общее обезболивание. Руководство для врачей – анестезиологов и хирургов. М.: Медицина, 1964.  
Zhorov I.S. General anesthesia. Guidelines for doctors – anesthesiologists and surgeons. Moscow: Meditsina, 1964. (In Russ.).
2. Bingham W.F. The early history of neurosurgical anesthesia. *Neurosurgery* 2016;39:568–684.
3. Arnott R., Finger S., Smith C. (eds.). *Trepanation. History, Discovery, Theory*. Leiden: Swets & Zeitlinger, 2003.
4. Atkinson R.S., Boulton T.B. *The history of anesthesia*. London: Royal Society of Medicine Services, 1956. P. 525–8.
5. Wilkinson E. *History of neuroanesthesia*. BNI 1987;27–36.
6. Wawersik J. *History of chloroform anesthesia*. *Anaesthesiol Reanim* 1997;22:44–52.
7. Frost E.A.M. *History of neuroanesthesia*. In: Albin M.S. (ed.). *Textbook of Neuroanesthesia With Griffith H.R.*
8. Thatcher V.S. *History of Anesthesia*. Philadelphia: Lippincott, 1953.
9. Mennel Z. Some difficulties which may occur in the administration of anaesthesia for cerebral operations. *Brit J Anaesth* 1930;7:52–8.
10. Horsley V. Discussion on chloroform anaesthesia. *Brit Med J* 1904;2:720.
11. Horsley V. On the technique of operations on the central nervous system. *Brit Med J* 1906;2:411–23.
12. Lanier W.L. The history of neuroanesthesiology: the people, pursuits, and practices. *J Neurosurg Anesthesiol* 2012;24(4):281–99.
13. Harcourt A.G. Vernon. Discussion on chloroform and anaesthesia. *Br Med J* 1903;2:142.
14. Cottrell J.E., Turndorf H. *Anesthesia and Neurosurgery*. St. Louis: CV Mosby Company, 1980.
15. Hunter A.R. *History of Neurosurgical Anaesthesia*. In: Rupprecht J., van Lieburg M.J., Lee J.A., Erdmann W. (eds.). *Anaesthesia*. Springer, Berlin, Heidelberg, 1985.  
DOI: 10.1007/978-3-642-69636-7\_33
16. Krause F., Heymann E. *Surgical Operations of the Head*. New York, Allied, 1934.
17. Krause F. *Surgery of the Brain and Spinal Cord Based on Personal Experiences*. New York: Rebman Co, 1912.
18. Beecher H.K. The first anesthesia record: Codman, Cushing. *Surg Gynecol Obstet* 1940;71:689–94.
19. Hirsch N.P., Smith G.B. Harvey Cushing: his contribution to anesthesia. *Anesth Analg* 1986;65:288–93.
20. Lambert R. The history of craniotomy. *Ann Med Hist* 1930;2: 495–514.
21. Cushing H.W. Letter to F.A. Washburn. *Anesthesia charts of 1895*. Treadwell Library, Massachusetts General Hospital.
22. Cushing H. On routine determinations of arterial tension in operating room and clinic. *Boston Med Surg J* 1903;148:250–6.
23. Cushing H. Some principles of cerebral surgery. *JAMA* 1909;52:184–95.
24. Mennel Z. Anaesthesia in intracranial surgery. *Proc Roy Soc Med* 1922;15:13–8.
25. Molnár C., Nemes C., Szabó S., Fülesdi B. *Harvey Cushing, a Pioneer of Neuroanesthesia*. Springer Japan, 2008. P. 83–486.
26. Ezri T., Evron S., Hadad H., Roth Y. Tracheostomy and endotracheal intubation: a short history. *Harefuah* 2005;144(12):891–908.
27. Macewen W. Discussion on anaesthetics. *Wood's Med Surg Monogr* 1891;9:213–63.
28. Macewen W. Intra-cranial lesions. *Lancet* 1881;2:541–3, 581–3.
29. Macewen W. Clinical observations on the introduction of tracheal tubes by mouth instead of performing tracheotomy or laryngotomy. *Brit Med J* 1880;2:122–4, 163–5.
30. Davison M.H.A. *The Evolution of Anaesthesia*. Baltimore: Williams & Wilkins, 1965.
31. Robinson V. *Victory Over Pain: A History of Anesthesia*. New York: Henry Schumann, 1946. 29 p.
32. Castiglioni A.A. *History of medicine*. Routledge, 2018.
33. Elsberg C.A. Experiences in thoracic surgery under anaesthesia by the intratracheal insufflation of air and ether: with remarks on the value of the method for general anaesthesia. *Ann Surg* 1911;54:749–57.
34. Elsberg C.A. Anaesthesia by the intratracheal insufflation of air and ether: a description of the technic of the method and of a portable apparatus for use in man. *Ann Surg* 1911;53(2):161–8.
35. *Anaesthesia in the 1920s*. *Br J Anaesth* 2016;96:103.
36. Dowman C.E. Local anesthesia in neurological surgery. *Am J Surg Anesth Suppl*. 1925;39:74–6.
37. Elsberg C.A. Craniotomy under local anesthesia. *Ann Surg* 1925;81:213–22.
38. Shephard D.A.E. Harvey Cushing and anesthesia. *Canad Anaesth Soc J* 1965;12:431–42.
39. de Martel T. Anesthésie locale et position assise en chirurgie nerveuse (crâne et moelle). *Bull Mem Soc Nat Chir* 1928;54:128–31.
40. Challis J.H.T. Discussion on anaesthesia in intracranial surgery. *Proc Roy Soc Med* 1933;26:957–58.
41. Dott N.M. Discussion on anaesthesia in intracranial surgery. *Proc Roy Soc Med* 1933;26:953–5.
42. Drury P.M. Anaesthesia in the 1920s. *Br J Anaesth* 1998;96:103.
43. Лубнин А.Ю., Салалыкин В.И. Нейроанестезиология: прошлое, настоящее, будущее. *Анестезиология и реаниматология* 1999;(6):41–7.  
Lubnin A.Yu., Salalykin V.I. Neuroanesthesiology: past, present, future. *Anesthesiology and reanimatology* 1999;(6):41–7. (In Russ.).
44. Миллер Р. Анестезия. Руководство. Т. 1. СПб.: Человек, 2015. 822 с.  
Miller R. *Anesthesia. Guidelines*. V. 1. Saint Petersburg: Chelovek, 2015. 822 p. (In Russ.).
45. Frost E.A.M. A history of neuroanesthesia. In: Eger E., Saidman L.J., Westhope R.N. (eds.). *The Wondrous Story of Anesthesia*. New York: Springer, 2014. P. 871–85.
46. Michenfelder J.D., Gronert G.A., Rehder K. Neuroanesthesia. *Anesthesiology* 1969;30:65–100.

## Вклад авторов

А.Ю. Улитин: обзор литературы, дизайн исследования, написание статьи, финальная редакция;  
 А.Н. Кондратьев: обзор литературы, дизайн исследования, написание статьи;  
 Л.М. Ценципер, С.Г. Исмаилов, Г.А. Улитин: обзор литературы обзор;  
 Н.Е. Воинов: обзор литературы, подготовка к публикации.

**Authors' contributions**

A.Yu. Ulitin: literature review, study design, article writing, final editing;  
A.N. Kondratyev: literature review, study design, article writing;  
L.M. Tsentsiper, S.G. Ismailov, G.A. Ulitin: literature review;  
N.E. Voinov: literary review, preparation for publication.

**ORCID авторов / ORCID of authors**

А.Ю. Улитин / A.Yu. Ulitin: <https://orcid.org/0000-0002-8343-4917>  
А.Н. Кондратьев / A.N. Kondrat'ev: <https://orcid.org/0000-0002-7648-2208>  
Л.М. Ценципер / L.M. Tsentsiper: <https://orcid.org/0000-0001-7527-7707>  
Н.Е. Воинов / N.E. Voinov: <https://orcid.org/0000-0001-6608-935X>  
С.Г. Исмаилов / S.G. Ismailov: <https://orcid.org/0009-0003-3420-3228>  
Г.А. Улитин / G.A. Ulitin: <https://orcid.org/0000-0002-0580-6543>

**Конфликт интересов.** Авторы заявляют об отсутствии конфликта интересов.  
**Conflict of interest.** The authors declare no conflict of interest.

**Финансирование.** Исследование проведено без спонсорской поддержки.  
**Funding.** The study was performed without external funding.



# Памяти Герасима Григорьевича Музлаева

In memory of Muzlaev Gerasim Grigorievich

После тяжелой продолжительной болезни 7 февраля 2026 г. на 81-м году жизни скончался известный российский нейрохирург Герасим Григорьевич Музлаев, доктор медицинских наук, профессор, заведующий кафедрой неврологии и нейрохирургии Кубанского государственного медицинского университета, член редакционной коллегии журнала «Нейрохирургия».

Герасим Григорьевич Музлаев родился 20 ноября 1945 г. в г. Ессентуки Ставропольского края. После окончания в 1963 г. с серебряной медалью средней школы № 2 поступил в Кубанский государственный медицинский институт им. Красной армии, который окончил в 1969 г.

Во время службы в рядах Советской Армии был награжден медалью «За воинскую доблесть». После окончания воинской службы в 1971 г. приступил к работе врачом-ординатором нейротравматологического отделения Краснодарской городской клинической больницы, а с 1975 г. стал заведующим этим отделением, которое к тому времени вошло в состав Краснодарской краевой клинической больницы.

В 1980 г. в Киевском институте нейрохирургии им была успешно защищена кандидатская диссертация «Клиника, диагностика и лечение сотрясения и ушиба головного мозга у больных с алкогольной интоксикацией».

С 1983 г. основным местом работы Герасима Григорьевича стал Кубанский государственный медицинский институт. Работал старшим научным сотрудником на курсе нейрохирургии, в 1988 г. стал ассистентом кафедры нервных болезней с курсом нейрохирургии.

В 1995 г. в стенах Российского научно-исследовательского нейрохирургического института им. А.Л. Поленова Герасим Григорьевич успешно защитил докторскую диссертацию «Клинико-патогенетические стереотипы острого периода ушибов головного мозга и их лечение» и был избран на должность заведующего кафедрой нервных болезней и нейрохирургии. С этого же года стал главным внештатным нейрохирургом Краснодарского края.

В 1997 г. получил ученое звание профессора. В 2000 г. возглавил кафедру нервных болезней и нейрохирургии с курсом нервных болезней и нейрохирургии ФПК и ППС и был ее бессменным руководителем в течение 25 лет. Герасим Григорьевич был талантливым лектором и преподавателем, пользовался большим авторитетом у студентов

и врачей. Его педагогический талант был примером для всего коллектива кафедры.

Герасим Григорьевич принимал активное участие в создании и развитии нейрохирургических отделений в Сочи, Новороссийске, Армавире, а также специализированного нейрохирургического отделения на базе Детской краевой клинической больницы.

Герасим Григорьевич стал одним из создателей и руководителем нейроцентра на базе ГБУЗ «НИИ-ККБ № 1 им. проф. С.В. Очаповского», объединившего в единую структуру нейрохирургическую, неврологическую, нейрореанимационную и нейрореабилитационную службы. Это дало новый импульс развитию нейроонкологии, сосудистой нейрохирургии, нейротравматологии и неврологии на Кубани. Под его руководством в практику были внедрены современные методы диагностики и лечения нейрохирургических заболеваний. Нет ни одного нейрохирурга и невролога Краснодарского края, кто бы ни прошел обучение на кафедре нервных болезней и нейрохирургии при его непосредственном участии.

Герасим Григорьевич был автором 375 научных работ, более 20 учебно-методических пособий, 2 монографий. Подготовил 14 кандидатов медицинских наук и 1 доктора медицинских наук. Являлся членом Европейской и Всемирной ассоциации нейрохирургов, членом правления и вице-президентом Ассоциации нейрохирургов России, членом правления Российского общества неврологов, членом проблемной комиссии по нейротравме РАН, членом редакционной коллегии следующих российских журналов: «Российского нейрохирургического журнала им. проф. А.Л. Поленова», журнала «Нейрохирургия», научно-практического журнала «Инновационная медицина Кубани», журнала «Нейрохирургия и неврология детского возраста».

Был награжден медалью «За выдающийся вклад в развитие Кубани» 1-й степени, почетным званием «Заслужен-

ный работник здравоохранения Республики Адыгея», Почетной грамотой Минздрава России.

В течение всей жизни Г.Г. Музлаев был готов прийти на помощь своим коллегам и друзьям в самых сложных

случаях. Всегда был справедлив, честен, отличался твердостью характера и железной выдержкой. Умел ценить настоящую дружбу, верность и трудолюбие. Был заботливым мужем и отцом.

---

Нейрохирурги и неврологи Краснодарского края и России, сотрудники Кубанского государственного медицинского университета скорбят о невозможной утрате в связи с уходом из жизни нашего учителя Герасима Григорьевича Музлаева и выражают глубокие соболезнования его родным, близким и друзьям.