© КОЛЛЕКТИВ АВТОРОВ, 2014

ВОЗМОЖНОСТЬ ВЫПОЛНЕНИЯ ЭКСТРА-ИНТРАКРАНИАЛЬНОГО МИКРОАНАСТОМОЗА С ИСПОЛЬЗОВАНИЕМ СИСТЕМЫ БЕЗРАМНОЙ НЕЙРОНАВИГАЦИИ

В.А. Лукьянчиков, А.А. Каландари*, В.А. Далибалдян*, Е.В. Шестов, О.Ю. Нахабин, Н.А. Полунина, А.С. Токарев, И.В. Сенько, Е.В. Григорьева, Л.Т. Хамидова, И.В. Порошина

ГБУЗ г. Москвы НИИ скорой помощи им. Н.В. Склифосовского
Москва, Большая Сухаревская пл. дом 3.
*Московский государственный медико-стоматологический университет им. А.И. Евдокимова
Москва, ул. Делегатская, д. 20, стр. 1.

В данной статье описана хирургическая техника наложения экстра-интракраниального микроанастомоза с использованием системы безрамной нейронавигации. Изложены этапы загрузки предоперационных данных нейровизуализации (КТ, КТ-АГ) в программное обеспечение навигационной установки, последовательность проведения моделирования артерии — донора и артерии — реципиента, предполагаемой проекции трепанации черепа, наиболее подходящей траектории наложения ЭИКМА.
Ключевые слова: *окклюзирующие заболевания прецеребральных артериий, экстра-интракраниальный микроанастомоз, безрамная нейронавигация.*

This article presents the surgical technique of low-flow extracranial-intracranial (EC-IC) bypass performance between superficial temporal artery (STA) and middle cerebral artery (MCA) with the usage of frameless neuronavigation system. The steps of neurovisualization preoperative data (CT, CTA) uploading into software of neuronavigation system as well as sequence of artery-donor and artery-recipient modeling and the choice of the most optimal trepanation projection for bypass performance are described.
Key words: *occlusive disease of extracranial parts of brachiocephalic arteries, STA-MCA bypass, extracranial-intracranial low-flow bypass, frameless neuronavigation.*

С момента первого выполнения экстра-интракраниального микроанастомоза (ЭИКМА) в 1967 г. M. G. Yasargil [1], эта деликатная микрохирургическая техника получила широкое распространение во всем мире. В настоящее время ЭИКМА применяют в лечении окклюзирующих заболеваний прецеребральных и интракраниальных артерий, болезни и синдрома Моя-Моя, гигантских аневризмах и опухолях основания черепа [1, 8]. Несмотря на противоречивые данные проведенных рандомизированных международных исследований (EC-IC Bypass Trial, COSS, JET), посвященных эффективности ЭИКМА в профилактике повторных нарушений мозгового кровообращения, многие авторы докладывают о высокой эффективности операции не только в предотвращении ишемических эпизодов, но и в лечении мнестико-интеллектуальных и функциональных расстройств у пациентов с окклюзирующими заболеваниями брахицефальных артерий [1, 2, 4, 8].

С накоплением опыта и количества проведенных операций, с появлением новых медицинских технологий, постепенно совершенствуется и техника выполнения ЭИКМА. Так, в 2008 г. J.R Coppens и соавт. впервые предложили методику наложения ЭИКМА из минидоступа с использованием 3D КТ планирования и нейронавигации. Описанная авторами техника была применена 2 пациентам с критическим нарушением церебрального перфузионного резерва и выраженной сопутствующей патологией. Потребность в выполнении минимально-инвазивного вмешательства была обусловлена необходимостью проведения операции под местной анестезией, с целью уменьшения риска периоперационных осложнений [3].

G.Fischer и соавт. представили опыт выполнения ЭИКМА с применением 3D МР-ангиографии и выбором артерии-мишени в соответствующей сильвиевой щели. Авторы выполнили 5 операций из небольшого линейного разреза кожи, соответствующего расположению одной из ветвей поверхностной височной артерии и костно-пластическую трепанацию диаметральным размером не более 22 мм [5]. Существуют работы, указывающие на возможность применения дигитальной субракционной ангиографии и ее 3D-моделирования с целью предоперационного планирования и успешного поиска артерии-реципиента [7]. Так, I. Nakagawa и соавт. выполнили 28 вмешательств у пациентов с хронической ишемией головного мозга и болезнью Моя-Моя, наблюдая 100% проходимость анастомозов в послеоперационном периоде [7]. Y. Kaku и соавт. описали успешное применение ЭИКМА у 10 пациентов с выраженной соматической патологией с использованием 3D-КТ-навигации и местной анестезии [6].

Основываясь на существующем опыте ряда авторов [1, 3, 5—7], мы также разработали и применили в клинической практике наложение ЭИКМА с 3D-КТ-картированием и безрамной нейронавигацией на базе нейрохирургического отделения НИИ СП им. Н.В. Склифосовского.

Методика операции:

Наложение ЭИКМА под контролем безрамной нейронавигации требует соблюдения определенного алгоритма. Данные предоперационных КТ и КТ-АГ импортируют в программное обеспечение навигационной установки. Затем на аксиальных и фронтальных срезах определяют и отмечают лобную и теменную ветви поверхностной височной артерии, а также необходимую корковую ветвь средней мозговой артерии, которая станет артерией-реципиентом (рис. 1).

По результатам разметки происходит автоматическое 3D-моделирование отмеченных ветвей поверхностной височной артерии (ПВА) и корковой ветви средней мозговой артерии (СМА) в мягкотканном и костном режимах, определяют наиболее подходящую по размеру и локализации артерию-донор (рис. 2).

Вращая и оценивая полученную 3D-модель, уточняют проекцию и размеры трепанации черепа, что позволит с минимальной травматичностью, но максимальной точностью осуществить наложение ЭИКМА (рис. 3).

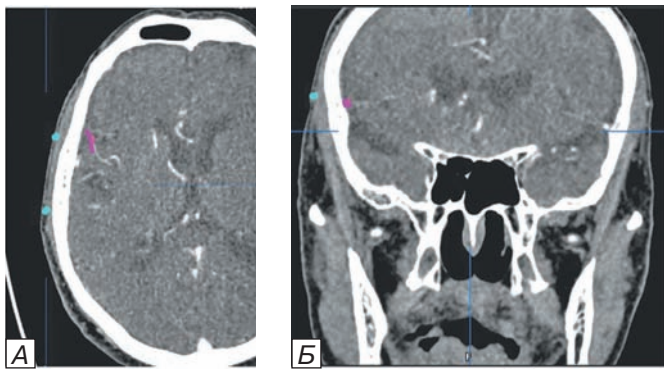

Рис. 1. Предоперационное планирование на рабочей станции «Brain lab». А — аксиальная проекция. Б — фронтальная проекция. Верификация и выделение лобной и теменной ветвей поверхностной височной артерии (отмечены зеленым) и корковой ветви средней мозговой артерии (отмечена красным) в программном обеспечении iPlan.
Fig. 1. Preoperative planning on workstation «Brain lab». A – axial view. B – frontal view. Verification and mapping of frontal and parietal branches of superficial temporal artery (STA) (marked by green) and cortical branch of middle cerebral artery (MCA) (marked by red) in software iPlan.

Далее в операционной на операционном столе производят жесткую фиксацию головы пациента в скобе Mayfild, к которой прикрепляют референтную матрицу. Камеру и монитор навигационной установки располагают таким образом, чтобы камера имела четкий обзор матрицы во время всех процедур регистрации и навигации (рис. 4).

Следующим этапом выполняют регистрацию пациента либо по предварительно запланированным костным и кожным меткам, либо методом «сопоставления поверхностей» — Surface Matching. Во втором случае для осуществления регистрации используют устройство z-touch, сканирующее анатомически важные области головы инфракрасным лазерным пучком, который обнаруживается камерой (рис. 5).

По завершении регистрации открывается диалоговое окно «Registration Verification», в котором представлены сведения об общей точности регистрации, проверку которой выполняют путем установки навигационной указки на известных анатомических ориентирах (латеральный угол правой глазницы, латеральный угол левой глазницы, назион, инион и т.п.) и определения соответствия позиции указки в окнах изображения (рис. 6).

В случае получения высокой точности регистрации пациента переходят к выполнению разметки кожного разреза и проекции трепанации черепа (рис. 7).

Выделение ветви ПВА производят по стандартной схеме. Трепанацию черепа выполняют в соответствии с предварительно запланированной моделью (рис. 8).

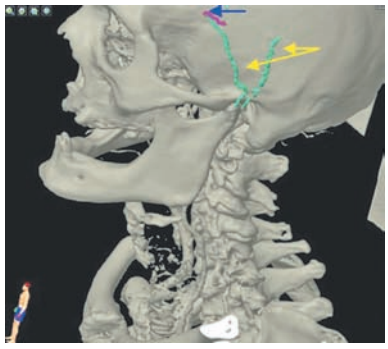

Рис. 2. Предоперационное планирование на рабочей станции «Brain lab». 3D-моделирование ветвей ПВА и СМА. Желтыми стрелками указаны ветви левой ПВА, синей — М4 левой СМА.
Fig. 2. Preoperative planning on workstation «Brain lab». 3D-modeling of STA and MCA branches. Yellow arrows show the branches of left STA, blue arrow – M4-segment of left MCA.

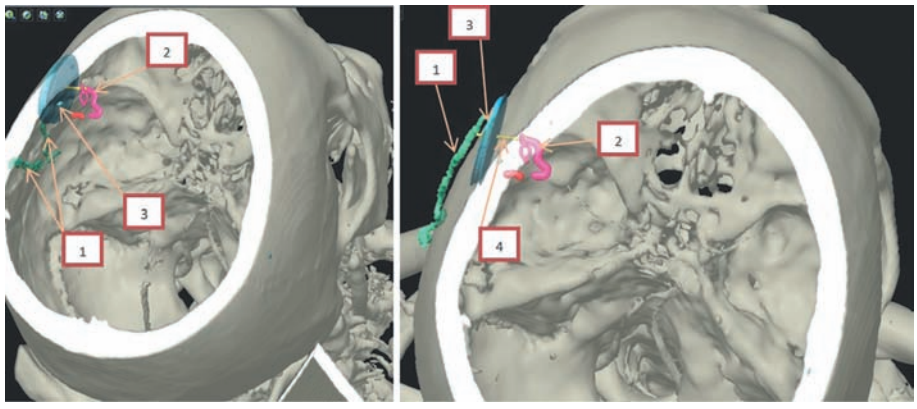

Рис. 3. Предоперационное планирование на рабочей станции «Brain lab». Определение проекции и размеров трепанации: 1 — ветви ПВА; 2 — корковая ветвь СМА; 3 — предполагаемая проекция трепанации черепа; 4 — наиболее подходящая траектория наложения ЭИКМА.
Fig. 3. Preoperative planning on workstation «Brain lab». The determination of projection and dimensions of trepanation window: 1 – STA branches; 2 – cortical branch of MCA; 3 – the supposed projection of trepanation; 4 – the most optimal trajectory for STA-MCA bypass performance.

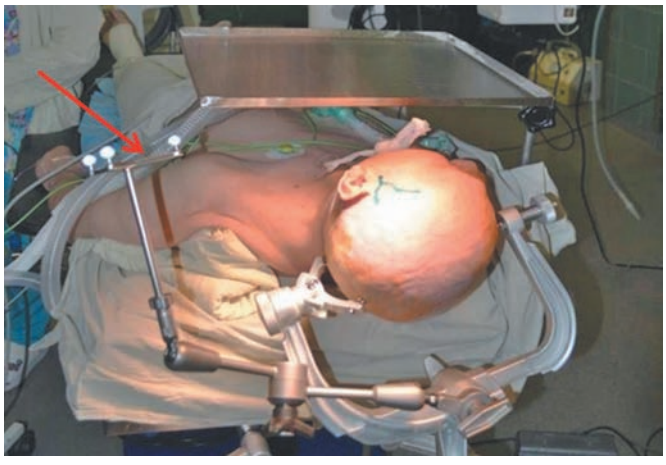

Рис. 4. Интраоперационное фото. Расположение головы пациента и референтной матрицы (отмечена красной стрелкой).
Fig. 4. Intraoperative image. The position of patient's head and referential matrix (red arrow).

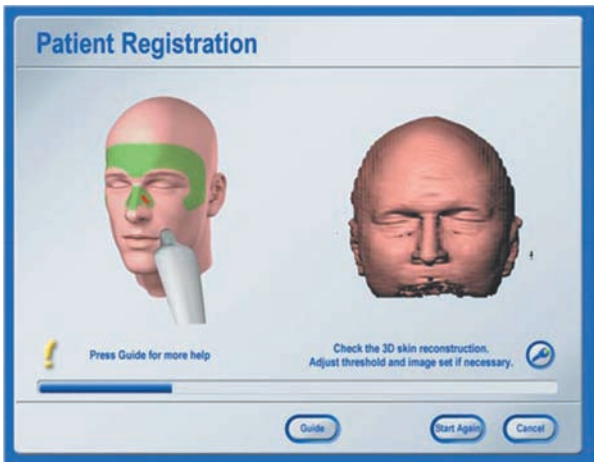

Рис. 5. Интраоперационное фото. Регистрация пациента методом «сопоставления поверхностей» — Surface Matching. Зеленая область на трехмерной модели — идеальный участок для получения точек сопоставления поверхностей.
Fig. 5. Intraoperative image. Patient's registration using "Surface Matching" method. Green area on 3D-model is the optimal section for receiving the points for surfaces matching.

Твердую мозговую оболочку вскрывают радиально. Затем навигационной указкой идентифицируют корковую ветвь средней мозговой артерии, которая была верифицирована и отмечена на этапе дооперационного моделирования (рис. 9).

Дальнейшие этапы операции наложения ЭИКМА соответствуют общепринятым и осуществляют без нейронавигационного сопровождения.

Клинический пример: Пациент К., 73 лет, поступил в НИИ СП им. Н.В. Склифосовского 25.09.13 в плановом порядке после консультации нейрохирурга. При поступлении предъявлял жалобы на головокружение, шаткость при ходьбе, ухудшение памяти и внимания. За 3 мес до поступления пациент перенес транзиторную ишемическую атаку в бассейне левой СМА, проявляющуюся преходящими нарушениями речи и слабостью в правой руке. При амбулаторном обследовании, по данным триплексного сканирования магистральных артерий головы (МАГ),

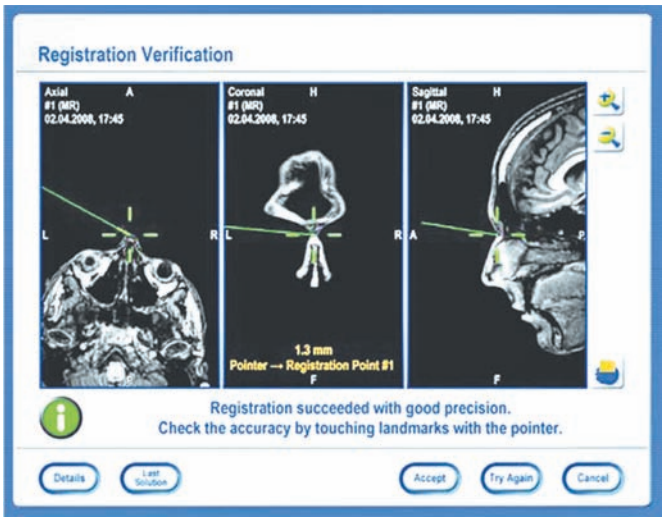

Рис. 6. Интраоперационное фото. Определение точности регистрации пациента.
Fig. 6. Intraoperative image. The estimation of the accuracy of patient's registration.

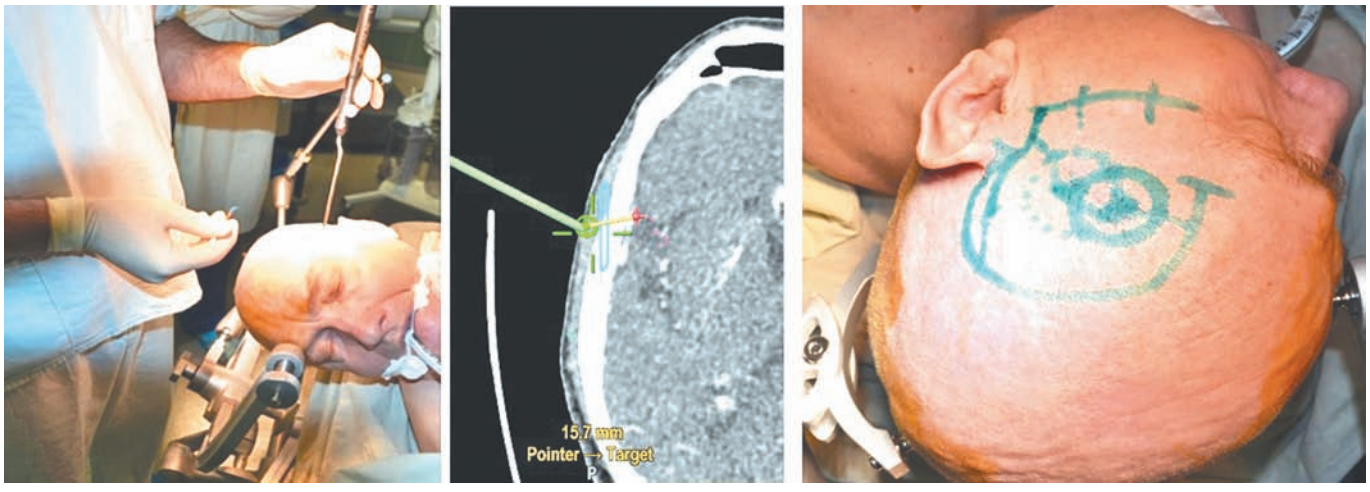

Рис. 7. Интраоперационное фото. Разметка кожного разреза и проекции трепанации черепа.
Fig. 7. Intraoperative image. The identification of skin incision and the placement of trepanation.

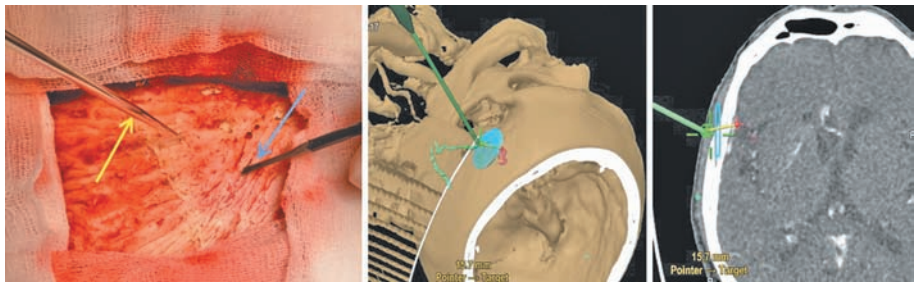

Рис. 8. Интраоперационные фото. Определение и отметка области и размеров трепанации черепа. Желтой стрелкой отмечена навигационная указка, синей — монополярный коагулятор.
Fig. 8. Intraoperative images. The determination and marking the localization and dimensions of trepanation window. Yellow arrow shows the navigation pointer, blue arrow — monopolar coagulator.

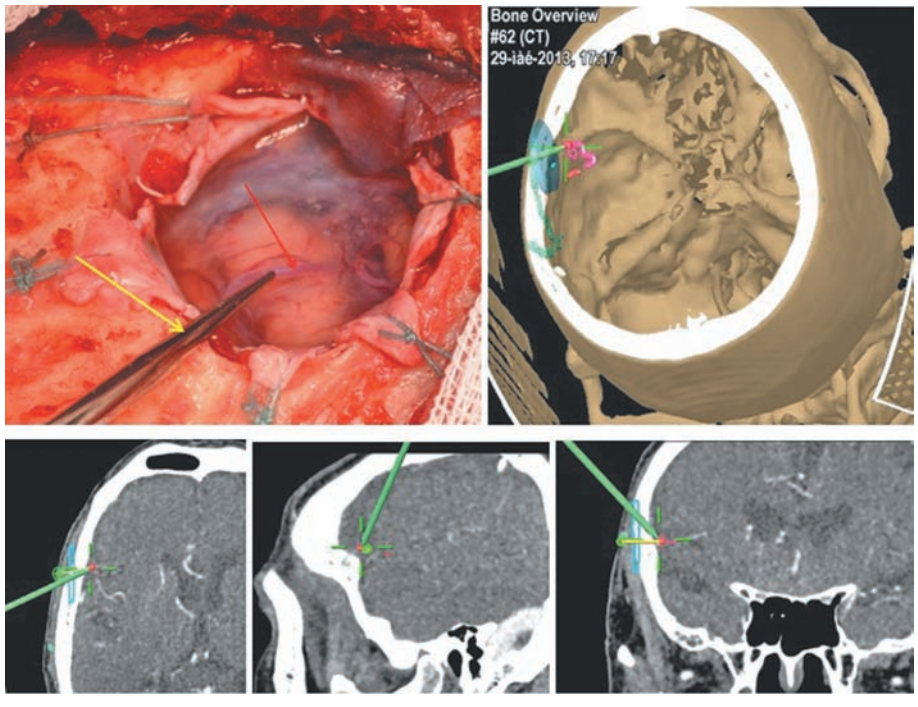

Рис. 9. Интраоперационные фото. Определение корковой ветви СМА в соответствии с дооперационным моделированием. Желтой стрелкой отмечена навигационная указка, красной — артерия-реципиент (корковая ветвь СМА).
Fig. 9. Intraoperative images. The determination of MCA cortical branch in accordance with preoperative planning. Yellow arrow shows the navigation pointer, red arrow — recipient artery (cortical branch of MCA).

заподозрена окклюзия левой внутренней сонной артерии (ВСА). Диагноз был подтвержден при проведении КТ-ангиографии МАГ и интракраниальных артерий (рис. 10).

С 2003 г. пациент также страдает ишемической болезнью сердца, в 2012 г. перенес острый инфаркт миокарда и стентирование передней межжелудочковой артерии.

В результате общесоматического осмотра грубой патологии не выявлено. Артериальное давление при поступлении составило 130 на 80, пульс 74 ударов в 1 мин. В неврологическом статусе стволовой и очаговой неврологической симптоматики нет. Оценка по NIHSS — 0 баллов, Шкала Рэнкина — 1 балл, Индекс мобильности Ривермид — 14 баллов.

Среди дополнительных методов обследования пациенту выполнены рентгенография грудной клетки, ЭКГ, ЭХО-КГ, исследование функции внешнего дыхания, пациент также был осмотрен неврологом, кардиологом, офтальмологом, анестезиологом. По данным КТ-перфузии головного мозга определялось снижение церебральной перфузии в левой лобной и височной долях (рис. 11).

Таким образом, пациенту со сниженным перфузионным резервом головного мозга, с целью предотвращения повторных нарушений мозгового кровообращения было решено провести опера-

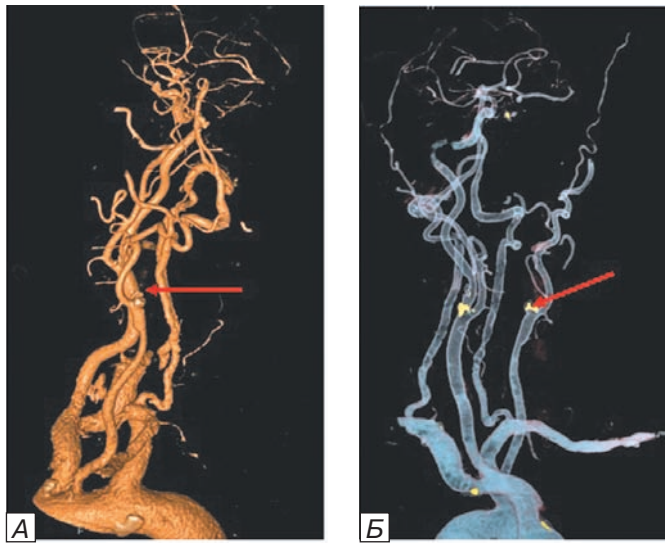

Рис. 10. КТ-ангиограммы больного К. А, Б — 3D-реконструкция брахицефальных и интракраниальных артерий. Стрелками указаны бифуркация левой общей сонной артерии (ОСА), окклюзия устья левой ВСА.
Fig. 10. CT-angiograms of patient K. A, Б — 3D-reconstruction of brachiocephalic and intracrainial arteries. Arrows show the bifurcation of common carotid artery (CCA) and occlusion of left ICA.

цию — наложение ЭИКМА между ветвью левой ПВА и М4-сегментом левой СМА. Проведено предоперационное планирование с использованием системы безрамной навигации «Brain lab» по вышеописанной методике. Наиболее подходящей по размеру и расположению в качестве артерии-донора признана лобная ветвь левой ПВА.

В условиях ингаляционного наркоза выполнена операция наложения ЭИКМА. Пациент уложен в положении лежа на спине с поворотом головы в противоположную вмешательству сторону. Произведена жесткая фиксация головы в скобе Мейфилда. Затем произведена дополнительная разметка ветвей левой ПВА, кожного разреза и предполагаемой проекции трепанации с применением нейронавигации (рис. 12).

После выполнения кожного разреза и выделения лобной ветви поверхностной височной артерии посредством нейронавигации уточнена проекция трепанации размером 2,9 см. Осуществлена костно-пластическая трепанация с помощью краниотома. Твердая мозговая оболочка вскрыта радиально, по центру костного дефекта визуализированы дистальные отделы левой сильвиевой щели и необходимый М4-сегмент левой СМА, расположение которого полностью совпадает с данными предоперационного планирования (рис. 13).

Далее выполнена арахноидальная диссекция и подготовка артерии-реципиента. Осуществлено наложение ЭИКМА «конец-в-бок» по стандартной методике нитью стерилон 10-0 (рис. 14).

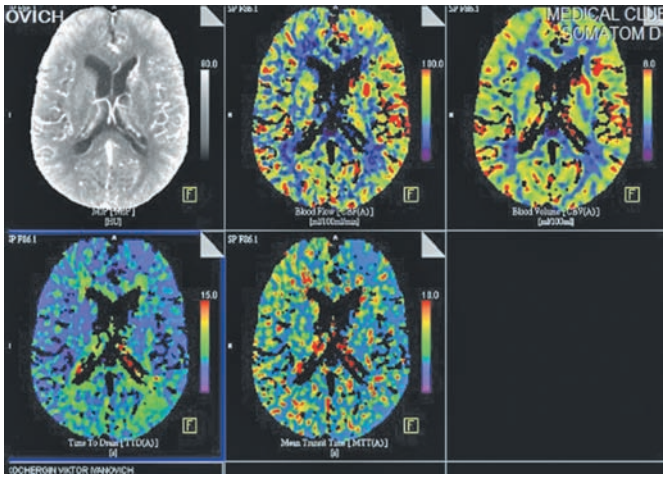

Рис. 11. КТ-перфузия больного К. Определяется снижение перфузии левой лобной и височной долей.
Fig. 11. CT-perfusion of patient K. revealed the decrease of cerebral perfusion in left frontal and temporal lobes.

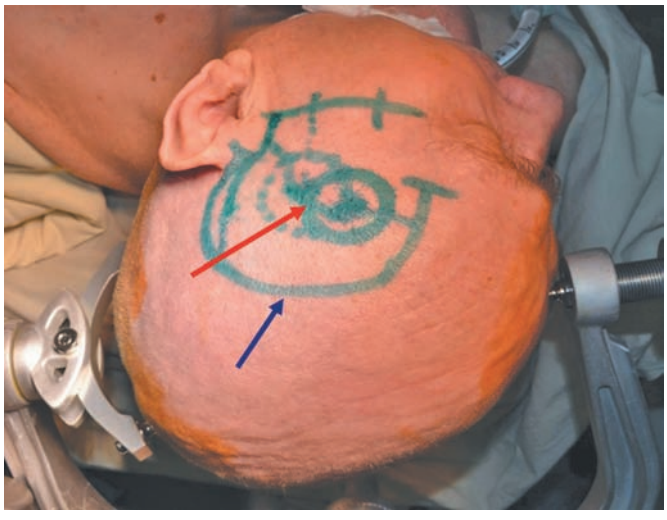

Рис. 12. Интраоперационное фото больного К. Предоперационная разметка ветвей левой ПВА, кожного разреза (синяя стрелка) и предполагаемой проекции трепанации (красная стрелка) с применением нейронавигации. Пунктирным кругом указано традиционное место трепанации, выполняемой по анатомическим ориентирам, кругом из непрерывной линии — проекция трепанации по данным нейронавигационного планирования.
Fig. 12. Intraoperative image of patient K. The preoperative mapping of left STA branches, skin incision (blue arrow) and supposed localization of trepanation (red arrow) with the usage of neuronavigation system. The dotted circle indicated the routine placement of trepanation performed according to anatomical landmarks whilst the continuous line circle shows the localization of trepanation according to the data of neuronavigation preoperative planning.

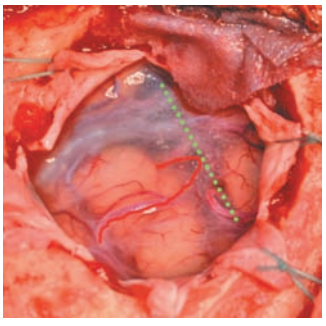

Рис. 13. Интраоперационное фото. М4-сегмент левой СМА (красная ломаная линия), левая сильвиева щель (зеленная пунктирная линия).
Fig. 13. Intraoperative image. The red broken-line arrow indicates M4-segment of left MCA, the green dotted line shows left Sylvian fissure.

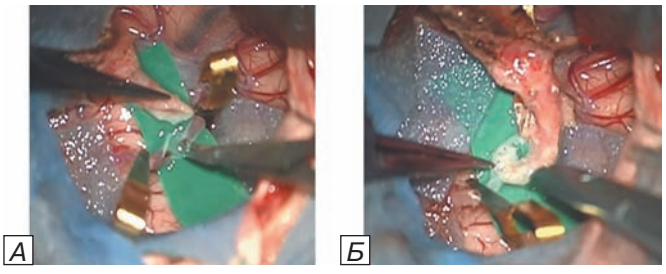

Рис. 14. Интраоперационное фото. Наложение анастомоза «конец-в-бок». А — артериотомия артерии реципиента, сопоставление с кончиком донора. Б — визуализируется задняя стенка анастомоза.
Fig. 14. Intraoperative image. The performance of "side-to-end" anastomosis. A — arteriotomy of recipient artery and its matching with the tip of artery donor. B — the posterior wall of anastomosis is seen.



Рис. 15. Интраоперационное фото. Контрольная контактная допплерография. ЛСК по анастомозу 15-25 см/с, кровоток магистральный, антеградный.
Fig. 15. Intraoperative image. The control contact Doppler sonography proved that linear blood flow velocity via anastomosis is 15-25 cm/sec with main antegrade blood flow.

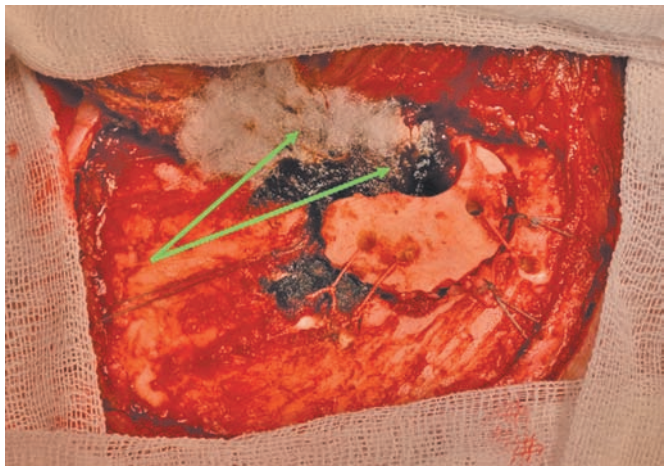

Рис. 16. Интраоперационное фото. Костный лоскут уложен на место и фиксирован. Стрелками указана артерия-донор, укутанная гемостатической сеткой «Fibrilar».
Fig. 16. Intraoperative image. The bone flap is fixed to its place. Arrows show the donor artery, muffled by haemostatic gauze «Fibrilar».

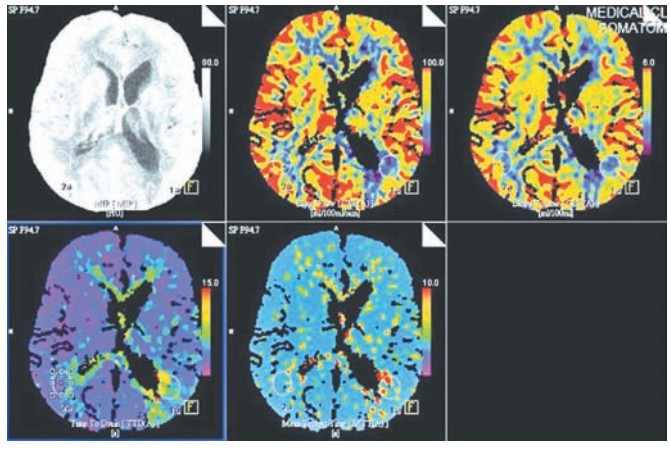

Рис. 19. Контрольная КТ-перфузия головного мозга (7-е сутки после операции). Улучшение значений перфузии левого полушария головного мозга.
Fig. 19. Control brain CT-perfusion (7th day after operation) revealed the improvement of cerebral perfusion in left cerebral hemisphere

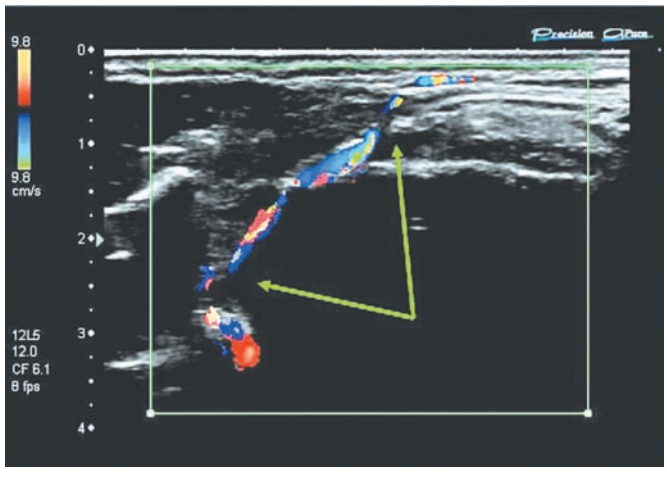

Рис. 17. Триплексное сканирование в проекции операционного доступа, 1-е сутки после операции. Лоцируется анастомоз (указан стрелками), ЛСК — 40 см/с, кровоток магистральный, антеградный.
Fig. 17. Triplex sonography in the projection of surgical approach at 1st postoperative day determined the main antegrade blood flow via the anastomosis (arrows); linear blood flow velocity via anastomosis is 40 sm/sec.

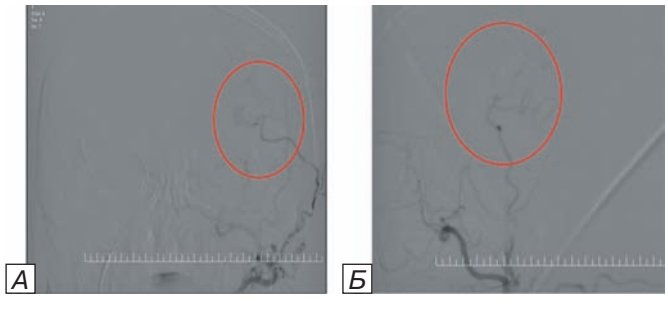

Рис. 18. Контрольные ангиограммы (7-е сутки после операции). ЭИКМА выделен красным кругом. А — прямая проекция. В — боковая проекция.
Fig. 18. Control angiograms (7th day after operation). STA-MCA bypass is marked by red circle. A — frontal projection. B — lateral projection.

При контрольной интраоперационной допплерографии линейная скорость кровотока (ЛСК) по донору и реципиенту 15-25 см/с (рис. 15).

Осуществлен гемостаз, свободная пластика твердой мозговой оболочки с использованием синтетической мембраны, костный лоскут уложен на место и фиксирован костными швами, произведено послойное ушивание раны (рис. 16).

Послеоперационный период протекал без особенностей, пациент без неврологического дефицита на 2-е сутки переведен в отделение, активизирован. По данным триплексного сканирования в проекции операционного доступа лоцируется функционирующий анастомоз с ЛСК до 40 см/с (рис. 17).

Пациенту также была выполнены контрольная КТ-ангиография и КТ-перфузия головного мозга, по данным которых определяется хорошее функционирование анастомоза, улучшение перфузии левой лобной и височной долей (рис. 18—19).

Послеоперационная рана зажила первичным натяжением, пациент выписан из стационара на 10-е сутки после операции без неврологического дефицита. Оценка по NIHSS — 0 баллов, Шкала Рэнкина — 1 балл, Индекс мобильности Ривермид — 14 баллов.

По нашему мнению, применение предоперационного планирования и использование нейронавигации является перспективной методикой для выполнения ЭИКМА. Данная техника операции позволяет уменьшить операционную травму, сократить время операции. Методика также будет полезна для более точных расчетов и выполнения реваскуляризации определенных участков головного мозга.

СВЕДЕНИЯ ОБ АВТОРАХ:

Лукьянчиков Виктор Александрович — к.м.н., врач-нейрохирург отделения неотложной нейрохирургии НИИ скорой помощи им. Н.В. Склифосовского.

Каландари Алик Амиранович — аспирант кафедры нейрохирургии и нейрореанимации МГМСУ им. А.И. Евдокимова; e-mail: kalandarialik@gmail.com

Далибалдян Ваан Ашикович — аспирант кафедры нейрохирургии и нейрореанимации МГМСУ им. А.И. Евдокимова.

Шестов Евгений Владимирович — врач-нейрохирург отделения неотложной нейрохирургии НИИ скорой помощи им. Н.В. Склифосовского.

Нахабин Олег Юрьевич — врач-нейрохирург отделения неотложной нейрохирургии НИИ скорой помощи им. Н.В. Склифосовского.

Полунина Наталья Алексеевна — к.м.н., врач-нейрохирург отделения неотложной нейрохирургии НИИ скорой помощи им. Н.В. Склифосовского.

Токарев Алексей Сергеевич — к.м.н., врач-нейрохирург отделения неотложной нейрохирургии НИИ скорой помощи им. Н.В. Склифосовского.

Сенько Илья Владимирович — к.м.н., врач-нейрохирург отделения неотложной нейрохирургии НИИ скорой помощи им. Н.В. Склифосовского.

Григорьева Елена Владимировна — к.м.н., врач отделения лучевых методов диагностики НИИ скорой помощи им. Н.В. Склифосовского.

Хамидова Лайла Тимарбековна — к.м.н., врач отделения ультразвуковых методов исследования НИИ скорой помощи им. Н.В. Склифосовского.

Порошина Ирина Вячеславовна — врач-анестезиолог отделения анестезиологии №1 НИИ скорой помощи им. Н.В. Склифосовского.

ЛИТЕРАТУРА:

1. *Abdulrauf S.* Cerebral revascularization: technigues in extracranial-to-intracranial bypass surgery. — Philadelphia, PA: Saunders, 2011. — P. 378.
2. *Amin-Hanjani S., Charbel F.* //Is extracranial-intracranial bypass surgery effective in certain patients // Neurologic Clinics. — 2006. — Vol. 24 — P. 729-743.
3. *Coppens J.R., Cantando J.D., Abdulrauf S.I.* // Minimally invasive superficial temporal artery to middle cerebral artery bypass through an enlarged bur hole: the use of computed tomography angiography neuronavigation in surgical planning.// J Neurosurg. — 2008. — Vol. Sep;109(3) — P.553-558.
4. *Fiedler J., Přibáň V., Skoda O., Schenk I., Schenková V., Poláková S.* //Cognitive outcome after EC-IC bypass surgery in hemodynamic cerebral ischemia // Acta Neurochir (Wien). — 2011. — Vol. 153(6). — P. 1303-11.
5. *Fischer G., Stadie A., Schwandt E., et al.* // Minimally invasive superficial temporal artery to middle cerebral artery bypass through a minicranitomy: benefit of three-dimensional virtual reality planning using magnetic resonance angiography // Neurosurg Focus. — 2009. — Vol. 26 (5). — P. E20.
6. *Kaku Y., Yamashita K., Kokuzawa J., Kanou K., Tsujimoto M.* // Superficial temporal artery-middle cerebral artery bypass using local anesthesia and a sedative without endotracheal general anesthesia.// J Neurosurg. — 2012. — Vol. Aug;117(2). — P.288-294.
7. *Nakagawa .I, Kurokawa S., Tanisaka M., Kimura R., Nakase H.* // Virtual surgical planning for superficial temporal artery to middle cerebral artery bypass using three-dimensional digital subtraction angiography.// Acta Neurochir (Wien). — 2010. — Vol.Sep;152(9). — P.1535-40;
8. *Vilela M.D., Newell D.V.* // Superficial temporal artery to middle cerebral artery bypass: past, present, and future// Neurosurgical Focus. — 2008. — Vol. 24(2). — P. 1-9.