

## В ПОМОЩЬ ПРАКТИЧЕСКОМУ ВРАЧУ

© КОЛЛЕКТИВ АВТОРОВ, 2017

## ЭНДОПРОТЕЗИРОВАНИЕ ШЕЙНЫХ МЕЖПОЗВОНКОВЫХ ДИСКОВ ПРИ ДИСКОГЕННЫХ КОМПРЕССИОННЫХ МИЕЛОРАДИКУЛОПАТИЯХ

<sup>1,2</sup>Гринь А.А., <sup>3</sup>Холодов С.А., <sup>1</sup>Алейникова И.Б.<sup>1</sup>НИИ скорой помощи им. Н.В. Склифосовского,<sup>2</sup>Московский государственный медико-стоматологический университет им. А.И. Евдокимова,<sup>3</sup> Госпиталь ветеранов войн №2 Департамента здравоохранения г. Москвы

*При дегенеративном поражении позвоночника жесткая фиксация одного и более уровней шейного отдела может спровоцировать развитие синдрома смежного уровня. Для предупреждения развития данного вида осложнений устанавливают протезы межпозвонковых дисков, которые сохраняют подвижность в позвоночно-двигательном сегменте.*

**Цель операции:** декомпрессия спинальных корешков и (или) спинного мозга с функциональной стабилизацией позвоночно-двигательных сегментов.

**Материалы и методы:** рассмотрены показания и противопоказания к установке протеза межпозвонкового диска «М6-С».

**Результаты:** Перед операцией особое внимание нужно уделить положению больного на операционном столе. Во время хирургического вмешательства необходимо технично выполнить доступ, правильно подобрать размер искусственного межпозвонкового диска и соблюдать хирургическую технику его установки. Имплантацию осуществляют под рентгеновским контролем С-дуги.

**Заключение:** после установки протеза межпозвонкового диска пациентам не требуется ношение полужесткого воротника, и пациенты в более короткие сроки могут вернуться к обычному активному образу жизни. Сохранение объема движений во всех плоскостях в оперированном позвоночно-двигательном сегменте способствует более физиологическому распределению нагрузки на позвоночник и предупреждает развитие синдрома смежного уровня.

**Ключевые слова:** эндопротезирование, миелорадикулопатия, шейный межпозвонковый диск.

*The rigid fixation of one or more levels of cervical spine in treatment of degenerative vertebral diseases may lead to development of adjacent level syndrome. The prostheses of intravertebral disks preserving the mobility in spinal motion segment are placed for prevention of this complication.*

**Objective:** to describe the decompression of spinal roots and (or) spinal cord with functional stabilization of spinal motion segments.

**Material and methods:** we analyzed indications and contraindications for placement of intervertebral disk prosthesis «M6-C». Preoperatively the special attention must be paid for patient's position on the table. The approach is needed to be performed accurately with the following correct selection of artificial intervertebral disk and maintaining the surgical technique of its arrangement. The disk implantation is performed under X-ray control using C-arch.

**Conclusion:** the wearing of semi-hard head holder is not required for patients after prosthesis of artificial intervertebral disks and patients could restore in shorter postoperative period and return to their daily activity. The preservation of movements volume in all projections in operated spinal motion segments promotes the more physiological distribution of pressure on vertebral column and prevents the development of adjacent level syndrome.

**Key words:** endoprosthesis replacement, myeloradiculopathy, cervical intravertebral disk.

Распространенность дискогенных компрессионных миелорадикулопатий на шейном уровне достаточно велика [2, 3, 19]. Ряд технологий, применяемых в хирургическом лечении этой патологии, не всегда учитывает патофизиологические механизмы заболевания [6-8]. Жесткая фиксация двух и более позвонков приводит к увеличению нагрузки на смежные позвоночно-двигательные сегменты, что может служить причиной развития синдрома смежного уровня [10, 17]. Считают, что передняя дискэктомия в сочетании с дина-

мической стабилизацией позвоночно-двигательного сегмента является наиболее эффективным хирургическим вмешательством при дискогенной миелорадикулопатии [4, 5, 13, 15]. Применение для эндопротезирования шейного сегмента (артропластики) искусственного межпозвонкового диска позволяет восстановить физиологическую подвижность позвоночно-двигательного сегмента, обеспечить его динамическую и стабильность, мультиаксиальную мобильность и предотвратить проблему развития синдрома смежного уровня

[9, 11, 12, 14, 16]. Многими исследованиями доказана экономическая эффективность применения искусственного диска, причем, чем моложе пациент — тем эффективней [18, 21, 22, 24]. Использование искусственных дисков позволяет сократить сроки пребывания больного в стационаре, уменьшить количество осложнений и улучшить отдаленные результаты [20]. Осложнения в виде миграции искусственного диска в последние годы бывают крайне редко и, как правило, связаны с травмой [23]. Несмотря на то что технология операций на шейном отделе позвоночника описана во многих источниках достаточно подробно, в том числе с использованием минимально-инвазивных доступов [1], мы решили описать технологию установки искусственного диска (на примере “М6-С”) с подробным указанием техники операции и некоторых ее тонкостей.

### Цель операции

Декомпрессия спинальных корешков и (или) спинного мозга с функциональной стабилизацией позвоночно-двигательных сегментов.

### Показания

1. Наличие неврологического дефицита, вызванного компрессией спинного мозга мягкой грыжей межпозвонкового диска.
2. Наличие двигательной недостаточности или угнетения рефлексов, вызванных компрессией спинномозгового корешка мягкой грыжей межпозвонкового диска.
3. Прогрессирующая повторяющаяся радикулярная боль с неэффективностью консервативного лечения, даже при отсутствии неврологических выпадений при наличии компрессии спинного мозга и/или его корешков.
4. Очевидные нейровизуальные данные значительной компрессии спинного мозга или его корешков грыжей межпозвонкового диска в сочетании с клинической картиной радикуло- и/или миелопатии.

### Противопоказания

1. Нестабильность позвоночно-двигательного сегмента, требующая стабилизирующей операции.
2. Наличие множественного стеноза позвоночного канала, требующего реконструктивных декомпрессивных операций
3. Клинически значимый фасет-синдром с необходимостью фиксации на данном уровне
4. Предшествующие стабилизирующие операции на пораженном уровне.
5. Аллергические реакции на титан, полиуретан, полиэтилен.
6. Остеопороз позвонков.
7. Инфекционный процесс в стадии обострения.

8. Снижение высоты межпозвонкового диска на 4 мм и более, признаки спондилеза и спондилоартроза, остеофиты унковертебральных сочленений и обездвиженность пораженного сегмента.

### Техника операции (С2-С7)

**Подготовка.** Перед операцией пациент должен быть тщательно обследован на предмет увеличения щитовидной железы, которая может быть препятствием для переднего доступа к позвоночнику. Нестероидные противовоспалительные препараты и ацетилсалициловая кислота должны быть, по возможности, отменены как минимум за 7 дней до операции. Однократную дозу антибиотика вводят внутривенно непосредственно перед анестезией.

Необходимо оценить диапазон движений в шейном отделе позвоночника, а именно, безболезненное сгибание и разгибание. Такая информация является важной в определении допустимого объема мобильности шеи при интубации, а также целесообразности установки динамического имплантата. В процессе интубации нейтральная позиция головы и шеи (или небольшое разгибание) у пациентов с выраженной компрессией спинного мозга и нервных корешков позволяет избежать нанесения дополнительной травмы грыжей межпозвонкового диска невральным образованиям позвоночного канала. При трудностях при интубации трахеи выполняют интубацию с эндоскопической ассистенцией. Во время наркоза следует поддерживать умеренную гипотензию для уменьшения выраженности кровотечения.

#### Позиционирование

Пациента укладывают на операционном столе в положении на спине с подкладыванием под плечи небольшого валика и мягкой подушки (кольца) под шею для небольшого разгибания. Голову поворачивают примерно на 10° в противоположную от разреза сторону. Чрезмерная ротация может привести к натяжению грудино-ключично-сосцевидной мышцы, что в дальнейшем затруднит ретракцию тканей в зоне операции. По возможности голову целесообразно держать без поворота: это облегчает позиционирование по центру искусственного диска. Полезным будет поднятие головного конца операционного стола на 20-30° для улучшения венозного дренажа. Необходимо также оттянуть книзу и зафиксировать скотчем плечевой пояс, особенно у пациентов с короткой и толстой шеей, имеющих патологию на уровне позвонков С5-С7 (для адекватной рентгенологической визуализации).

#### Выбор стороны доступа

Независимо от стороны неврологической симптоматики, правосторонний доступ используется во всех случаях хирургами-правшами (аналогично левосторонний доступ предпочтительнее для хирургов-левшей). Для правшей доступ справа позволяет избегать дискомфорта при контакте с нижней челюстью. Но справа на уровне позвонков С5-С7 более вероятно повредить проходящий

в косом направлении возвратный гортанный нерв, особенно в случае аномального его прямого направления в канал между трахеей и пищеводом (1 случай из 200). Поэтому левосторонний доступ на этом уровне по этим причинам может быть предпочтительней. При доступе слева имеется риск повреждения аномально расположенного грудного протока при его впадении во внутреннюю яремную или подключичную вену. Также у пациентов с выраженным атеросклеротическим поражением сонной артерии в случае её интраоперационной окклюзии неврологические последствия будут более значимыми на доминантной, чаще левой стороне.

### **Разрез**

Поперечный косметический разрез длиной 3-4 см проходит от средней линии до медиального края грудино-ключично-сосцевидной мышцы, желателно в проекции кожной складки. Многие предпочитают производить разрез вдоль внутреннего края кивательной мышцы. Уровень интересующего межпозвоночного диска уточняют с помощью рентгенологического контроля. Но предварительно его можно определить по следующим анатомическим ориентирам: С3-С4 — на 1 см выше подъязычной кости; С4-С5 — на уровне верхнего края щитовидного хряща; С5-С6 — на 1 см выше перстневидного хряща; С6-С7 — на 1 см выше грудино-ключичного сочленения. Линия разреза должна проходить в слегка косом направлении вдоль линий Лангера для лучшего косметического результата. При необходимости вмешательства на 2-3 дисках разрез проецируется на середине расстояния между интересующими дисками. Если необходимо ревизовать более 3 уровней, то надо выполнить отдельный поперечный или даже продольный разрез вдоль медиального края грудино-ключично-сосцевидной мышцы. При разрезе кожи необходимо использовать кожный ретрактор для удобства манипуляций на подкожном слое, который при этом не следует отделять от самой кожи.

### **Диссекция поверхностных слоев**

Диссекцию поверхностной фасции и платизмы осуществляют с помощью тонких ножниц или зажима-москита обязательно в поперечном направлении, чтобы избежать повреждения наружной яремной вены, её притоков и поверхностного поперечного кожного нерва. Лучше использовать москит, который проводят под слой ткани и слегка приподнимают её. После визуализации кончика москита выделенную порцию ткани слегка коагулируют биполярным пинцетом и безопасно рассекают.

Края платизмы слегка мобилизуют, чтобы образовалась небольшая мышечно-кожная створка, которая обеспечит независимость кожи от подлежащих тканей при их медиально-латеральной ретракции. Надо помнить и о передней яремной вене, лежащей в переднемедиальной зоне раны вдоль латеральной стороны грудино-подъязычной и грудино-щитовидной мышц, чтобы не повредить её.

Постепенно, проникая в более глубокие слои, используют тупое разделение тканей с помощью

небольших тугих тупферов и, помогая себе крючком Фарабефа, практически быстро и без проблем удается достигнуть поверхности тел позвонков на уровнях С4-5, С5-6. Возможны некоторые трудности в виде щитовидных артерий и вен на уровнях С3-4 и С6-7. Для доступа к дискам С5-6 и С6-7 лучше пересечь лопаточно-подъязычную мышцу и взять ее на лигатуры, которые надо вывести из раны (в конце операции их связывают для восстановления целостности этой мышцы). После рассечения данной мышцы сразу попадаем в предпозвоночное пространство (мы называем ее «ключом к передним отделам тела позвонка С6»). Однако эта мышца может быть также мобилизована сверху или снизу и без её пересечения. На этой стадии можно определить пульсацию внутренней сонной артерии и визуализировать медиальную фасцию шеи, которая прикрепляет каротидный ствол к подъязычным мышцам. Вскрытие этой фасции острым или тупым путем (безопаснее) позволяет проникнуть прямо в превертебральное пространство. Полностью превертебральное пространство освобождают при тупой диссекции маленькими влажными тупферами в вертикальном и горизонтальном направлениях. Однако чрезмерная диссекция в этой зоне может привести к повреждению нейрососудистых структур, а в послеоперационном периоде — способствовать формированию гематомы.

В процессе доступа необходимо помнить об анатомических образованиях, часто пересекающих интерфасциальное пространство между каротидным стволом и пищеводом с трахеей: верхняя, средняя и нижняя щитовидные артерии и вены, верхний гортанный нерв и возвратный гортанный нерв. Верхняя, средняя, нижняя щитовидные артерии и вены могут быть смещены кверху и книзу от операционного поля, а при необходимости — перевязаны и пересечены.

Верхний гортанный нерв начинается от нижнего узла блуждающего нерва, проходит сзади каротидного ствола, пересекает интерфасциальное пространство на уровне позвонков С3-С4, достигая верхней границы щитовидного хряща.

Возвратный гортанный нерв покидает каротидный ствол на уровне позвонков С5-С7, пересекая интерфасциальное пространство, контактирует с нижней и средней щитовидными артериями и венами, направляясь к пищеводу и трахее. Здесь очень важно распознать присутствие этого нерва во избежание его повреждения. Очевидно, что не надо спешить с коагуляцией и пересечением щитовидных сосудов, так как верхний и возвратный гортанные нервы могут скрываться позади этих сосудов или между ними. Если гортанные нервы деликатно разместить и спрятать за лопасти ретракторов, то можно избежать их повреждения.

### **Диссекция глубокой фасции**

Путем дальнейшей диссекции тупым способом необходимо расширить интерфасциальное пространство между превертебральной фасцией с прикрепленными к позвоночному столбу мышцами и спереди расположенной фасцией, заклю-

чающей пищевод, трахею и гортань. С помощью деликатной тракции необходимо достичь визуализации тел позвонков с длинными мышцами шеи. Окончательное выделение позвоночника выполняют также тупым путем с иссечением и смещением остаточных тканей, покрывающих поверхность тел позвонков.

#### **Идентификация средней линии**

Очень важно определить среднюю линию превертебрального пространства. Для этого визуально и пальпаторно идентифицируют следующие структуры, позволяющие точно определить среднюю линию: линии прикрепления длинных мышц в переднебоковых отделах позвоночного столба (средняя линия свободна от этих мышц); наличие выступающих остеофитов (чаще расположены по средней линии позвонков); передние бугорки правого и левого поперечных отростков (средняя линия определяется как середина расстояния между ними). Как только средняя линия определена, тупым и острым путем превертебральную фасцию вскрывают и смещают до полного обнажения поверхности тел позвонков и межпозвонковых дисков. После этого в диски устанавливают иглы-маркеры для уточнения интересующего уровня. Иглы предварительно надо укоротить, изогнув их штыкообразно на 90° (для предупреждения проникновения в позвоночный канал). Далее выполняют контрольную рентгенографию с помощью С-дуги.

#### **Диссекция в превертебральном пространстве**

Медиальный край прикрепления длинных мышц шеи с помощью биполярного пинцета и распатора отделяют от поверхности межпозвонкового диска и тел позвонков интересующего уровня до идентификации основания поперечных отростков. Использование электроножа при операциях на передних отделах шейного отдела позвоночника нецелесообразно и опасно. Поверхность тел позвонков и дисков не следует обнажать слишком латерально, так как можно повредить извилистые или аномальные позвоночные артерии и симпатическое сплетение, расположенное на переднебоковой поверхности длинных мышц шеи.

Под длинными мышцами шеи обычно содержится множество мелких пенетрирующих сосудов, которые часто разрываются при обнажении переднебоковой поверхности позвоночника и затрудняют визуализацию на этом этапе. Поэтому здесь нужен тщательный гемостаз. Его легко достигают тампонадой турундами, смоченными 3% раствором перекиси водорода, или используют гемостатик «Surgiflo». После этого можно переключить ретракторы с зазубренными лопастями с тем, чтобы захватить края мышц. Но безопаснее, когда ассистент(-ты) удерживают прямые мышцы шеи лепестками крючков Фарабефа. Это обеспечит хороший обзор операционного поля и ослабит давление на каротидный ствол и висцеральные структуры. Их маятниковобразно можно сдвигать в глубине раны вдоль позвоночника, тем самым увеличивая зону доступа в глубине раны при минимальном разрезе кожи и подкожной клетчатки

[1]. В рострально-каудальном направлении устанавливают ретрактор с гладкими лопастями.

Далее необходимо установить ретрактор типа Caspar для дистракции межтелового промежутка. В интересующие тела позвонков в центральных точках вкручивают пины дистрактора, затем выполняют рентгенконтроль и на пины надевают ретрактор.

#### **Дискэктомия**

Переднюю продольную связку рассекают скальпелем параллельно межпозвонковому диску в местах прикрепления фиброзного кольца. Глубина погружения скальпеля должна быть не более 1 см. Гемостаз осуществляют с помощью биполярной коагуляции и небольших порций воска. Не следует заходить слишком латерально во избежание повреждения позвоночных артерий, особенно на уровне позвонка С7, где позвоночная артерия может располагаться очень близко к диску. Латеральная граница рассечения фиброзного кольца должна заканчиваться у медиальной границы унковертебрального сочленения.

Фрагменты фиброзного кольца и межпозвонкового диска удаляют с помощью прямых или изогнутых конхотомов и угловых кюреток. Важно при удалении более глубоких хрящевых тканей не оказывать на них давление инструментами, так как хрящевые массы могут оказаться в просвете позвоночного канала и воздействовать на спинной мозг и/или его корешки. Дискэктомию выполняют до полного освобождения межтелового пространства от свободных хрящевых фрагментов. Для улучшения визуализации необходимо расширить межтеловой промежуток, используя рамный дистрактор типа Caspar. При этом надо избегать гипердистракции, чтобы не нанести травму фасеточным суставам. Адекватное удаление латеральных фрагментов оценивают по возможности визуализации унковертебральных сочленений, а задние фрагменты удаляют до визуализации блестящей, белой с вертикально ориентированными волокнами, поверхности задней продольной связки.

Особую осторожность следует соблюдать при удалении латеральных и задних фрагментов диска, так как инструментами, особенно узкими, несложно проникнуть через фиброзное кольцо и заднюю продольную связку в позвоночный канал со всеми вытекающими опасными последствиями. После освобождения дискового пространства тщательно и осторожно (чтобы не проникнуть в субхондральные костные слои) удаляют хрящевые замыкательные пластинки (в отличие от обычного спондилодеза — не до «коровой росы»).

#### **Удаление секвестрированных фрагментов**

При наличии секвестрированных грыж можно обнаружить перфорацию задней продольной связки, используя оптическое увеличение. Перфорированное отверстие расширяют, используя последовательно кусачки Керрисона с 30-градусным наклоном и рабочей поверхностью 1 мм, 2 мм и потом 3 мм. Необходимо иссечь заднюю продольную связку и около 1 мм задне-

го края тела выше- и нижележащего позвонков. После этого достаточно легко удалить секвестрированный фрагмент межпозвонкового диска. Необходимо визуализировать твердую мозговую оболочку и отходящий от нее спинномозговой нерв пораженной стороны. Некоторые хирурги не рекомендуют полностью резецировать заднюю продольную связку, а только в проекции грыжи и также не рекомендуют проводить даже минимальную резекцию тел позвонков в любой части. Центральные слои задней продольной связки толще, чем её латеральные отделы. Поэтому чаще всего в латеральных отделах можно увидеть пенетрацию грыжевых масс в просвет позвоночного канала. Нередко секвестрированные фрагменты мигрируют в пределах эпидурального пространства в латеральном, ростральном (реже) и каудальном (чаще) направлениях. Поэтому необходим их тщательный поиск через адекватно расширенное отверстие в задней продольной связке. Особенно аккуратно надо манипулировать в латеральных отделах, где задняя продольная связка значительно тоньше и прикрывает направляющийся из межпозвонкового отверстия в косом и переднем направлении спинномозговой нерв. Также здесь встречаются легко повреждаемые эпидуральные вены.

В поисках возможных секвестрированных фрагментов в латеральном эпидуральном пространстве необходимо проследить проксимальный участок нервного корешка до латерального края унковертебрального сочленения. Задняя продольная связка, покрывающая унковертебральный сустав, может иметь различную толщину, но чаще она тонкая, почти прозрачная. Латеральное зондирование вдоль корешка необходимо выполнять с большой осторожностью изогнутым пуговчатым крючком или костной ложечкой, изогнутой под углом 75-90° и диаметром не более 2 мм, так как может иметь место аномалия развития корешков в виде наличия двух выходящих корешков, рукава которых могут быть соединены друг с другом. Зондирование, тем более слепое, в этой зоне, и работа с кюретками и конхотоматами могут привести к повреждению или даже отрыву нервного корешка. Для манипуляций в этой зоне полезным

будет использование гибкого или жесткого краниального или назального эндоскопа (с углом 30°), а также небольшого углового зеркала. Также травму корешку можно нанести при чрезмерной его ретракции. Для исключения какой-либо коагуляционной травмы спинного мозга и его корешков мы никогда не используем коагуляцию позади переднего края тела позвонка (в глубине диска, позади тела позвонка).

Надо также иметь в виду, что секвестрированный фрагмент может быть припаян к окружающим тканям, причем значительно. Поэтому при обнаружении фрагмента необходимо крайне осторожно выделить его и удалить.

#### Имплантация искусственного межпозвонкового диска

После дискэктомии можно приступать непосредственно к процедуре имплантации искусственного межпозвонкового диска. Мы в своей практике с самого начала использовали искусственный диск «М6-С». Анализируя данные многих специалистов, посещая зарубежные клиники с большим опытом таких операций, нам представилось, что данная модель диска наиболее соответствует биомеханике человеческого межпозвонкового диска. Искусственный диск «М6-С» состоит из 2 титановых пластин, ядра, выполненного из вязкоэластичного полимера, и фиброзного кольца из полиэтиленовых волокон высокой эластичности и прочности. Опорные пластины покрыты слоем плазменного титанового напыления для обеспечения прочной интеграции импланта с прилегающими телами позвонков (рис. 1). Пластины имеют 4 типоразмера: М (12.5 x 15 мм), МL (15 x 15 мм), L (14 x 17 мм), LL (16 x 17 мм) и 2 высоты диска: 6 и 7 мм. Данный диск одинаково мобильный при передних и боковых нагрузках, он может несколько компримироваться и даже растягиваться.

Очень важно тщательно подготовить ложе для имплантата в межтеловом промежутке (рис. 2). Надо полностью сохранить замыкательную пластинку смежных позвонков. Для дистракции межтелового промежутка желателен использовать не только рамный дистрактор, но и межтеловой во избежание выпрямления шейного лордоза.



Рис. 1. Внешний вид и внутреннее устройство искусственного межпозвонкового шейного диска «М6-С»: а) сагиттальный распил; б) без титановой крышки и силиконовой прокладки; в) внешний вид готового изделия. Объяснения в тексте.  
Fig. 1. The appearance and internal structure of artificial intervertebral disk «M6-C»: а) sagittal view; б) without titanic cap and silicon pad; в) external view of finished product. Explanation in text.

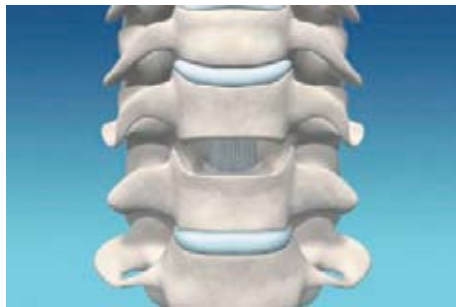

Рис. 2. Фотография муляжа фрагмента шейного отдела позвоночника с полностью удаленным межпозвонковым диском до задней продольной связки.  
Fig. 2. Image of model of cervical spine fragment with totally removed intravertebral disk till posterior longitudinal ligament.

Причем бранши межтелового дистрактора не должны проникать в позвоночный канал, чтобы не нанести травму спинному мозгу. Пины рамного дистрактора должны находиться строго на средней линии. Следует избегать чрезмерной дистракции. Это может привести к некорректному определению высоты имплантата, перерастяжению капсулы фасеточных суставов, блокированию позвоночно-двигательного сегмента и выраженному болевому синдрому в послеоперационном периоде. После формирования ложа для имплантата межтеловой дистрактор можно извлечь.

Далее под зрительным и, при необходимости, рентгеноскопическим контролем с помощью пробников-измерителей определяется размер имплантата (средний М, средний длинный МЛ, большой L, большой длинный LL). Пробник для определения размера имплантата должен плотно прилегать к замыкательным пластинам и располагаться по середине между медиальными краями унковертебральных соединений (рис. 3а). При этом задний край пробника должен отстоять от заднего края тела позвонка на 1-2 мм. Здесь следует соблюдать аккуратность во избежание проникновения пробника-измерителя в позвоночный канал, поэтому лучше начинать с меньшего размера.

После определения размера имплантата можно приступить к выбору его высоты. Для этого используют пробник, центральную метку которого устанавливают по срединной линии. Под рентген-контролем аккуратно устанавливают соответствующий пробник (средний, средний длинный, большой или большой длинный). Пробник подходящего размера должен плотно входить в межтеловой промежуток. Если пробник расположен правильно, то его боковое контрольное отверстие имеет вид круга (рис. 3б). Если контрольное отверстие визуализируется как овал, то необходимо повернуть пробник в соответствующем направлении на определенный угол до тех пор, пока контрольное отверстие не примет форму правильного круга. Край пробника должен отстоять от заднего края тела позвонка на 1-2 мм и плотно примыкать к кортикальной кости. Таким

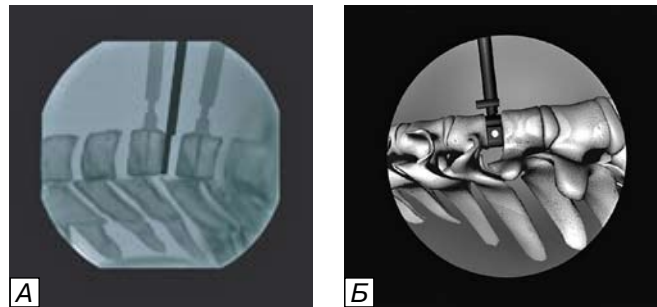


Рис. 3. Схема интраоперационного определения размера искусственного диска для данного уровня с помощью набора пробников и рентгенографии: а) определение переднезаднего размера с помощью пробника-метки, помещенного в полость удаленного диска, и б) определение высоты искусственного диска и позиционирование его с помощью отверстия внутри пробника.

Fig. 3. The scheme of intraoperative determination of artificial intervertebral disk size for the selected level using set of samplings and roentgenography: а) determination of anterior-posterior dimension using sampling-mark, placed into the cavity after disk removal and б) determination of height of artificial disk and its positioning using foramen inside the sampling.

образом, эта процедура определяет правильную высоту имплантата (6 или 7 мм). После этого рукоятку пробника отсоединяют, и выполняют рентгеноскопию в прямой и боковой проекциях, цель которой — правильно расположить пробник с тем, чтобы его центральное и боковое отверстия имели форму круга. Голову необходимо расположить прямо, без поворота. При этом остистые отростки должны располагаться по средней линии. При необходимости коррекции пробника можно использовать короткую рукоятку, которая не будет мешать положению С-дуги.

На следующем этапе для подготовки ложа имплантата (формирования пазов) используют долото той же высоты, что и пробник, и оно имеет насечки такие же, как и в самом искусственном диске (рис. 4). Долото в межтеловой промежутке устанавливают таким образом, чтобы его срединная метка соответствовала срединной линии позвонков. Также срединная метка располагается сверху, если пробник вводили срединной меткой вверх, и наоборот. Направление введения долота должно быть строго параллельно замыкательным пластинам. Для контроля правильности расположения долота используют контрольное боковое отверстие. Глубина введения долота должна соответствовать глубине введения пробника на предыдущем этапе. После введения долота выполняют рентген-контроль. Долото затем извлекают с помощью инерционного (обратного) молотка.

После подготовки ложа имплантата выбирают соответствующий держатель, с помощью которого имплантат извлекают из контейнера (рис. 5). Для этого имплантат удерживают держателем, а затем ослабляют фиксацию загрузочного контейнера, и имплантат извлекают из него. Перед установкой шейного диска «М6-С» еще раз необходимо убедиться в отсутствии чрезмерной дистракции. Срединный выступ диска устанавливают



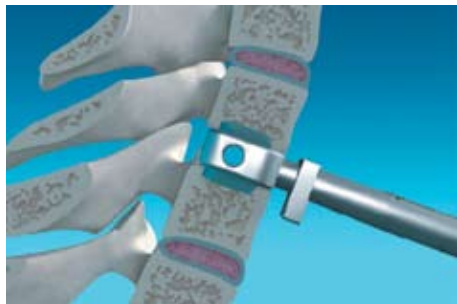

Рис. 4. Схема правильно установленного долота-метчика в полость удаленного межпозвонкового диска. На рентгенограмме в боковой проекции необходимо видеть ровный круг в этом инструменте.

Fig. 4. The scheme of correctly placed долота-метчика into the cavity of removed intervertebral disk. Roentgenogram in lateral projection must demonstrates plain circle in this instrument.




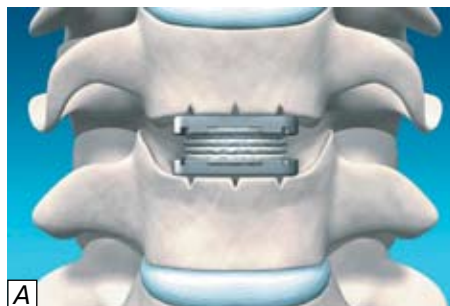
Рис. 5. Схема извлечения искусственного диска из контейнера (а) и положение его в специальном держателе (б).

Fig. 5. The scheme of artificial disk pulling out from container (a) and its position in special holder (б).

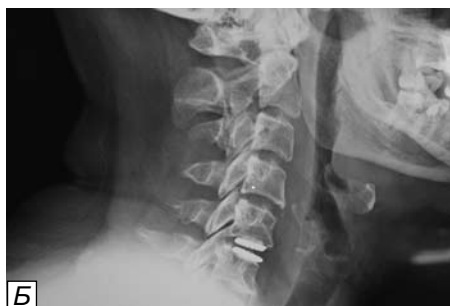напротив центрального паза, сделанного долотом в теле позвонка. Ручка держателя при этом должна располагаться строго параллельно замыкательным пластинам. После этого можно начать введение имплантата (под рентген-контролем). Зубчатые выступы диска следует продвигать по сделанным пазам в теле позвонка. Если хирург убежден, что имплантат расположен правильно (рис. 6), то держатель диска извлекают легкими наклонами влево и вправо. Если необходимо скорректировать позицию шейного диска, то это можно осуществить лишь в заднем направлении. Вентрально сместить диск невозможно.

Если имплантацию необходимо осуществить на нескольких уровнях, то целесообразнее сначала выполнить дискэктомию на всех уровнях, а затем имплантировать шейные диски. В этом случае удобнее подобрать правильную высоту диска сразу на 2 и более мобильных для distraction уровнях.

На всех этапах операции важно применять ирригацию зоны имплантации для минимизации риска гетеротопической оссификации передних отделов межтелового промежутка. С этой целью



А



Б

Рис. 6. Положение искусственного диска после установки: а) схема его расположения в прямой проекции и б) боковая рентгенограмма шейного отдела позвоночника с видимым на ней искусственным диском на уровне позвонков C5-C6.

Fig. 6. The position of artificial disk after its arrangement: а) the scheme of artificial disk placement in frontal projection and б) lateral roentgenogram of cervical spine with visualization of artificial disk at the level C5-C6 vertebrae.

также желательно промазать костным воском все костные пазы, образованные долотом.

По окончании имплантации осторожно, чтобы не повредить мягкие ткани, извлекают рамный дистрактор и выкручивают пины. Также аккуратно снимают ранорасширители. Рану промывают антисептическим раствором и ушивают послойно с наложением внутрикожного рассасывающегося шва. Накладывают асептическую повязку.

В послеоперационном периоде рекомендуют ношение полужесткого шейного воротника типа «Филадельфия» в течение 2 нед. Однако наш опыт послеоперационного ведения 11 оперированных лиц публичных профессий (учителя, артисты, военные, политики), которым не желательно показываться на публике в шейном воротнике, убедил нас, что соблюдая определенный двигательный режим, с первых суток после операции можно обходиться без воротника. Всем пациентам мы накладывали косметические швы и заклеивали их дополнительно медицинским клеем, при этом размер кожного разреза не превышал 2-3 см. Это позволило со вторых суток после операции вернуться к полноценной жизни, не заклеивать рану, принимать душ и выйти на работу в ближайшую неделю после вмешательства.

Контрольные рентгеновские снимки с функциональными пробами в положениях сгибания и разгибания многие хирурги рекомендуют выполнять в сроки через 3-6-12 и 24 мес (рис. 7) [12-14].

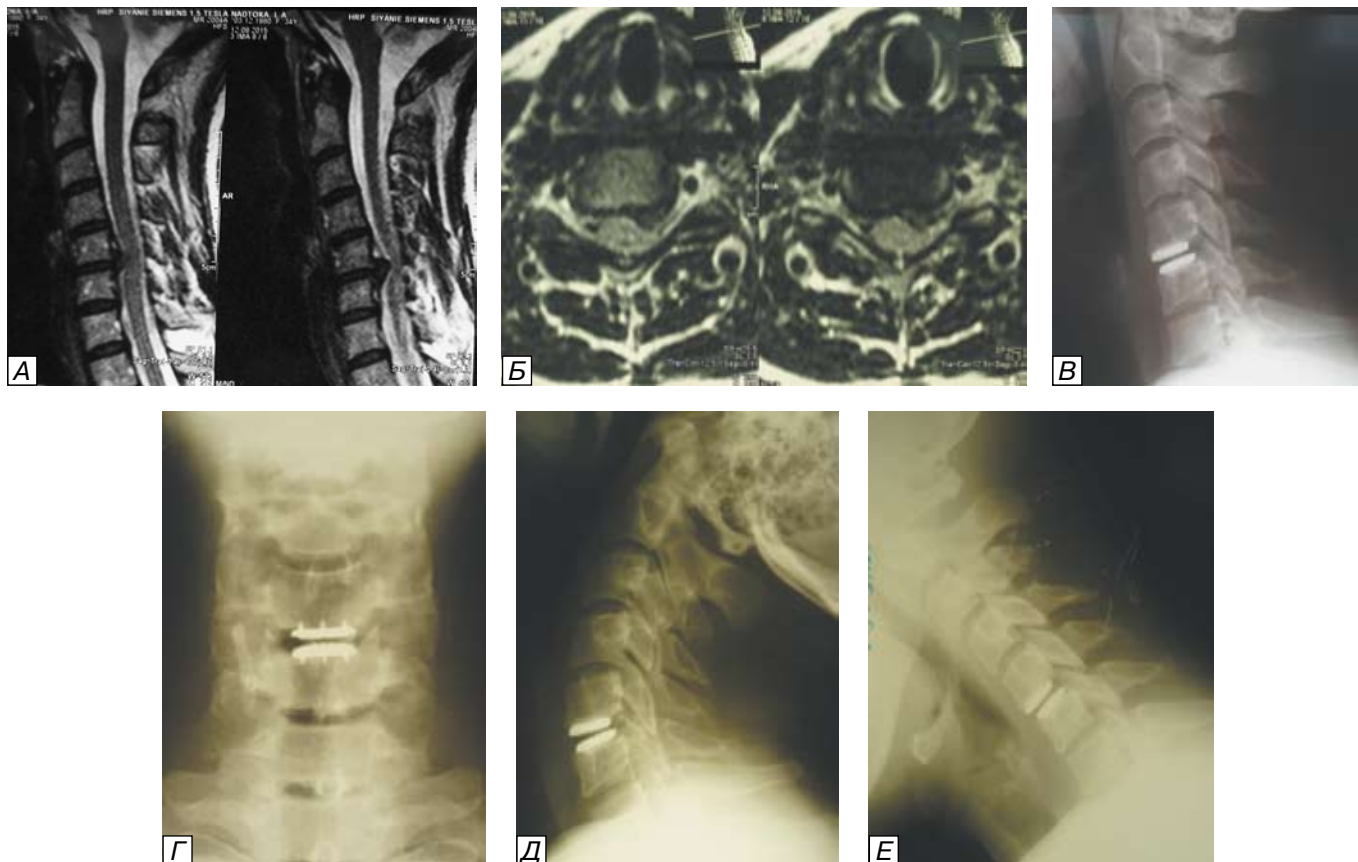


Рис. 7. Данные лучевых методов обследования больной М., 34 лет, с секвестрированной «мягкой» грыжей межпозвонкового диска на уровне C5-C6: а) МРТ в сагиттальной и б) аксиальной плоскостях, T2-ВИ до операции. Определяется левосторонняя секвестрированная грыжа межпозвонкового диска, компримирующая спинной мозг и левый корешок С6; в) послеоперационная боковая, г) прямая, д) боковая в положении сгибания и е) боковая в положении разгибания рентгенограммы шейного отдела позвоночника этой же пациентки через 12 мес после операции. Искусственный межпозвонковый диск занимает корректное положение и функционирует (выполняет свою динамическую функцию).

Fig. 7. Data of radiological examination methods of patient M., 34 years old with sequestered «soft» hernia of intravertebral disk at the level of C5-C6 vertebrae: а) MRI in sagittal and б) axial projections, T2 before operation. The left-sided sequestered hernia of intravertebral disk compressed spinal cord and left spinal C6 root; в) postoperative lateral, г) frontal, д) lateral in flexion position and е) lateral in extension roentgenograms of cervical spine at the same patients in 12 months after operation. The artificial disk is in the correct position and function well with satisfactory carrying out its dynamic function.

СВЕДЕНИЯ ОБ АВТОРАХ:

*Гринь Андрей Анатольевич* — доктор мед. наук, руководитель отделения нейрохирургии и нейрореанимации НИИ СП им. Н.В. Склифосовского, профессор кафедры нейрохирургии и нейрореанимации МГМСУ им. А.И. Евдокимова; e-mail: aagreen@yandex.ru

*Холодов Сергей Альбертович* — доктор мед. наук, зав. нейрохирургическим отделением Госпиталя ветеранов войн №2 Департамента здравоохранения г. Москвы.

*Алейникова Ирина Борисовна* — нейрохирург, врач функциональной диагностики нейрохирургического отделения НИИ СП им. Н.В. Склифосовского.

ЛИТЕРАТУРА/REFERENCES

1. Green A.A. Factors to minimise operational intervention in the operations of the front access to the cervical spine. Modern minimally invasive technologies (neurosurgery,

vertebrology, neurology, neurophysiology). Proceedings of the VI international Symposium. — 2001. — S.-Petersburg. — P. 298-300. Russian (Гринь А.А. Факторы минимизации объема оперативного вмешательства при операциях передним доступом на шейном отделе позвоночника. Современные минимально-инвазивные технологии (нейрохирургия, вертебрология, неврология, нейрофизиология). Материалы VI международного симпозиума. — 2001. — С.-Петербург. — С.298-300).

2. Denisenko E. I. Vertebral compression syndrome vertebral artery. Abstract. Diss....candidate..med. Sciences. M. — 2002. Russian (Денисенко Е.И. Вертебральный компрессионный синдром позвоночной артерии. Автореф. дисс. канд.мед. наук. М. — 2002.)

3. Polishchuk N. E. Surgical treatment of discogenic radiculomyelopathy of the cervical spine. M. Medicine. — 2004. Russian (Полищук Н.Е. Хирургическое лечение дискогенных радикуломиелопатий шейного отдела позвоночника. М., Медицина. 2004).

4. Shevelev I. N., Guscha A. O. Disc degenerative diseases of the cervical spine. — Moscow, 2008. Russian (Шевелёв И.Н., Гуща А.О. Дегенеративно-дистрофические заболевания шейного отдела позвоночника. М.,2008.)

5. Anderson P.A., Sasso R.C., Riew K.D. Comparison of adverse events between the Bryan artificial cervical disc and anterior cervical arthrodesis. Spine 2008;33:1305-1312.



6. Apfelbaum R.I., Kriskovich M.D., Haller J.R. On the incidence, cause, and prevention of recurrent laryngeal nerve palsies during anterior cervical spine surgery. *Spine* 2000; 25:2906-2912.
7. Baskin D.S., Ryan P., Sonntag V., et al. A prospective, randomized, controlled cervical fusion study using recombinant human bone morphogenetic protein-2 with cornestone-sr allograft ring and the atlantis anterior cervical plate. *Spine* 2003;28:1219–1225.
8. Boakye M., Mummaneni P.V., Garrett M., et al. Anterior cervical discectomy and fusion involving a polyetheretherketone spacer and bone morphogenetic protein. *J Neurosurg Spine* 2005;2:521-525.
9. Burkus J.K., Haid R.W., Traynelis V.C., Mummaneni P.V. Long-term clinical and radiographic outcomes of cervical disc replacement with the prestige disc: results from a prospective randomized controlled clinical trial. *J Neurosurg Spine* 2010; 13: 308–318.
10. Bydon M., Xu R., De la Garza-Ramos R., et al. Adjacent segment disease after anterior cervical discectomy and fusion: Incidence and clinical outcomes of patients requiring anterior versus posterior repeat cervical fusion. *Surg Neurol Int* 2014;5: S74-78.
11. Chang U.K., Kim D.H., Lee M.C., et al. Changes in adjacent-level disc pressure and facet joint force after cervical arthroplasty compared with cervical discectomy and fusion. *J Neurosurg Spine* 2007; 7:33–39.
12. Cheng L., Nie L., Li M., et al. Superiority of the Bryan((R)) disc prosthesis for cervical myelopathy: a randomized study with 3-year followup. *Clinical orthopaedics and related research* 2011;469(12):3408-3414.
13. Coric D., Cassis J., Carew J.D., Boltes M.O. Prospective study of cervical arthroplasty in 98 patients involved in 1 of 3 separate investigational device exemption studies from a single investigational site with a minimum 2-year follow-up. *Clinical article. J Neurosurg Spine* 2010;13:715–721.
14. Delamarter R.B., Zigler J. Five-year reoperation rates, cervical total disc replacement versus fusion, results of a prospective randomized clinical trial. *Spine* 2013;38(9):711-717.
15. Dmitriev A.E., Cunningham B.W., Hu N., et al. Adjacent level intradiscal pressure and segmental kinematics following a cervical total disc arthroplasty: an in vitro human cadaveric model. *Spine* 2005; 30:1165–1172.
16. Gao Y., Liu M., Li T. et al. A meta-analysis comparing the results of cervical disc arthroplasty with anterior cervical discectomy and fusion (ACDF) for the treatment of symptomatic cervical disc disease. *The Journal of bone and joint surgery* 2013. American volume 95(6):555-561.
17. Luo J., Gong M., Huang S., et al. Incidence of adjacent segment degeneration in cervical disc arthroplasty versus anterior cervical decompression and fusion meta-analysis of prospective studies. *Arch Orthop Trauma Surg* 2015:135:155-160.
18. McAnany S.J., Overley S., Baird E.O., et al. The 5-year cost-effectiveness of anterior cervical discectomy and fusion and cervical disc replacement: A Markov analysis. *Spine* 2014;39:1924-1933.
19. McCulloch J.A., Young P.H. *Essentials of spinal microsurgery*. Philadelphia-New York, 1998.
20. Qureshi S., Goz V., McAnany S., et al. Health state utility of patients with single-level cervical degenerative disc disease: comparison of anterior cervical discectomy and fusion with cervical disc arthroplasty. *Journal of Neurosurgery Spine* 2014; 20(5):475-479.
21. Qureshi S.A., McAnany S., Goz V., et al. Cost-effectiveness analysis: comparing single-level cervical disc replacement and single-level anterior cervical discectomy and fusion: clinical article. *Journal of Neurosurgery Spine* 2013;19(5):546-554.
22. Radcli K., Zigler J., Zigler J. Costs of cervical disc replacement versus anterior cervical discectomy and fusion for treatment of single-level cervical disc disease: An analysis of the Blue Health Intelligence database for acute and long-term costs and complications. *Spine* 2015;40:521-529.
23. Wagner S.C., Kang D.G., Helgeson M.D. Traumatic Migration of the Bryan Cervical Disc Arthroplasty. *Global Spine J* 2016;6(1):Pe15–e20.
24. Warren D., Hoelscher C., Ricart-HoRz P., et al. Cost-utility analysis of anterior cervical discectomy and fusion versus cervical disc arthroplasty. *Evidence-based spine-care journal* 2011;2(3):57-58.