Russian Journal of Neurosurgery | НЕЙРОХИРУРГИЯ
ТОМ 22 Volume 22
4' 2020

ХИРУРГИЧЕСКОЕ ЛЕЧЕНИЕ ПАЦИЕНТОВ С НЕЙРОХИРУРГИЧЕСКОЙ ПАТОЛОГИЕЙ, СОЧЕТАЮЩЕЙСЯ С ИНФЕКЦИЕЙ COVID-19

О.О. Кордонская[1], А.Г. Винокуров[2], И.В. Григорьев[1], С.А. Мельченко[1], А.А. Калинкин[2], И.В. Сенько[1], В.В. Белоусов[1]

[1]ФГБУ «Федеральный центр мозга и нейротехнологий» ФМБА России; Россия, 117977 Москва, ул. Островитянова, 1, стр. 10;
[2]ФГБУ «Федеральный научно-клинический центр специализированных видов медицинской помощи и медицинских технологий» ФМБА России; Россия, 115682 Москва, Ореховый б-р, 28

***Контакты:** Ольга Олеговна Кордонская dr.kochetkova@mail.ru*

***Цель статьи** – представить собственный опыт проведения микрохирургических операций у пациентов с нейроонкологическими заболеваниями или сосудистой патологией в сочетании с COVID-19 в условиях отсутствия единых стандартов работы в период пандемии, а также обобщить данные научной литературы по этой проблеме.*

***Клинические случаи.** Описано 5 случаев проведения операций у пациентов с пневмонией средней тяжести, вызванной SARS-CoV-2: 1) микрохирургическое клипирование мешотчатой аневризмы передней соединительной артерии, ставшей причиной массивного базального субарахноидального кровоизлияния с прорывом крови в IV желудочек; 2) микрохирургическое удаление глиобластомы правой височной доли; 3) удаление гематомы объемом 100 см^3, располагавшейся в правых височной, затылочной и теменной долях головного мозга и обусловившей поперечную дислокацию мозга до 10 мм влево; 4) эмболизация микроспиралями разорвавшейся аневризмы передней соединительной артерии; 5) эмболизация микроспиралями разорвавшейся аневризмы правой средней мозговой артерии. Все операции проведены в средствах индивидуальной защиты и респираторах III класса защиты (FFP3).*

У 3 пациентов наблюдалась положительная динамика пневмонии, у 2 пациентов (с глиобластомой и субарахноидальным кровоизлиянием из аневризмы правой средней мозговой артерии) – отрицательная динамика. Из 5 пациентов 4 выписаны в стабильном состоянии, в 1 случае произошел летальный исход (несмотря на отсутствие коагулопатии, развилась массивная ишемия головного мозга с геморрагической трансформацией, что, вероятно, связано с дисфункцией эндотелиальных клеток, высокой сосудистой проницаемостью артерий головного мозга на фоне влияния SARS-CoV-2 на рецепторы ангиотензинпревращающего фермента).

***Анализ научной литературы.** Обобщая опыт исследователей, можно рекомендовать следующие изменения организации работы нейрохирургических отделений в условиях пандемии: 1) рассматривать всех пациентов как потенциально инфицированных; 2) проводить экстренные операции под местной анестезией и/или в отдельных операционных; 3) в экстренных случаях при сосудистой патологии мозга отдавать предпочтение эндоваскулярным вмешательствам; 4) оперировать в респираторах класса FFP2/FFP3, защитных очках, двух парах перчаток, изоляционных костюмах и бахилах; 5) минимизировать количество персонала в операционной; 6) соблюдать особую осторожность при выполнении манипуляций, приводящих к повышенному образованию аэрозоля (краниотомия, коагулирование), снизить скорость вращения краниотома с целью сокращения выброса костной пыли, по возможности отказаться от вскрытия придаточных пазух носа и ячеек сосцевидного отростка; 7) поддерживать отрицательное давление (–5 Па) в операционной, минимизировать частоту размыкания дыхательного контура аппарата искусственной вентиляции легких, укрывать нос и рот пациента влажными салфетками; 8) разделить персонал на несколько бригад, работающих посменно; 9) изолировать персонал старше 65 лет; 10) отложить плановые операции на неопределенный срок и консультировать пациентов по телефону, госпитализировать лишь при ухудшении состояния; 11) при поступлении помещать пациентов в обсервационные палаты, где проводить термометрию, компьютерную томографию легких и исследование мазка из зева на наличие SARS-CoV-2; 12) вне зависимости от результата анализа на SARS-CoV-2 после операции помещать всех пациентов на карантин сроком на 14 сут.*

***Заключение.** Наш опыт свидетельствует о возможности оказания нейрохирургической помощи пациентам с сопутствующей инфекцией COVID-19. При соблюдении рекомендаций риск заражения медицинского персонала остается низким, а качество медицинской помощи – достаточно высоким.*

***Ключевые слова:** операции, нейрохирургия, пандемия, COVID-19, SARS-CoV-2*

***Для цитирования:** Кордонская О.О., Винокуров А.Г., Григорьев И.В. и др. Хирургическое лечение пациентов с нейрохирургической патологией, сочетающейся с инфекцией COVID-19. Нейрохирургия 2020;22(4):83–92.*

DOI: 10.17650/1683-3295-2020-22-4-83-92

CC BY

Surgical treatment of patients with neurosurgical pathology combined with COVID-19

O.O. Kordonskaya[1], A.G. Vinokurov[2], I.V. Grigoriev[1], S.A. Melchenko[1], A.A. Kalinkin[2], I.V. Senko[1], V.V. Belousov[1]

[1]Federal Center for the Brain and Neurotechnologies, Federal Medical Biological Agency of Russia;
Bld. 10, 1 Ostrovitanova St., Moscow 117977, Russia;
[2]Federal Research Clinical Center for Specialized Medical Care and Medical Technologies, Federal Medical Biological Agency of Russia;
28 Orekhovy Blv., Moscow 115682, Russia

The objective *is to present first-hand experience of microsurgical operations in patients with neuro-oncological diseases, vascular pathology and COVID-19 in the absence of unified standards of work during the pandemic, as well as summarize literature data on this problem.*
Clinical cases. *Five cases of surgical interventions in patients with moderate COVID-19 pneumonia are presented: 1) microsurgical clipping of a saccular aneurysm of the posterior communicating artery which caused massive basal subarachnoid hemorrhage with bleeding into the IV ventricle; 2) microsurgical resection of glioblastoma of the right temporal lobe; 3) resection of an intracerebral hematoma in the right temporal, occipital and parietal lobes with total volume of 100 cm^3 which caused transverse brain dislocation up to 10 mm to the left; 4) microcoil embolization of a ruptured aneurysm of the posterior communicating artery; 5) microcoil embolization of a ruptured aneurysm of the right middle cerebral artery. All surgeries were performed in personal protective gear and FFP3 masks.*
In 3 patients, positive pneumonia dynamics were observed; in 2 patients (with glioblastoma and subarachnoid hemorrhage from an aneurysm of the right middle cerebral artery), dynamics were negative. Among 5 patients, 4 were discharged in stable condition, 1 case ended in death (despite the absence of coagulopathy, massive brain ischemia with hemorrhagic transformation developed, probably due to endothelial cell dysfunction, high vascular permeability of cerebral arteries in conjunction with coronavirus effect on angiotensin transforming enzyme receptors).
Literature analysis. *Summarizing experiences of other researchers, the following changes in organization of neurosurgical practice during the pandemic can be recommended: 1) all patients should be considered potentially infected; 2) emergency surgeries should be performed under local anesthesia and/or in separate operating rooms; 3) in emergency cases of vascular pathology of the brain, endovascular interventions are the preferred approach; 4) surgeries should be performed in FFP2/FFP3 masks, protective goggles, two pairs of gloves, protective suits and shoe covers; 5) the number of personnel in the operating room should be minimized; 6) manipulations that can potentially lead to increased formation of aerosol (craniotomies, coagulations) should be performed with special care, craniotome rotation speed should be decreased to minimize formation of bone particles, opening of paranasal sinuses and mastoid cells should be avoided if possible; 7) negative pressure (–5 Pa) should be maintained in the operative room, frequency of interruption of the artificial lung ventilation machine circuit should be minimized, patients' nose and mouth should be covered with wet wipes; 8) the personnel should be divided into several teams working in turns; 9) personnel older than 65 years should be isolated; 10) planned surgeries should be postponed indefinitely and patients should be consulted by phone, hospitalized only if their condition worsens; 11) during admission, patients should be placed in observation rooms, where thermometry, computed tomography of the lungs and pharyngeal swab for SARS-CoV-2 should be performed; 12) regardless of the SARS-CoV-2 analysis result, patients after surgery should be quarantined for 14 days.*
Conclusion. *Our experience shows that patients with concomitant COVID-19 infection can receive neurosurgical help. Compliance with the guidelines leads to low risk of infection for the personnel and sufficient quality of medical care.*

Key words: *operation, neurosurgery, pandemic, coronavirus infection, COVID-19, SARS-CoV-2*

For citation: *Kordonskaya O.O., Vinokurov A.G., Grigoriev I.V. et al. Surgical treatment of patients with neurosurgical pathology combined with COVID-19. Neyrokhirurgiya = Russian Journal of Neurosurgery 2020;22(4):83–92. (In Russ.).*

ВВЕДЕНИЕ

Пандемия новой коронавирусной инфекции серьезно повлияла на мировое здравоохранение. SARS-CoV-2 обладает рядом особенностей, значительно влияющих на медицинскую тактику. С необходимостью лечения пациентов, инфицированных SARS-CoV-2, пришлось столкнуться врачам всех медицинских специальностей, не исключая и нейрохирургов. Сложившиеся условия заставили профессиональное сообщество пересмотреть принципы организации медицинской помощи и выработать обоснованные рекомендации по ее изменению.

К середине июня 2020 г. в мире выявлено около 10 млн заболевших, зарегистрировано примерно 500 тыс. летальных исходов. В Российской Федерации число заболевших достигло 650 тыс. человек, летальных случаев – около 9300. Болезнь не обошла стороной ни один из регионов страны, поражая людей любого возраста [1]. У ряда пациентов с нейрохирургической патологией при госпитализации также диагностирован COVID-19 (coronavirus disease 2019, коронавирусная болезнь 2019).

В этой статье мы описываем опыт проведения микрохирургических операций по поводу опухолей или сосудистой патологии мозга у пациентов с COVID-19.

В нейрохирургических отделениях Федерального центра мозга и нейротехнологий (ФЦМН) ФМБА России и Федерального научно-клинического центра специализированных видов медицинской помощи и медицинских технологий (ФНКЦ) ФМБА России с апреля по июнь 2020 г. выполнено 7 операций по поводу нейрохирургической патологии (3 случая аневризм, 1 случай артериовенозной мальформации, 3 случая опухолей головного мозга) у пациентов с COVID-19. Наличие данной коронавирусной инфекции подтверждено положительным результатом анализа мазка из носоглотки методом полимеразной цепной реакции (ПЦР). Терапия проведена согласно временным методическим рекомендациям Минздрава России «Профилактика, диагностика и лечение новой коронавирусной инфекции

Рис. 1. *Интраоперационные фотографии. Осуществление хирургического доступа (а) и микрохирургический этап (б) в средствах индивидуальной защиты*

Fig. 1. *Intraoperative photos. Surgical access (a) and microsurgery (б) in personal protective equipment*

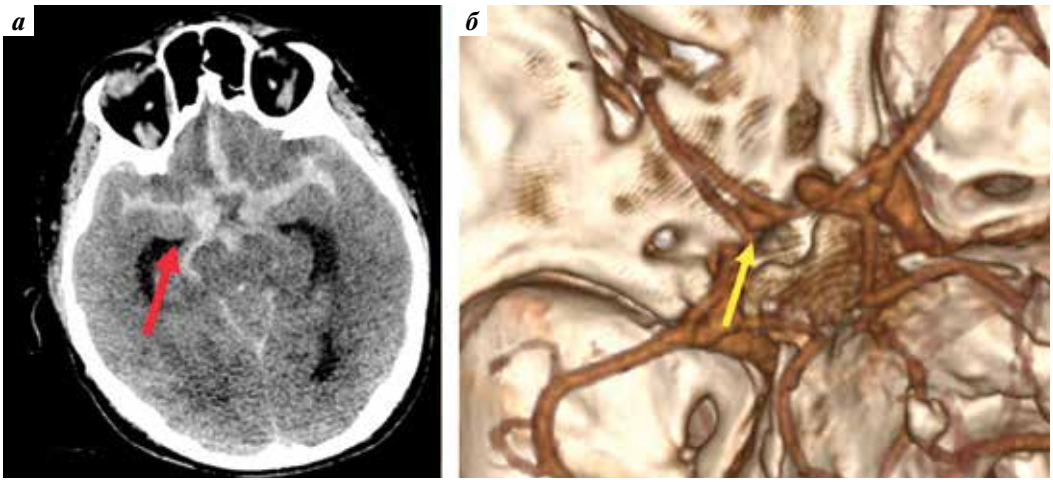

Рис. 2. *Нейровизуализационное обследование пациента И.: а – компьютерная томография головного мозга. Массивное базальное субарахноидально-вентрикулярное кровоизлияние (красная стрелка); б – компьютерная томография сосудов головного мозга, трехмерная реконструкция. Аневризма передней соединительной артерии (желтая стрелка)*

Fig. 2. *Neuroimaging examination of the patient И.: a – computed tomography of the brain. Massive basal subarachnoid-ventricular hemorrhage (red arrow); б – computed tomography of the brain vasculature, 3D reconstruction. Aneurysm of the posterior communicating artery (yellow arrow)*

(COVID-19)» 5-й (от 08.04.2020), 6-й (от 28.04.2020), 7-й (от 03.06.2020) версий. Все операции выполнены в средствах индивидуальной защиты и респираторах III класса защиты (FFP3) (рис. 1). У пациентов с внутричерепным кровоизлиянием терапию антикоагулянтами начинали через 12 ч после операции и выполнения контрольной компьютерной томографии (КТ) головного мозга. У пациентов с опухолями головного мозга терапию антикоагулянтами прекращали за 12 ч до операции и возобновляли через 12 ч после операции и контрольной КТ головного мозга. Пациентов выписывали после получения 2 отрицательных результатов исследования мазка из носоглотки методом ПЦР, всем рекомендовали находиться на самоизоляции в течение 14 дней. После этого пациентов с опухолями головного мозга направляли к онкологу для проведения химио- и лучевой терапии.

КЛИНИЧЕСКОЕ НАБЛЮДЕНИЕ 1

Пациент И., *45 лет, 13.04.2020 с выраженной головной болью и тошнотой по экстренным показаниям был доставлен с рабочего места в отделение реанимации клинической больницы г. Москвы. По данным КТ головного мозга выявлено массивное базальное субарахноидальное кровоизлияние с прорывом крови в IV желудочек. При КТ сосудов головного мозга выявлена мешотчатая аневризма передней соединительной артерии (рис. 2). При КТ органов грудной клетки выявлены изменения,*

соответствующие пневмонии вирусной этиологии (степень тяжести КТ-1). Для дальнейшего лечения пациент с сочетанной патологией был переведен в ФЦМН.

При поступлении состояние пациента среднетяжелое (III степени по шкале Hunt–Hess) с угнетением сознания до умеренного оглушения, оценка по шкале комы Глазго (ШКГ) 14 баллов. Наблюдались общемозговые и менингеальные симптомы; двигательных, чувствительных, речевых нарушений не выявлено. Гемодинамика была стабильной, дыхание не нарушено. Температура тела 37 °С.

По данным транскраниальной доплерографии линейная скорость кровотока по правой средней мозговой артерии составила 184 см/с, по левой – 161 см/с. Индекс Линдегарда (K.F. Lindegaard) справа – 2,7.

Уровень лейкоцитов в общем анализе крови составил 13,1 × 10^9/л, тромбоцитов – 159 × 10^9/л. Уровень С-реактивного белка (СРБ) – 9 мг/л.

На 2-е сутки с момента субарахноидального кровоизлияния (1-е сутки после поступления) выполнили костно-пластическую трепанацию в правой лобно-височной области, микрохирургическое клипирование аневризмы передней соединительной артерии.

Пациент был выведен из наркоза в 1-е сутки в отделении нейрореанимации. В послеоперационном периоде у пациента отмечалось транзиторное психомоторное возбуждение, которое на фоне медикаментозной коррекции регрессировало через 8 дней. Пациент находился в состоянии умеренного оглушения, на 5-е сутки после операции к нему возвратилось ясное сознание. При транскраниальной доплерографии у пациента выявлено развитие ангиоспазма с повышением линейной скорости кровотока по левой средней мозговой артерии до 262 см/с и индекса Линдегарда до 3,7. Прогрессирования пневмонии и дыхательных расстройств не было. У пациента наблюдалось двукратное транзиторное повышение температуры тела до 38 °С и СРБ до 18 г/л. Пациент был переведен в отделение на 6-е сутки после операции. Выписан на 14-е сутки в стабильном состоянии (5 баллов по шкале исходов Глазго).

КЛИНИЧЕСКОЕ НАБЛЮДЕНИЕ 2

Пациентка П., *65 лет, впервые отметила появление стойкой головной боли в ноябре 2019 г. При магнитно-резонансной томографии головного мозга в декабре 2019 г. патологии не выявлено. В апреле 2020 г. в связи с усилением выраженности симптомов повторно выполнена магнитно-резонансная томография головного мозга с контрастированием, в правой височной доле обнаружено новообразование, интенсивно накапливающее контрастное вещество по периферии, что соответствовало низкодифференцированной глиоме (рис. 3а).*

На момент поступления в ФЦМН у пациентки наблюдалась выраженная общемозговая симптоматика с интенсивной головной болью, сонливостью, тошнотой, рвотой, функциональный статус по шкале Karnofsky – 70 %. Нарушения чувствительности и двигательные расстройства отсутствовали. В качестве противоотечной терапии назначены внутримышечные инъекции дексаметазона в дозе 24 мг/сут.

По данным КТ органов грудной клетки выявлена двусторонняя полисегментарная вирусная пневмония (степень тяжести КТ-1) (рис. 4а). Гемодинамика была стабильной, дыхание не нарушено, уровень лейкоцитов составил 12,5 × 10^9/л и СРБ 4 г/л. Температура тела 36,8 °С.

Ввиду нарастания тяжести внутричерепной гипертензии и общемозговой симптоматики, предположительно злокачественного характера опухоли, необходимости раннего проведения химио- и лучевой терапии принято решение о выполнении операции.

Операция проведена 12.05.2020 в объеме костно-пластической трепанации черепа, микрохирургического удаления опухоли правой височной доли с использованием нейронавигации и под ультразвуковым контролем. Сразу по окончании операции пациентка была выведена из наркоза и после наблюдения в палате интенсивной терапии переведена в отделение. В послеоперационном периоде отмечен регресс общемозговой симптоматики. По данным магнитно-резонансной томографии головного мозга с контрастным усилением от 18.05.2020, опухоль удалена полностью (рис. 3б). Гистологический диагноз – глиобластома.

По данным КТ органов грудной клетки от 18.05.2020 у пациентки констатирована отрицательная динамика – увеличение объема и плотности очагов поражения легочной ткани (степень тяжести КТ-2) (рис. 4б).

Тяжесть состояния не требовала наблюдения в отделении реанимации. Уровень сатурации крови (SpO_2) поддерживали в пределах 94–98 % путем инсуффляции кислорода через назальные канюли. Уровень СРБ не повышался >15 г/л, температура тела была субфебрильной.

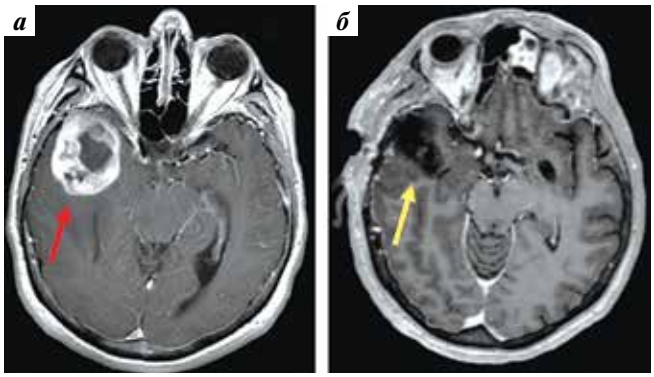

Рис. 3. *Магнитно-резонансная томография головного мозга пациентки П. (с контрастным усилением): а – в режиме Т1 до операции. Опухоль правой височной доли (красная стрелка); б – в режиме Т1 FSPGR BRAVO после операции. Полость на месте удаленной опухоли (желтая стрелка)*

Fig. 3. *Contrast-enhanced magnetic resonance tomography of the brain (patient П.): a – T1 prior to surgery. Intracerebral tumor of the right temporal lobe (red arrow); б – T1 FSPGR BRAVO after the surgery. Cavity in the place of the resected tumor (yellow arrow)*

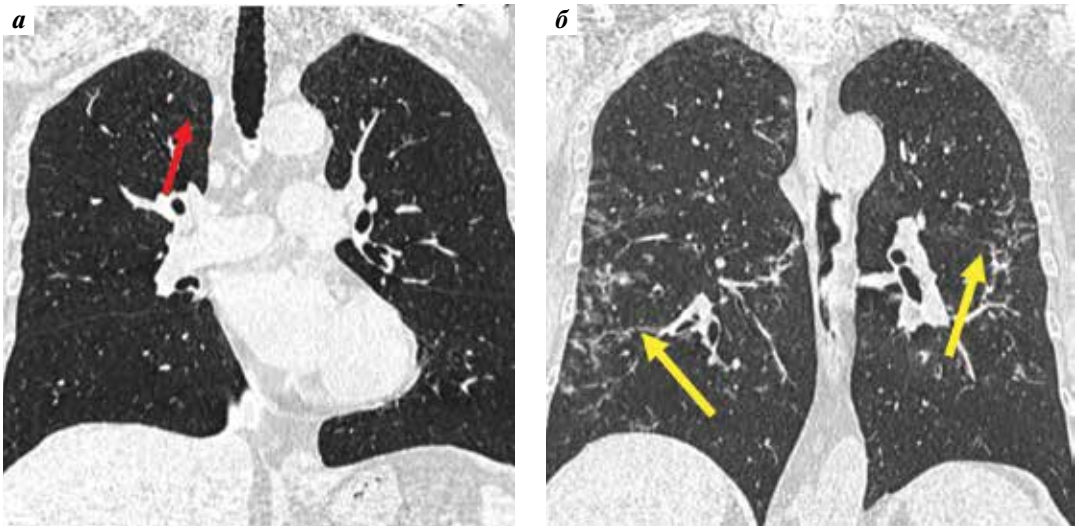

Рис. 4. *Компьютерная томография органов грудной клетки пациентки П.: а – при поступлении. С обеих сторон визуализированы участки уплотнения легочной ткани по типу нежного «матового стекла» неправильной формы с нечеткими контурами (размером до 30 мм). КТ-1 (красная стрелка); б – на 4-е сутки после операции. Увеличение участков «матового стекла» с формированием участков консолидации. Ретикулярные изменения и паренхиматозные тяжи (желтые стрелки)*

Fig. 4. *Computed tomography of the chest (patient П.): a – at admission. Increased density of the lung tissue on both sided with ground-glass opacification of irregular shape and indistinct margins (up to 30 m in size). CT-1 (red arrow); б – on day 4 after the surgery. Increased area of ground-glass opacification with formation of consolidated segments. Reticular changes and parenchymal bands (yellow arrows)*

Дальнейшего прогрессирования заболевания не наблюдалось. В стабильном состоянии пациентка выписана 28.05.2020 под наблюдение онколога и терапевта. Рекомендована химио- и лучевая терапия.

КЛИНИЧЕСКОЕ НАБЛЮДЕНИЕ 3

Пациентка М., *56 лет, 20.04.2020 доставлена бригадой скорой медицинской помощи из дома в реанимационное отделение ФНКЦ. Состояние при поступлении тяжелое, вербальный контакт отсутствовал. Уровень бодрствования – сопор, оценка по ШКГ 9 баллов, температура тела 39,2 °С, глубокий левосторонний гемипарез, патологические рефлексы слева положительные.*

В экстренном порядке выполнена КТ головного мозга, в ходе которой обнаружена гематома объемом 100 см³ в правых височной, затылочной и теменной долях головного мозга, поперечная дислокация до 10 мм влево (рис. 5).

По результатам КТ интракраниальных артерий сосудистой патологии не выявлено.

По данным КТ органов грудной клетки от 20.04.2020 верифицирована двусторонняя полисегментарная пневмония (степень тяжести КТ-2).

В общеклиническом анализе крови: повышение количества лейкоцитов до 17,7 × 10⁹/л, тромбоцитов – до 437 × 10⁹/л, уровня СРБ – до 64,7 мг/л. Коагулограмма соответствовала норме, за исключением увеличения содержания фибриногена до 5,67 г/л.

Ввиду угнетения сознания, дислокации головного мозга, вызванной внутримозговой гематомой, принято решение в экстренном порядке провести операцию, несмотря на наличие COVID-19 и двусторонней полисегментарной пневмонии. Выполнены костно-пластическая трепанация черепа, удаление внутримозговой гематомы объемом 100 см³. Во время операции выявлена артериовенозная мальформация, ставшая причиной кровоизлияния. Диагноз артериовенозной мальформации подтвержден при гистологическом исследовании удаленного материала.

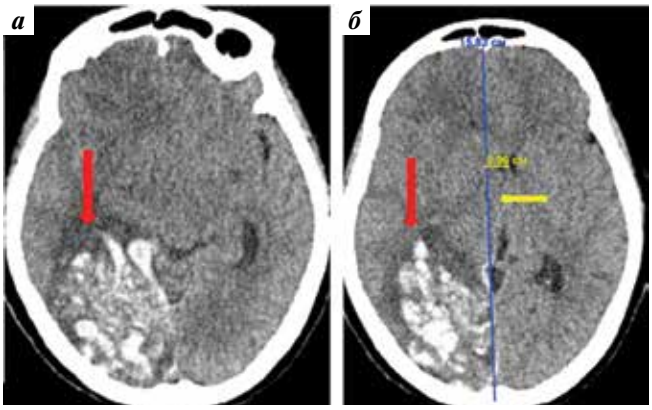

Рис. 5. *Компьютерная томография головного мозга пациентки М. при поступлении в стационар: а – гематома объемом 100 см³ в правых височной, затылочной и теменной долях головного мозга (красная стрелка); б – поперечная дислокация влево не более чем на 10 мм (желтая стрелка)*

Fig. 5. *Computed tomography of the brain at admission (patient M.): a – intracerebral hematoma in the right temporal, occipital and parietal lobes of 100 cm³ (red arrow); б – transverse dislocation to the left by up to 10 mm (yellow arrow)*

На протяжении 3 дней после операции пациентка находилась на лечении в реанимационном отделении, где проводили комплексную консервативную терапию согласно рекомендательным протоколам. При контрольной КТ головного мозга констатировано отсутствие

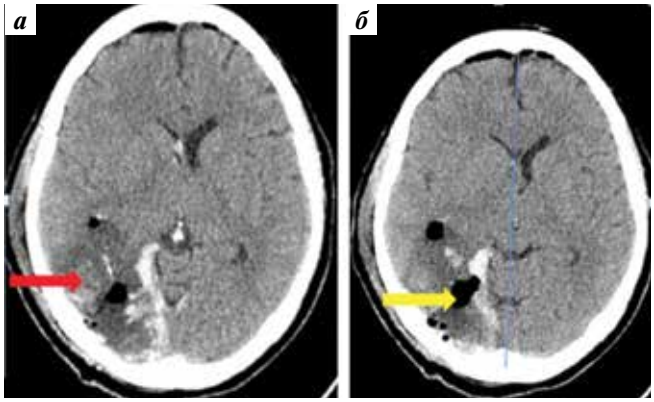

Рис. 6. *Компьютерная томография головного мозга пациентки М. после операции: а – гематома удалена, определяются послеоперационные изменения (красная стрелка); б – минимальная пневмоцефалия в области операции (желтая стрелка)*

Fig. 6. *Computed tomography of the brain after surgery (patient M.): a – hematoma was removed, postoperative changes are visible (red arrow); б – minimal pneumocephalus at the surgery location (yellow arrow)*

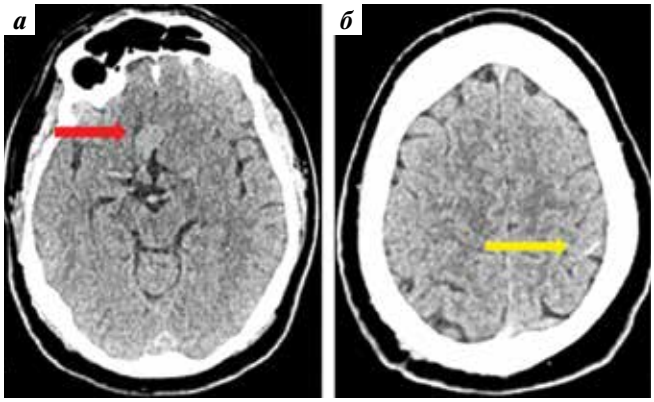

Рис. 7. *Компьютерная томография головного мозга пациента С. до операции: а – аневризма передней соединительной артерии размерами 9 × 12 × 16 мм (красная стрелка); б – субарахноидальное кровоизлияние в левой лобно-теменной области (II степени по шкале Fisher) (желтая стрелка)*

Fig. 7. *Computed tomography of the brain prior to surgery (patient C.): a – aneurysm of the posterior communicating artery of size 9 × 12 × 16 mm (red arrow); б – subarachnoid hemorrhage in the left temporoparietal region (Fisher II) (yellow arrow)*

гематомы, регресс поперечной дислокации до 2 мм (исходно до 10 мм) (рис. 6).

На 3-и сутки после операции пациентка переведена в отделение. На фоне лечения температура тела нормализовалась, дыхательная недостаточность регрессировала (уровень SpO_2 97 %), снизилась выраженность воспалительных изменений по данным контрольной КТ органов грудной клетки. После получения отрицательного результата исследования мазка методом ПЦР и нормализации показателей анализа крови (уменьшения содержания СРБ до 3 г/л и количества лейкоцитов до 5,3 × 10^9/л) на 16-е сутки пациентка выписана в удовлетворительном состоянии без очагового неврологического дефицита (5 баллов по шкале исходов Глазго).

КЛИНИЧЕСКОЕ НАБЛЮДЕНИЕ 4

Пациент С., *52 лет, 19.05.2020 доставлен бригадой скорой медицинской помощи в ФНКЦ в тяжелом состоянии (III степени по шкале Hunt–Hess) с жалобами на головную боль, одышку, повышение температуры тела до 39 °С. Анамнез заболевания: 10.05.2020 пациент отметил повышение температуры тела до 38,2 °С, затрудненное дыхание; 11.05.2020 внезапно развилась острая головная боль; 17.05.2020 бригадой скорой медицинской помощи доставлен в отделение реанимации клинической больницы г. Москвы. При КТ головного мозга и интракраниальных артерий выявлены субарахноидальное кровоизлияние (II степени по шкале Fisher), аневризма передней соединительной артерии (рис. 7). После выполнения КТ органов грудной клетки верифицирована двусторонняя полисегментарная пневмония (степень тяжести КТ-2). Для дальнейшего лечения больной переведен в ФНКЦ.*

При поступлении в ФНКЦ пациент находился в состоянии умеренного оглушения (13 баллов по ШКГ). Двигательные, речевые расстройства и нарушения чувствительности отсутствовали.

По данным транскраниальной доплерографии линейная скорость кровотока по правой средней мозговой артерии составила 151 см/с, по левой – 175 см/с. Индекс Линдегарда справа – 3,1, слева – 3,4.

В общеклиническом анализе крови: повышение количества лейкоцитов до 12,4 × 10^9/л, тромбоцитов – до 411 × 10^9/л, уровня СРБ – до 125,2 мг/л. Отклонение от нормы показателей коагулограммы не выявлено.

Ввиду развития сосудистого спазма и наличия двусторонней вирусной пневмонии было принято решение о проведении операции. Осуществлено выключение аневризмы передней соединительной артерии из кровотока путем эмболизации ее микроспиралями (радикальность I класса по классификации Raymond–Roy).

На протяжении 4 дней после операции пациент находился в реанимационном отделении. При контрольной КТ головного мозга гематом, ишемии, дислокации головного мозга не обнаружено (рис. 8).

В послеоперационном периоде у больного сохранялся распространенный умеренный сосудистый спазм с повышением линейной скорости кровотока по средним мозговым артериям слева до 180 см/с, справа до 160 см/с и индекса Линдегарда до 3,3 и 3,8 соответственно. Прогрессирования пневмонии и дыхательных расстройств не наблюдалось.

После получения отрицательного результата исследования мазка на наличие SARS-CoV-2 методом ПЦР, нормализации показателей анализа крови (уменьшение уровня СРБ до 2 г/л, количества лейкоцитов до 4,5 × 10^9/л), а также регресса ангиоспазма на 15-е сутки пациент выписан в удовлетворительном состоянии без очагового неврологического дефицита (5 баллов по шкале исходов Глазго).

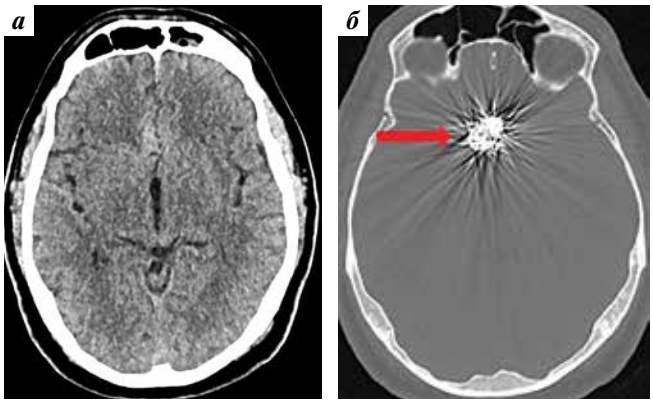

Рис. 8. *Компьютерная томография головного мозга пациента С. после операции: а — гематом, ишемии, дислокации нет; б — визуализация микроспиралей в полости аневризмы (стрелка)*

Fig. 8. *Computed tomography of the brain after the surgery (patient C.): а — no hematomas, ischemia, dislocation; б — visualization of microcoils in the aneurysm cavity (arrow)*

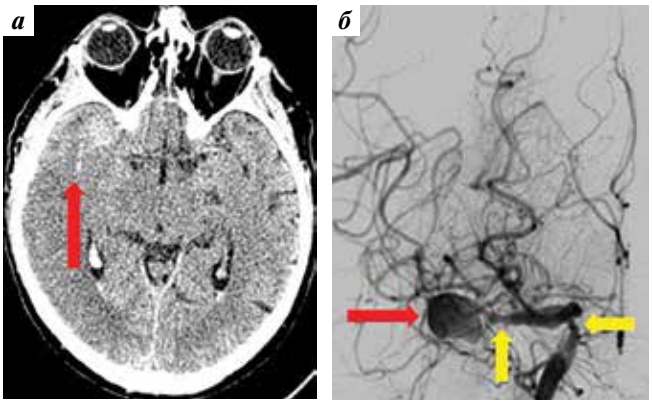

Рис. 9. *Нейровизуализационное обследование пациента Н.: а — компьютерная томография головного мозга. Субарахноидальное кровоизлияние (II степени по шкале Fisher) (красная стрелка); б — церебральная ангиография. Аневризма развилки правой средней мозговой артерии (красная стрелка), распространенный выраженный ангиоспазм правых средней мозговой и внутренней сонной артерий (желтая стрелка)*

Fig. 9. *Neuroimaging examination of the patient H.: а — computed tomography of the brain. Subarachnoid hemorrhage (Fisher II) (red arrow); б — cerebral angiography. Aneurism of the junction of the right middle cerebral artery (red arrow), advanced pronounced angiospasm of the right middle cerebral and internal carotid arteries (yellow arrow)*

КЛИНИЧЕСКОЕ НАБЛЮДЕНИЕ 5

Пациент Н., *63 лет, 04.06.2020 доставлен бригадой скорой медицинской помощи в ФНКЦ в тяжелом состоянии (III степени по шкале Hunt—Hess) с жалобами на головную боль, кашель, повышение температуры тела.*

Анамнез заболевания: с 28.05.2020 отмечал повышение температуры тела до 38,2 °С, затрудненное дыхание, головную боль, госпитализирован в реанимационное отделение клинической больницы г. Москвы. При КТ головного мозга выявлено субарахноидальное кровоизлияние (II степени по шкале Fisher). При церебральной ангиографии верифицирован разрыв аневризмы правой средней мозговой артерии, распространенный выраженный ангиоспазм (рис. 9). По данным КТ органов грудной клетки диагностирована двусторонняя полисегментарная пневмония (степень тяжести КТ-1). Для дальнейшего лечения больной переведен в ФНКЦ.

При поступлении в ФНКЦ пациент находился в состоянии глубокого оглушения (12 баллов по ШКГ). Температура тела 38,7 °С. Наблюдался менингеальный синдром, очаговой симптоматики не выявлено.

По данным транскраниальной доплерографии линейная скорость кровотока по правой средней мозговой артерии составила 181 см/с, по левой — 165 см/с. Индекс Линдегарда справа — 4,1, слева — 3,3.

В общеклиническом анализе крови: увеличение количества лейкоцитов до 18,1 × 10^9/л, тромбоцитов — до 454 × 10^9/л, повышение уровня СРБ до 64,8 мг/л. Отклонений от нормы показателей коагулограммы не выявлено.

Ввиду развития сосудистого спазма и наличия двусторонней вирусной пневмонии было принято решение об экстренной операции. Аневризма выключена из кровотока путем эмболизации ее микроспиралями (радикальность I класса по классификации Raymond—Roy).

На 2-е сутки после операции состояние пациента прогрессивно ухудшалось: он впал в глубокую кому, развилась системная гипотензия, что потребовало введения вазопрессоров. Линейная скорость кровотока по средним мозговым артериям увеличилась слева до 190 см/с, справа до 230 см/с, индекс Линдегарда — до 3,8 и 5,3 соответственно. При КТ головного мозга выявлены очаг ишемии объемом 180 $см^3$ в лобных, правых височной, затылочной, теменной долях, очаг ишемии в стволе головного мозга с геморрагической трансформацией, поперечная дислокация влево до 16 мм, аксиальная дислокация (рис. 10).

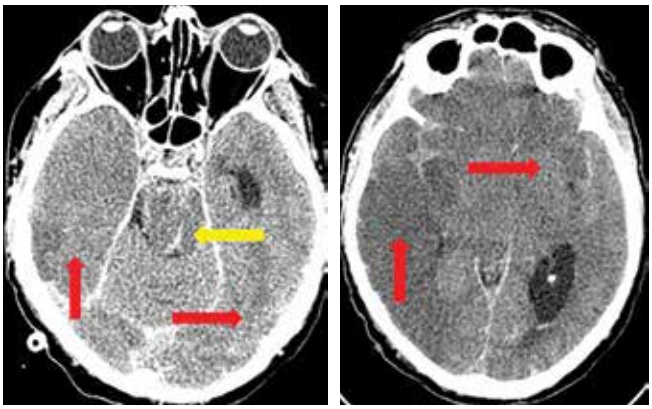

Рис. 10. *Компьютерная томография головного мозга пациента Н. на 3-и сутки после операции. Очаги ишемии в лобных, правых височной, затылочной, теменной долях (объемом 180 $см^3$) (красные стрелки), в стволе головного мозга с геморрагической трансформацией (желтые стрелки), поперечная дислокация влево не более чем на 16 мм, аксиальная дислокация*

Fig. 10. *Computed tomography of the brain 3 days after the surgery (patient H.). Ischemia foci in the frontal, right temporal, occipital, parietal lobes (volume 180 cm^3) (red arrow), in the brain stem with hemorrhagic transformation (yellow arrows), transverse dislocation to the left by up to 16 mm, axial dislocation*

В общеклиническом анализе крови на 2-е сутки после операции: увеличение количества лейкоцитов до 16,4 × 10^9/л, тромбоцитов – до 364 × 10^9/л, повышение уровня СРБ до 83,1 мг/л. Показатели коагулограммы соответствовали норме. В послеоперационном периоде проводили искусственную вентиляцию легких.

Таким образом, несмотря на невыраженность субарахноидального кровоизлияния, отсутствие коагулопатии, нормальное содержание тромбоцитов, эритроцитов и фибриногена, у пациента развился распространенный выраженный сосудистый спазм, массивная ишемия головного мозга с геморрагической трансформацией. Быстрое развитие ишемии и геморрагической трансформации, возможно, связано с дисфункцией эндотелиальных клеток, высокой сосудистой проницаемостью артерий головного мозга на фоне нарушенной ауторегуляции из-за влияния SARS-CoV-2 на рецепторы ангиотензинпревращающего фермента.

На 5-е сутки после операции произошел летальный исход, причиной которого стал отек, ишемия и дислокация головного мозга как итог декомпенсации ангиоспазма на фоне развития острого респираторного дистресс-синдрома.

ОБСУЖДЕНИЕ

M.M. Fontanella и соавт. при опросе 446 нейрохирургов из 66 стран выявили некоторые особенности работы нейрохирургов в условиях пандемии COVID-19 [3]. План работы изменился в 92 % отделений, полностью плановые операции были отменены в 49 % отделений, снизилась хирургическая активность 79 % хирургов, 21 % нейрохирургических отделений был полностью перепрофилирован для лечения пациентов с коронавирусом. Частота скрининга новой коронавирусной инфекции у персонала составила 20 %, у плановых хирургических пациентов анализ на наличие SARS-CoV-2 провели только в 18 % случаев [3].

В открытом письме известных нейрохирургов (S. Muhammad, R. Tanikawa, M. Lawton, M. Niemela, D. Hanggi) даны краткие рекомендации по организации работы нейрохирургических отделений в период пандемии COVID-19:

1. Рассматривать всех пациентов как потенциально инфицированных SARS-CoV-2.
2. Проводить экстренные операции под местной анестезией и/или в отдельных операционных.
3. В экстренных случаях при сосудистой патологии мозга отдавать предпочтение эндоваскулярным вмешательствам.
4. Использовать респираторы II–III класса защиты (FFP2/FFP3), защитные очки, 2 пары перчаток, изоляционные костюмы и бахилы.
5. Минимизировать количество персонала в операционной.
6. С особой осторожностью выполнять манипуляции, приводящие к повышенному образованию аэрозоля (краниотомию, коагулирование) [4].

Заслуживает внимания предложенный J.F. Burke и соавт. алгоритм работы хирургической службы в зависимости от эпидемиологической обстановки. Авторы выделили 4 уровня опасности (в зависимости от количества выявленных случаев заболевания), при которых применяются различные меры:

– при зеленом уровне (9 и менее случаев диагностированной инфекции) плановые операции проводятся в полном объеме;
– при желтом уровне (10–99 случаев) предлагается уменьшить количество плановых операций на 25 %;
– при красном уровне (более 100 случаев) – уменьшить количество плановых операций на 50 %;
– четвертый уровень (если клинике требуется помощь медицинских сотрудников других лечебных учреждений для оказания помощи пациентам с COVID-19) – все плановые операции должны быть отменены.

Данные меры направлены на снижение риска передачи инфекции при сохранении хирургической активности. С целью предотвращения распространения вируса предложено разделить весь персонал на несколько бригад, работающих посменно, а также проводить телеконференции с персоналом и консультировать пациентов по телефону, отменить посещения пациентов и изолировать персонал старше 65 лет [5].

Сотрудники отделения нейрохирургии госпиталя Тунцзи, которое оказывало профильную помощь в г. Ухане, поделились своим опытом работы [6]. Операции, которые могли быть проведены в плановом порядке позже, откладывались на неопределенный срок. Наблюдение пациентов осуществлялось по телефону, и при ухудшении состояния их госпитализировали для выполнения операции в срочном порядке. Пациентов при поступлении помещали в обсервационные палаты, проводили термометрию, КТ легких и исследование мазка из зева на наличие SARS-CoV-2 методом ПЦР. Операции выполняли в операционной с вентиляцией под отрицательным давлением, все члены хирургической бригады носили средства индивидуальной защиты III класса, хирурги надевали 2 пары перчаток. Во время краниотомии снижали скорость вращения краниотома с целью сокращения выброса костной пыли. Вне зависимости от результата анализа на SARS-CoV-2 после операции всех пациентов помещали на карантин на 14 сут с обязательным проведением повторного исследования мазка методом ПЦР и КТ органов грудной клетки не менее 3 раз.

Нейрохирургическая служба региона Ломбардия (Италия) отреагировала на новую угрозу централизацией всей сети нейрохирургических клиник [7]. Из 26 отделений по географическому принципу были созданы 4 максимально полно укомплектованные клиники, осуществляющие круглосуточную неотложную помощь пациентам нейрохирургического профиля; отдельно была сформирована клиника нейроонкологии. Все плановые операции и консультации были

отменены, проводились только неотложные операции (по поводу внутричерепного кровоизлияния, острой гидроцефалии, острого сдавления спинного мозга, травм, опухолей головного мозга с изменением внутричерепного давления).

Отдельного внимания заслуживают описания осложнений нейрохирургических операций у пациентов с COVID-19. C. Zoia и соавт. из 31 пациента с опухолями центральной нервной системы у 3 пациентов с COVID-19 выявили схожие осложнения – внутримозговое кровоизлияние в зоне операции после биопсии [8]. Авторы считают, что отсроченные кровоизлияния могут быть вызваны дисфункцией эндотелиальных клеток и нарушением ауторегуляции из-за влияния SARS-CoV-2 на рецепторы ангиотензинпревращающего фермента. P.P. Panciani и соавт. описали 4 пациентов с хроническими субдуральными гематомами, послеоперационная летальность среди которых составила 100 % в связи с развитием тромбоцитопении, повторных кровоизлияний [9]. Неудовлетворительный исход авторы также связывают с влиянием SARS-CoV-2 на коагуляцию крови и сосудистую стенку.

ЗАКЛЮЧЕНИЕ

Наш опыт и данные научной литературы свидетельствуют о возможности оказания нейрохирургической помощи пациентам с COVID-19. При соблюдении рекомендаций по обеспечению безопасности персонала результаты хирургического лечения данной категории пациентов остаются хорошими, а риск заражения медицинского персонала – низким.

Обобщая опыт нейрохирургических клиник, столкнувшихся с необходимостью лечения профильных пациентов с COVID-19, можно выделить несколько важных пунктов [4–7, 10]:

– с целью снижения риска инфицирования пациентов и медицинских работников необходим перенос всех плановых операций, отмена посещений пациентов родственниками, замена очных консультаций на телеконсультации;
– необходимо обязательное предоперационное обследование всех поступающих пациентов на наличие SARS-CoV-2 методом ПЦР и проведение КТ органов грудной клетки, а также разделение потоков пациентов в зависимости от соотношения рисков, связанных с течением основного заболевания и с COVID-19;
– требуется создание как минимум 2 хирургических команд, не пересекающихся между собой;
– следует проводить операции в средствах индивидуальной защиты не ниже III класса, надевать 2 пары перчаток, минимизировать распространение крови и костной пыли (осуществлять ирригацию, по возможности отказаться от вскрытия околоносовых пазух и ячеек сосцевидного отростка);
– для снижения риска контаминации помещений рекомендовано поддерживать отрицательное давление ($^{-}5$ Па) в операционной, минимизировать частоту размыкания дыхательного контура аппарата искусственной вентиляции легких, укрывать нос и рот пациента влажными салфетками;
– необходимо послеоперационное наблюдение пациентов в течение как минимум 14 сут с проведением исследований мазка методом ПЦР и оценкой данных КТ органов грудной клетки в динамике;
– обязателен контроль состояния здоровья медицинского персонала (путем термометрии и исследования мазка методом ПЦР).

Ниже описаны трудности, с которыми мы столкнулись при выполнении нейрохирургических операций в средствах индивидуальной защиты.

1. **Плохая видимость через очки.** Очки увеличивают расстояние от глаз до окуляров, из-за чего во время операции бинокулярное зрение постоянно сменяется монокулярным («взгляд через подзорную трубу»). Для того чтобы сохранить бинокулярное зрение, приходиться постоянно сильно прижимать очки к окулярам, тем самым сокращая расстояние. Вследствие этого нарастает выраженное «отвлекающее» напряжение мышц шеи. Кроме этого, стекла очков постоянно запотевают, ухудшая видимость в процессе операции.
2. **Гипоксическая утомляемость.** Отсутствие достаточного количества кислорода при дыхании через маску III класса защиты через несколько часов работы снижает внимательность и сосредоточенность хирурга. Средняя продолжительность нахождения хирурга в операционной в средствах индивидуальной защиты составляет в среднем около 7 ч. Помощь при транспортировке пациента в операционный блок, введение в наркоз, укладка пациента, хирургический доступ занимают около 3 ч, поэтому к началу микрохирургического этапа уровень гипоксической утомляемости уже слишком высок и мешает сохранять оптимальную сосредоточенность во время вмешательства.

ЛИТЕРАТУРА / REFERENCES

1. Вспышка коронавирусной инфекции COVID-19. Доступно по: https://www.who.int/ru/emergencies/diseases/novel-coronavirus-2019. [Coronavirus disease (COVID-19) pandemic. Available at: https://www.who.int/ru/emergencies/diseases/novel-coronavirus-2019. (In Russ.)].
2. Временные методические рекомендации Минздрава России «Профилактика, диагностика и лечение новой коронавирусной инфекции (COVID-19)». Доступно по: https://minzdrav.gov.ru/ministry/med_covid19. [Prevention, diagnosis and treatment of new coronavirus infection (COVID-19). Provisional guidelines of the Ministry of Health of Russia. Available at: https://minzdrav.gov.ru/ministry/med_covid19. (In Russ.)].
3. Fontanella M.M., De Maria L., Zanin L. et al. Neurosurgical practice during the severe acute respiratory syndrome coronavirus 2 (SARS-CoV-2) pandemic: a worldwide survey. World Neurosurg 2020;139:e818–26. DOI: 10.1016/j.wneu.2020.04.204.
4. Muhammad S., Tanikawa R., Lawton M.T. et al. Letter: Safety instructions for neurosurgeons during COVID-19 pandemic based on recent knowledge and experience. Neurosurgery 2020;87(2):E220–1. DOI: 10.1093/neuros/nyaa184.
5. Burke J.F., Chan A.K., Mummaneni V. et al. Letter: The coronavirus disease 2019 global pandemic: a neurosurgical treatment algorithm. Neurosurgery 2020;87(1):E50–6. DOI: 10.1093/neuros/nyaa116.
6. Tan Y.T., Wang J.W., Zhao K. et al. Preliminary recommendations for surgical practice of neurosurgery department in the Central Epidemic Area of 2019 coronavirus infection. Curr Med Sci 2020;40(2):281–4. DOI: 10.1007/s11596-020-2173-5.
7. Zoia C., Bongetta D., Veiceschi P. et al. Neurosurgery during the COVID-19 pandemic: update from Lombardy, northern Italy. Acta Neurochir (Wien) 2020;162(6):1221–2. DOI: 10.1007/s00701-020-04305-w.
8. Degeneffe A., Bruneau M., Spitaels J. et al. Acute hemorrhage after intra-cerebral biopsy in COVID-19 patients: a report of 3 cases. World Neurosurg 2020;141:157–61. DOI: 10.1016/j.wneu.2020.06.016.
9. Panciani P.P., Saraceno G., Zanin L. et al. Letter: COVID-19 infection affects surgical outcome of chronic subdural hematoma. Neurosurgery 2020;87(2):E167–71. DOI: 10.1093/neuros/nyaa140.
10. Grelat M., Pommier B., Portet S. et al. Patients with coronavirus 2019 (COVID-19) and surgery: guidelines and checklist proposal. World Neurosurg 2020;139:e769–73. DOI: 10.1016/j.wneu.2020.04.155.

Вклад авторов
О.О. Кордонская, С.А. Мельченко, А.А. Калинкин: описание клинических случаев, написание текста статьи;
А.Г. Винокуров, И.В. Сенько: анализ полученных данных, написание текста статьи;
И.В. Григорьев: обзор публикаций по теме статьи, написание текста статьи;
В.В. Белоусов: анализ полученных данных.
Authors' contributions
O.O. Kordonskaya, S.A. Melchenko, A.A. Kalinkin: case report, article writing;
A.G. Vinokurov, I.V. Senko: analysis of the obtained data, article writing;
I.V. Grigoriev: reviewing of publications on the article's theme, article writing;
V.V. Belousov: analysis of the obtained data.

ORCID авторов / ORCID of authors
О.О. Кордонская / O.O. Kordonskaya: https://orcid.org/0000-0003-0432-2915
И.В. Григорьев / I.V. Grigoriev: https://orcid.org/0000-0002-1320-5772
С.А. Мельченко / S.A. Melchenko: https://orcid.org/0000-0002-1605-9088
И.В. Сенько / I.V. Senko: https://orcid.org/0000-0002-5743-8279
В.В. Белоусов / V.V. Belousov: https://orcid.org/0000-0001-6637-8098

Конфликт интересов. Авторы заявляют об отсутствии конфликта интересов.
Conflict of interest. The authors declare no conflict of interest.

Финансирование. Работа выполнена без спонсорской поддержки.
Financing. The work was performed without external funding.

Соблюдение прав пациентов. Пациенты подписали информированное согласие на публикацию своих данных.
Compliance with patient rights. The patients gave written informed consent to the publication of their data.

Статья поступила: 07.07.2020. **Принята к публикации:** 20.10.2020.
Article submitted: 07.07.2020. **Accepted for publication:** 20.10.2020.