ОГНЕСТРЕЛЬНОЕ ЧЕРЕПНО-МОЗГОВОЕ РАНЕНИЕ МИРНОГО ВРЕМЕНИ С ОТСРОЧЕННЫМ ФОРМИРОВАНИЕМ КАРОТИДНО-КАВЕРНОЗНОГО СОУСТЬЯ (КЛИНИЧЕСКОЕ НАБЛЮДЕНИЕ)

А.В. Природов[1], А.Э. Талыпов[1], А.Б. Климов[1], Т.А. Шатохин[1], Е.Д. Григорьевский[1], С.Ю. Рощин[1], А.А. Гринь[1, 2], П.Д. Матвеев[1]

[1]ГБУЗ «Научно-исследовательский институт скорой помощи им. Н.В. Склифосовского Департамента здравоохранения г. Москвы»; Россия, 129090 Москва, Большая Сухаревская пл., 3;
[2]ФГБОУ ВО «Московский государственный медико-стоматологический университет им. А.И. Евдокимова» Минздрава России; Россия, 127473 Москва, ул. Делегатская, 20, стр. 1

Контакты: *Тарас Андреевич Шатохин xshatokhinx@mail.ru*

Цель работы *– описать клинический случай огнестрельного черепно-мозгового ранения в мирное время, осложненного отсроченным формированием каротидно-кавернозного соустья.*
Клиническое наблюдение. *Пациент 26 лет получил проникающее парабазальное одиночное слепое пулевое ранение в голову. После перевода в Научно-исследовательский институт скорой помощи им. Н.В. Склифосовского из стационара по месту жительства выявлена диссекция интимы и окклюзия левой внутренней сонной артерии (ВСА). Супраклиноидный отдел левой ВСА, левые передняя мозговая и средняя мозговая артерии заполнялись из бассейна правой ВСА через переднюю соединительную артерию. Для профилактики гнойно-септических осложнений, а также пролежня левой ВСА и развития опасных для жизни кровотечений выполнена повторная операция. Удалена острая субдуральная гематома и мозговой детрит. С использованием птерионального доступа осуществлен подход к хиазмально-селлярной области. Поочередно вскрыты офтальмическая, межножковая, ножковая цистерны, цистерна терминальной пластинки и левая каротидная цистерна. Последовательно выделены левый зрительный нерв, левая ВСА, левая передняя ворсинчатая артерия. Обнаружено и удалено металлическое инородное тело (пуля), которое располагалось в области медиальных отделов большого крыла клиновидной кости и латеральной стенки левого кавернозного синуса. На 14-е сутки после 2-й операции усилилась головная боль, появился пульсирующий шум в левой половине головы, умеренный экзофтальм слева. Выявлено левостороннее каротидно-кавернозное соустье типа А по классификации Barrow, заполняющееся ретроградно на фоне имеющейся окклюзии левой ВСА. Проведено эндоваскулярное вмешательство – разобщение каротидно-кавернозного соустья посредством ретроградной окклюзии супраклиноидного отдела левой ВСА микроспиралями через контралатеральную ВСА и переднюю соединительную артерию. Пациент выписан на 30-е сутки после госпитализации. Общемозговая и менингеальная симптоматика регрессировали. Уменьшилась степень птоза, появились движения в левом глазном яблоке.*
Заключение. *Приведенное наблюдение представляет интерес в связи с редкостью данной патологии и демонстрирует возможности его диагностики и лечения, которыми обладают современные мульдисциплинарные медицинские центры.*

Ключевые слова: *проникающее ранение головного мозга, огнестрельное черепно-мозговое ранение мирного времени, отсроченное формирование каротидно-кавернозного соустья, мультидисциплинарный подход*

Для цитирования: *Природов А.В., Талыпов А.Э., Климов А.Б. Огнестрельное черепно-мозговое ранение мирного времени с отсроченным формированием каротидно-кавернозного соустья (клиническое наблюдение). Нейрохирургия 2020;22(3):66–75.*

DOI: 10.17650/1683-3295-2020-22-3-66-75

CC BY

Gunshot wounds of the head in peacetime, with the formation of a delayed carotid-cavernous fistula (case report)

A.V. Prirodov[1], A.E. Talypov[1], A.B. Klimov[1], T.A. Shatokhin[1], E.D. Grigorievskiy[1], S.Yu. Roshchin[1], A.A. Grin[1, 2], P.D. Matveev[1]

[1]N.V. Sklifosovsky Research Institute for Emergency Medicine, Moscow Healthcare Department; 3 Bolshaya Sukharevskaya Sq., Moscow 129090, Russia;
[2]A.I. Evdokimov Moscow State University of Medicine and Dentistry, Ministry of Health of Russia; Bld. 1, 20 Delegatskaya St., Moscow 127473, Russia

The objective *of the article is to present the clinical observation of a gunshot wounds of the head in peacetime, with the formation of a delayed carotid-cavernous fistula.*
Clinical case. *A patient aged 26 years received a penetrating parabasal single gunshot wound to the head. After transfer to the N.V. Sklifosovsky Research Institute of Emergency Medicine from a local hospital, intima dissection and occlusion of the left internal carotid artery*

(ICA) were diagnosed. Supraclinoid section of the left ICA, left anterior cerebral and middle cerebral arteries were filled from the right ICA through the anterior communicating artery. For prevention of suppurative-septic complications as well as decubitus of the left ICA and development of life-threatening hemorrhages, repeat surgery was performed. Acute subdural hematoma and brain detritus were removed. Using pterional approach, the chiasm and sellar region was accessed. Sequentially the ophthalmic, interpenducular, penducular cisterns, cisterna laminae terminalis and left carotid cistern were dissected. Sequentially the left ophthalmic nerve, left ICA, left choroid arteries were isolated. A metallic foreign object (bullet) located in the medial regions of the larger wing of the sphenoid bone and lateral wall of the cavernous sinus was found and removed. On day 14 after the second surgery, headache became worse, pulsing noise developed in the left part of the head, as well as moderate exophthalmos on the left. Left-hand type A (per the Barrow classification) carotid-cavernous anastomosis with retrograde inflow due to occlusion of the left ICA was diagnosed. Endovascular intervention was performed: separation of the carotid-cavernous anastomosis through retrograde occlusion of the supraclinoid segment of the left ICA with microcoils through contralateral ICA and anterior communicating artery. The patient was discharged at day 30 after hospitalization. Cerebral and meningeal symptoms regressed. Ptosis grade decreased, the left eye started to move.

Conclusion. *This abovementioned observation is of interest due to the rarity of such pathology and the possibilities of modern multidisciplinary centers for the diagnosis and treatment of such patients as of this date.*

Key words: *penetrating brain injury, gunshot wounds of the head in peacetime, delayed carotid-cavernous fistula, multidisciplinary approach*

For citation: *Prirodov A.V., Talypov A.E., Klimov A.B. et al. Gunshot wounds of the head in peacetime, with the formation of a delayed carotid-cavernous fistula (case report). Neyrokhirurgiya = Russian Journal of Neurosurgery 2020;22(3):66–75. (In Russ.).*

ВВЕДЕНИЕ

Проблема лечения пациентов с огнестрельными черепно-мозговыми ранениями остается актуальной и в мирное время. Подобные повреждения имеют тяжелое течение и характеризуются высокой летальностью, несмотря на наличие целого спектра современных методов лечения. У ряда пострадавших после огнестрельных ранений развиваются различные осложнения. Каротидно-кавернозное соустье (ККС), при котором происходит прямой сброс крови из поврежденной внутренней сонной артерии (ВСА) в кавернозный синус, является довольно частым осложнением огнестрельных черепно-мозговых ранений [1]. Симптомы ККС обусловлены повышением давления в глазной вене в связи с отсутствием клапанного аппарата [2].

Лечение пациентов с посттравматическим ККС, как правило, заключается в эндоваскулярной окклюзии ККС микроэмболами или платиновыми спиралями через ипсилатеральную артерию. При черепно-мозговой травме и огнестрельном ранении возможна окклюзия ВСА вследствие повреждения ее стенки. В данной статье описан случай успешного лечения пациента с огнестрельным ранением головы, которое осложнилось отсроченным формированием ККС и тромбозом ВСА.

КЛИНИЧЕСКОЕ НАБЛЮДЕНИЕ

Пациент К., *26 лет, получил проникающее парабазальное одиночное слепое пулевое ранение в голову во время учебных стрельб (в результате рикошета). Бригадой скорой медицинской помощи пациент был доставлен в стационар по месту жительства, где была выполнена первичная хирургическая обработка огнестрельной раны левой височной области, удаление внутримозговой гематомы, мозгового детрита и костных отломков по ходу раневого канала (рис. 1).*

После оперативного вмешательства и стабилизации состояния, на следующие сутки, пациент был переведен в Научно-исследовательский институт скорой помощи им. Н.В. Склифосовского.

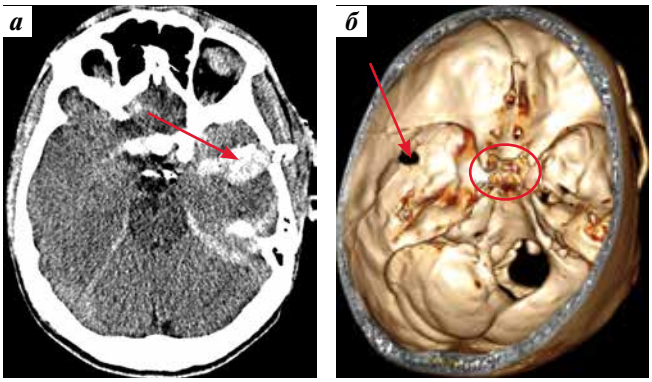

Рис. 1. *Компьютерная томография головного мозга и костей черепа при поступлении в стационар по месту жительства: а – аксиальный срез. Внутримозговая гематома левой височной доли (обозначена стрелкой) с включением костных отломков по ходу раневого канала; б – трехмерная реконструкция костей черепа. Дырчатый перелом левой височной кости (обозначен стрелкой), инородное тело металлической плотности (пуля) в медиальных отделах левой сфеноидальной кости (обозначена кругом)*

Fig. 1. *Computed tomography of the brain and skull at admittance at the local hospital: a – axial projection. Intracerebral hematoma of the left temporal lobe with bone fragments along the wound (arrow); б – 3D reconstruction of the skull. Buttonhole fracture of the left temporal bone (arrow), foreign object with metallic density (bullet) in the medial regions of the left sphenoid bone (circle)*

При поступлении состояние больного было средней степени тяжести, кардиореспираторные нарушения отсутствовали. Пациент предъявлял жалобы на головную боль, нарушение зрения (двоение), нарушение краткосрочной памяти. Наблюдались левосторонняя офтальмоплегия, мидриаз, птоз левого века, из неврологических симптомов – левосторонний синдром Джефферсона, проявляющийся недостаточностью III, IV, VI черепных нервов и глазничной ветви левого тройничного нерва (левосторонним птозом, мидриазом, офтальмоплегией), умеренно выраженным менингеальным синдромом. Двигательных,

чувствительных, бульбарных и речевых нарушений нет. В левой височной области — послеоперационная рана линейной формы длиной 10 см, ушитая узловыми швами. Края раны гиперемированы. В нижней трети раны резиновый «выпускник».

Выполнены компьютерная томография (КТ) и КТ-ангиография головного мозга (рис. 2), субтракционная селективная церебральная ангиография (рис. 3, 4). Выявлена диссекция интимы и окклюзия левой ВСА. Супраклиноидный отдел левой ВСА, левые передняя и средняя мозговые артерии заполняются из бассейна правой ВСА через переднюю соединительную артерию (ПСА).

Ультразвуковое исследование брахиоцефальных артерий подтвердило окклюзию левой ВСА вследствие диссекции интимы и наличие ретроградного кровотока выше места окклюзии.

Офтальмолог при осмотре выявил анестезию в области иннервации офтальмической ветви левого тройничного нерва, птоз слева. Справа зрачок средней ширины (3,5 мм), прямая реакция на свет живая. Слева зрачок расширен (5,0 мм), реакция на свет отсутствует. При исследовании глазного дна отек зрительных нервов не обнаружен. Движение левого глазного яблока отсутствует во всех направлениях.

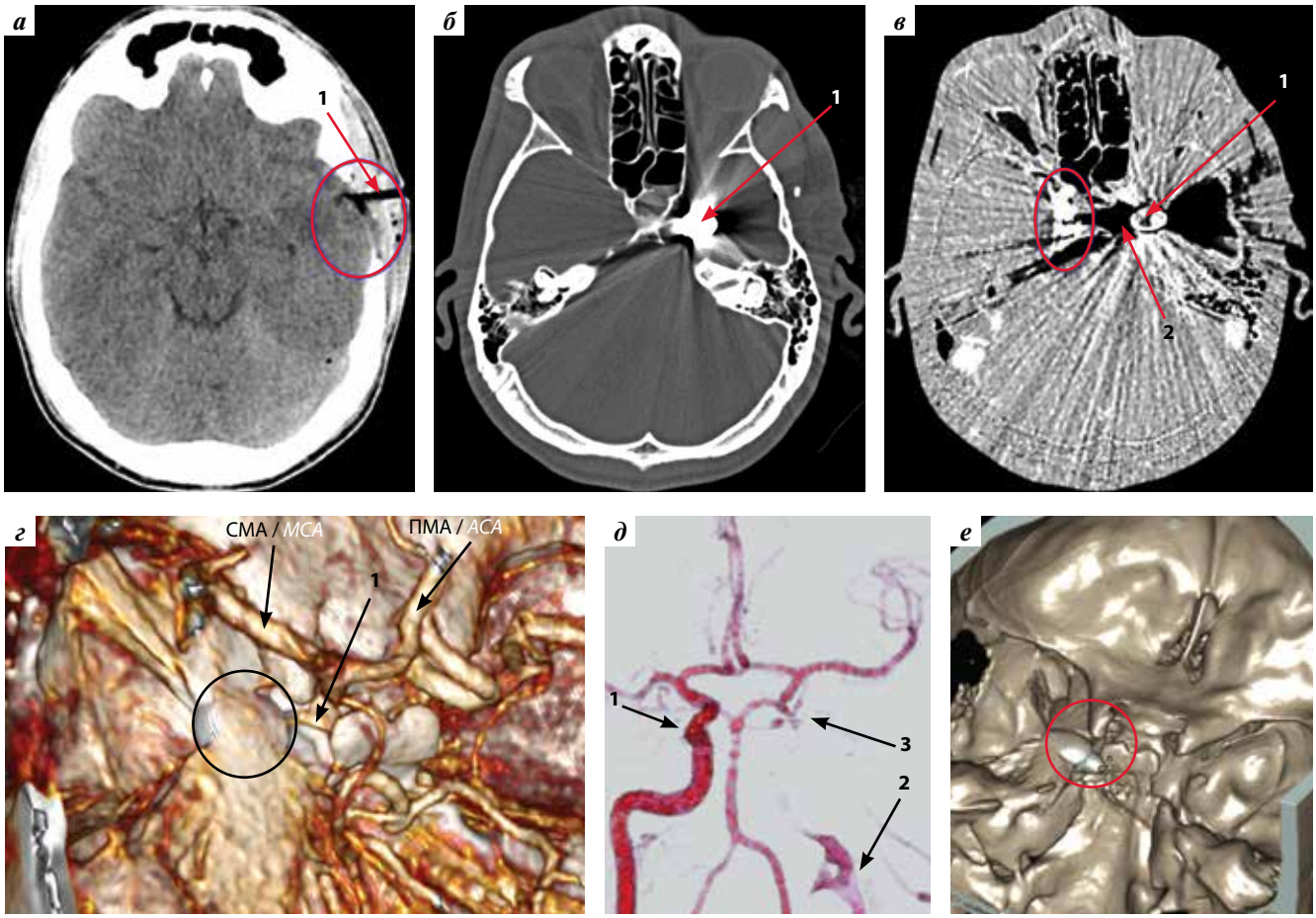

Рис. 2. *Компьютерная томография пациента при поступлении в Научно-исследовательский институт скорой помощи им. Н.В. Склифосовского: а — аксиальный срез. Дефект черепа в левой височной области (обозначен овалом), резиновый «выпускник» (1), установленный эпидурально; б — аксиальный срез, костный режим. В проекции левого кавернозного синуса инородное тело металлической плотности (пуля) (1); в — аксиальный срез, сосудистый режим. Правый кавернозный синус (обозначен овалом), инородное тело металлической плотности (1), проекция левого кавернозного синуса (2); г — трехмерная реконструкция сосудов головного мозга. Кавернозный отдел левой внутренней сонной артерии (ВСА) (1), инородное тело, прободающее латеральную стенку левого кавернозного синуса (обозначено овалом). Левые средняя мозговая артерия (СМА) и передняя мозговая артерия (ПМА); д — сосудистый режим. Правая ВСА (1) контрастируется на всем протяжении, визуализируется проксимальная часть шейного сегмента левой ВСА (2). Ретроградное заполнение кавернозного сегмента левой ВСА (3); е — трехмерная реконструкция костей черепа. Инородное тело (обозначено овалом)*

Fig. 2. *Computed tomography at admittance to the N.V. Sklifosovsky Research Institute of Emergency Medicine: a — axial projection. Skull defect at the left temporal region (ellipse), rubber tube drainage (1) installed epidurally; б — axial projection, bone mode. A foreign object with metallic density (bullet) in the projection of the left cavernous sinus (1); в — axial projection, angiogram. Right cavernous sinus (ellipse), foreign object with metallic density (1), projection of the left cavernous sinus (2); г — 3D reconstruction of the cerebral vasculature. Cavernous region (1) of the left internal carotid artery (ICA), the foreign object (ellipse) perforating the lateral wall of the left cavernous sinus. Left middle cerebral (MCA) and anterior cerebral arteries (ACA); д — angiogram. Right ICA (1) is contrasted for the whole length, the proximal part of the cervical segment of the left ICA (2) is visualizated. Retrograde filling of the cavernous segment of the left ICA (3); e — 3D reconstruction of the skull. Foreign object (ellipse)*

Рис. 3. *Церебральная ангиография. Диссекция интимы левой внутренней сонной артерии на расстоянии 1,5 см от места бифуркации общей сонной артерии (1). Левая наружная сонная артерия (2)*

Fig. 3. *Cerebral angiography. Dissection of the intima of the left internal carotid artery at 1.5 cm from the common carotid artery bifurcation (1). The left external carotid artery (2)*

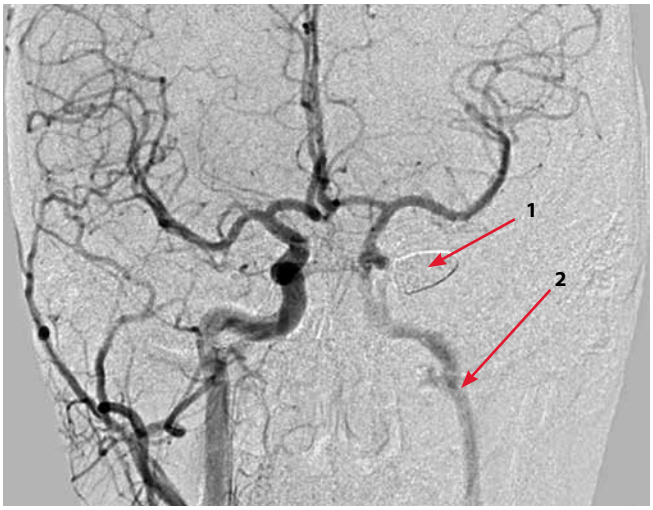

Рис. 4. *Селективная ангиография правой общей сонной артерии: дистальный участок левой внутренней сонной артерии (ВСА) (2) заполняется из бассейна правой ВСА через переднюю соединительную артерию. Инородное тело (пуля) (1) касается левой ВСА*

Fig. 4. *Selective angiography of the right common carotid artery: distal segment of the left internal carotid artery (ICA) (2) is filled from the right ICA through the anterior communicating artery. The foreign object (bullet) (1) touches the left ICA*

С учетом отсутствия прогрессирования неврологической симптоматики от выполнения эндоваскулярного вмешательства по поводу окклюдирующей диссекции левой ВСА было решено воздержаться ввиду высокого риска ишемических осложнений, связанных с возможной миграцией тромботических масс в левую переднюю и среднюю мозговые артерии. Вследствие наличия инородного тела в области левого кавернозного синуса с повреждением его латеральной стенки и компрессией левой ВСА с целью профилактики гнойно-септических осложнений, образования пролежня левой ВСА и развития опасных для жизни кровотечений на 2-е сутки после поступления выполнено повторное нейрохирургическое вмешательство.

На 1-м этапе установлен поясничный дренаж на уровне позвонков L_3–L_4. Для проксимального контроля кровотечения проведена коллотомия слева, выделены шейный отдел левой ВСА и наружной сонной артерии, которые взяты на лигатуры. На следующем этапе выполнена ревизия операционной раны. Обнаружен дефект височной кости и размозженная твердая мозговая оболочка, через которую выбухает измененная мозговая ткань. Проведена краниотомия в левой лобно-височной области (размер окна 9,0 × 6,0 см), удалена острая субдуральная гематома объемом 20 см^3 и мозговой детрит объемом 40 см^3. Через птериональный доступ осуществлен подход к хиазмально-селлярной области. Поочередно вскрыты офтальмическая, межножковая, ножковая цистерны, цистерна терминальной пластинки и левая каротидная цистерна. Последовательно выделены левый зрительный нерв, левая ВСА, левая передняя ворсинчатая артерия. Обнаружено металлическое инородное тело желтого цвета (пуля), которое располагалось в области медиальных отделов большого крыла клиновидной кости и латеральной стенки левого кавернозного синуса. При тракции последнего кровотечения не было, инородное тело удалено. Левый кавернозный синус частично тромбирован. Выполнена пластика латеральной стенки синуса тахокомбом (рис. 5). Твердая мозговая оболочка ушита, костный лоскут уложен на место и фиксирован. Операционные раны в области головы и шеи послойно ушиты.

После операции тяжесть неврологической симптоматики не увеличилась. При контрольной послеоперационной КТ головного мозга выявлена зона отека-ишемии в области левой височной доли, нарастание поперечной дислокации мозга до 6 мм (рис. 6).

При перфузионной КТ головного мозга выявлено снижение линейной скорости (CBF) без изменения показателей объемного кровотока (CBV) в левой височной области, увеличение среднего времени транзита (MTT), что было расценено как ослабление артериального кровотока в левой гемисфере мозга, носящее обратимый характер (рис. 7).

На 14-е сутки после 2-й операции пациент отметил усиление головной боли, появление пульсирующего шума в левой половине головы. При клиническом осмотре выявлен умеренно выраженный экзофтальм слева. Шум при аускультации орбиты отсутствовал. Выполнена церебральная ангиография, при которой обнаружено левостороннее ККС типа А по классификации Barrow, заполняющееся ретроградно на фоне окклюзии левой ВСА (рис. 8).

Под общим наркозом выполнено эндоваскулярное вмешательство – ретроградная окклюзия левой ВСА

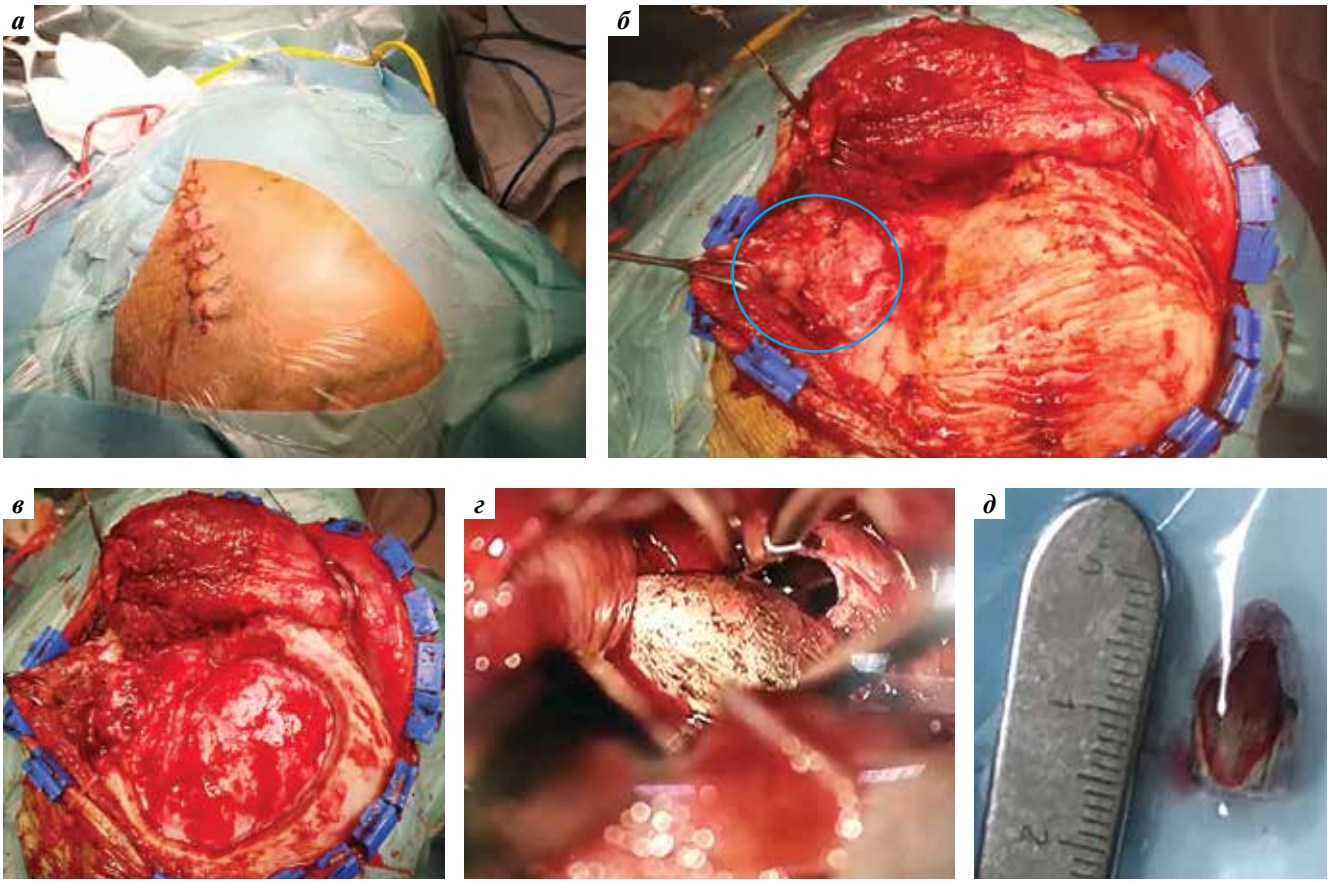

Рис. 5. *Интраоперационные фотографии: а — вид раны после предыдущего оперативного вмешательства; б — вид после скелетирования кости. Мозговой детрит (обозначен кругом), пролабирующий в костный дефект; в — вид после краниотомии; г — инородное тело (пуля) в стенке левого кавернозного синуса; д — извлеченное инородное тело (пуля)*

Fig. 5. *Intraoperative photos: a — wound sutured after the first surgical intervention; б — after bone skeletization. A circle shows brain detritus entering the bone defect; в — after craniotomy; г — the foreign object (bullet) in the wall of the left cavernous sinus; д — foreign object (bullet)*

Рис. 6. *Компьютерная томография головного мозга после операции. Поперечная дислокация до 6 мм вправо, отек левой височной доли (50 см^3), 2-й вентрикулокраниальный коэффициент — 8 %, неоднородное подлоскутное содержимое (24 см^3), аксиальной дислокации нет*

Fig. 6. *Computed tomography of the brain after surgery. Transverse dislocation for 6 mm to the right, edema of the left temporal lobe (50 cm^3), ventriculocranial ratio 8 %, heterogenous flap contents 24 cm^3, no axial dislocation*

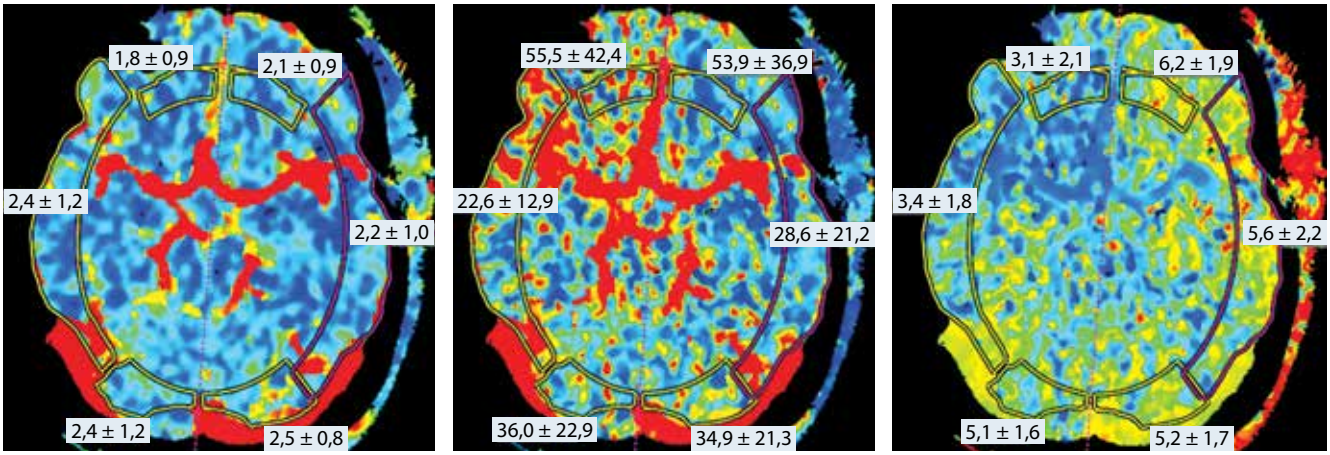

Рис. 7. *Перфузионная компьютерная томография головного мозга после операции. В левой лобной и теменно-височной области относительное снижение скоростных показателей (CBF) без изменения показателей объемного кровотока (CBV), увеличение среднего времени транзита (MTT)*

Fig. 7. *Computed tomography perfusion of the brain after surgery. Relative decrease of the cerebral blood flow without changes in cerebral blood volume, increased mean transit time*

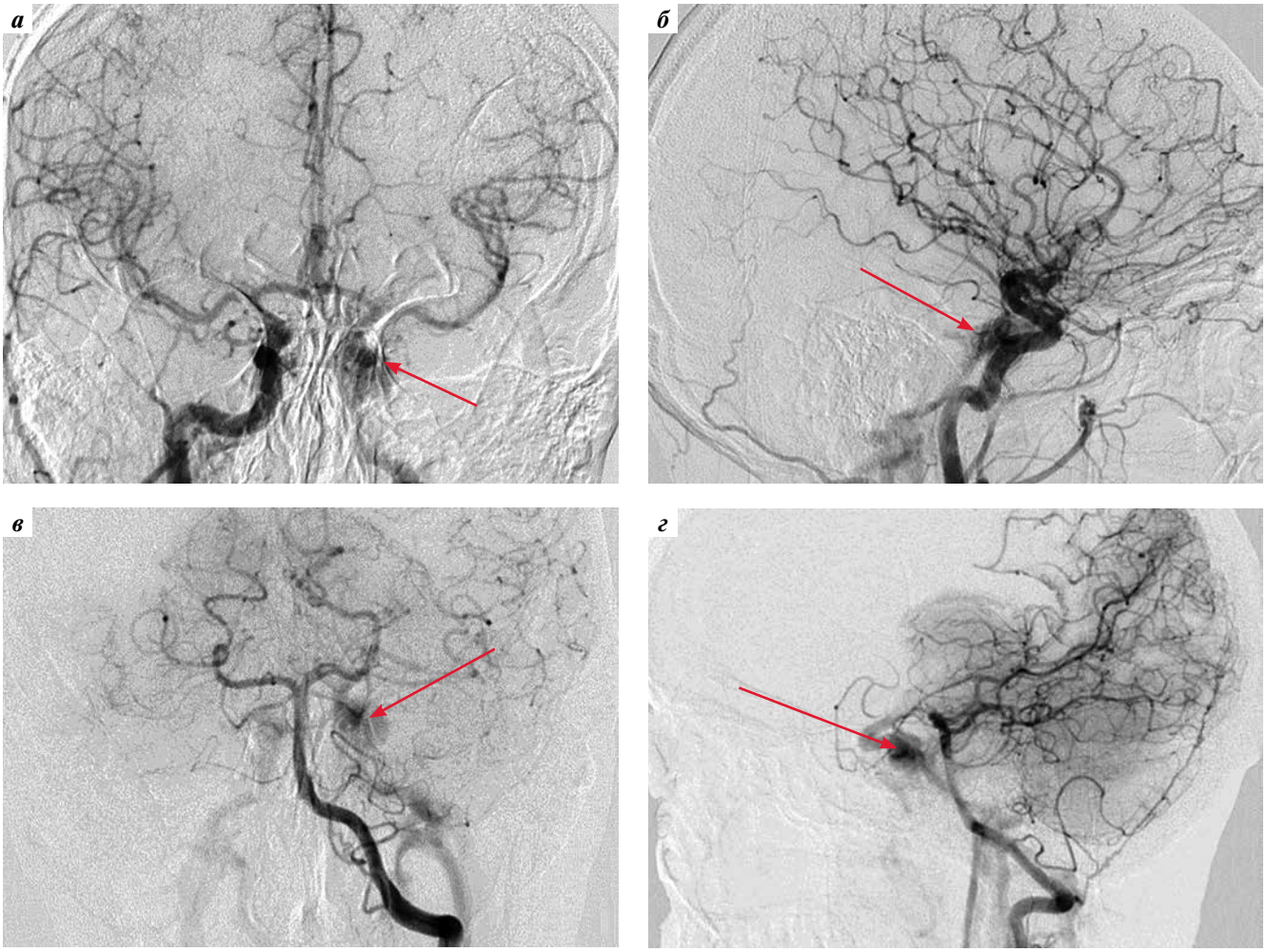

Рис. 8. *Церебральная ангиография. Каротидно-кавернозное соустье слева (указано стрелкой): а, б — правосторонняя каротидная ангиография, прямая (а) и боковая (б) проекции. Ретроградное заполнение левой внутренней сонной артерии через переднюю соединительную артерию; в, г — левосторонняя вертебральная ангиография, прямая (в) и боковая (г) проекции*

Fig. 8. *Cerebral angiography. Carotid-cavernous anastomosis on the left (arrow): а, б — right-hand carotid angiography, frontal (а) and lateral (б) projection. Retrograde filling of the left internal carotid artery through the anterior communicating artery; в, г — left-hand vertebral angiography, frontal (в) and lateral (г) projection*

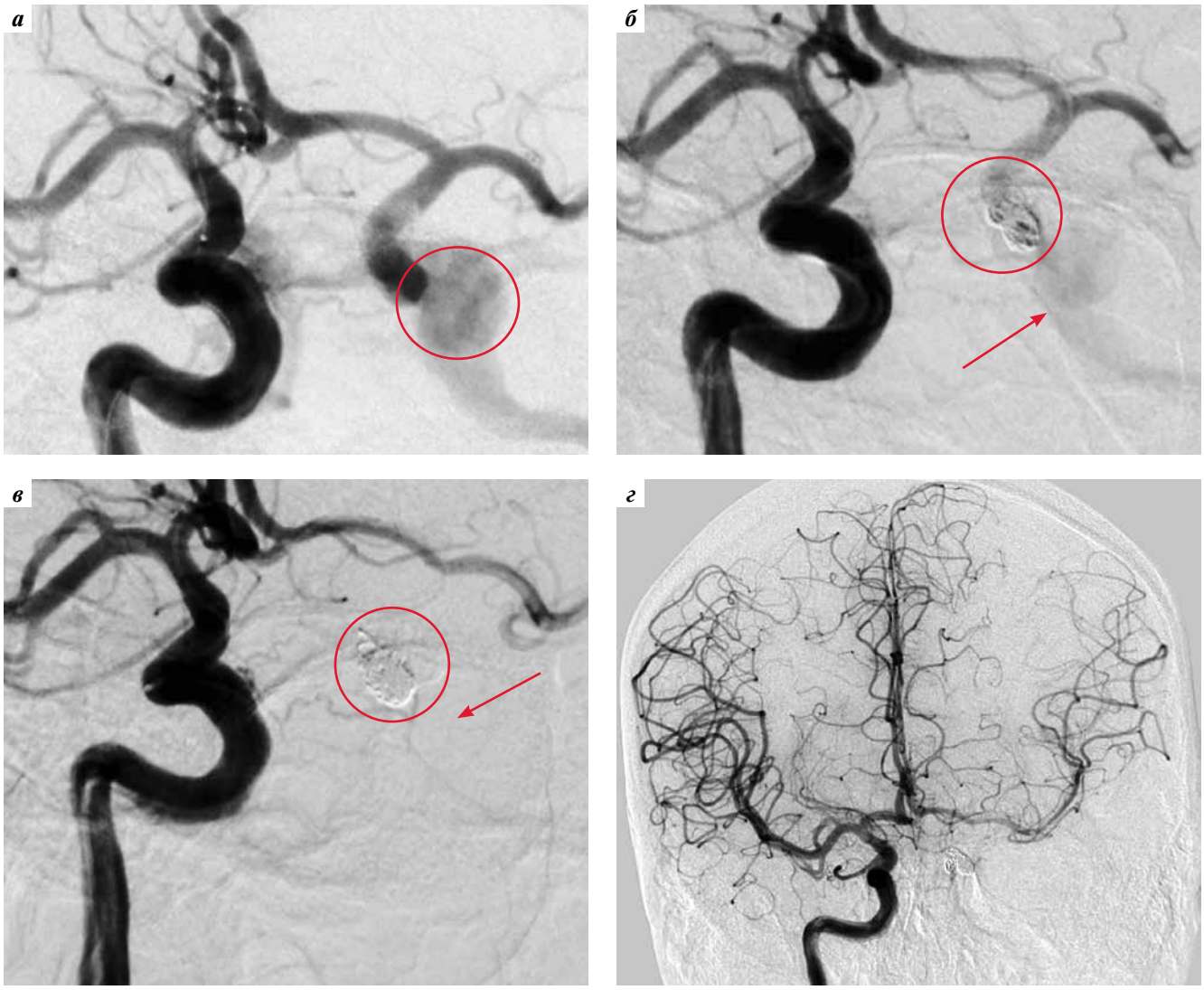

Рис. 9. *Церебральная ангиография. Этапы окклюзии каротидно-кавернозного соустья (ККС) слева (обозначено кругом): а – микрокатетер установлен в переднюю соединительную артерию (стрелка); б – в просвет левой внутренней сонной артерии (ВСА) имплантировано 2 микроспирали, заполнение супраклиноидного отдела левой ВСА и ККС слева сохраняется (стрелка); в, г – установлено 3 микроспирали, левая ВСА тотально окклюдирована, ККС не заполняется (стрелка)*

Fig. 9. *Cerebral angiography. Stages of separation of the carotid-cavernous anastomosis (CCA) on the left (circle): a – microcatheter is placed in the anterior communicating artery (arrow); б – 2 microcoils implanted into the left internal carotid artery (ICA), filling of the supraclinoid segment of the left ICA and CCA on the left are preserved (arrow); в, г – 3 microcoils are implanted, total occlusion of the left ICA, no filling of the CCA (arrow)*

микроспиралями через контралатеральную ВСА и ПСА. Интраоперационно проводили антикоагулянтную терапию (внутривенно болюсно вводили 5000 МЕ гепарина с последующей инфузией со скоростью 1000 МЕ/ч). Через трансфеморальный доступ справа проводниковый катетер был установлен в правую ВСА. При интраоперационной ангиографии подтверждено наличие ККС слева. Микрокатетер был проведен через сегмент А1 справа, ПСА и сегмент А1 слева в контралатеральную ВСА. Далее выполнена окклюзия супраклиноидного отдела левой ВСА отделяемыми микроспиралями из платины.

При контрольной ангиографии установлено, что КСС выключено из кровотока, наблюдается окклюзия левой ВСА на уровне кавернозного отдела, левые передняя и средняя мозговые артерии заполняются через ПСА в полном объеме (рис. 9). В течение последующих 2 сут проводилась внутривенная антикоагулянтная терапия с целевым значением активированного частичного тромбопластинового времени 45–50 с.

Послеоперационный период протекал удовлетворительно. Больной был активизирован на 2-е сутки. Головная боль и пульсирующий шум регрессировали.

Пациент был выписан на 30-е сутки после госпитализации в Научно-исследовательский институт скорой помощи им. Н.В. Склифосовского. Общемозговые и менингеальные симптомы исчезли. Снизилась степень птоза, появились движения в левом глазном яблоке.

ОБСУЖДЕНИЕ

Огнестрельные черепно-мозговые ранения достаточно часто встречаются не только при ведении боевых действий, но и в мирной жизни [3–5]. В отличие от боевых ранений, в мирное время причиной таких ранений, как правило, становится неаккуратное обращение с гражданским оружием, которое характеризуется значительно меньшей дульной энергией. Еще одно важное отличие ранений в мирное время – возможность оказания помощи пострадавшим в многопрофильных стационарах в короткие сроки после травмы [6].

Выживают при огнестрельных черепно-мозговых ранениях только 7–15 % пострадавших [7]. Около 90 % пациентов умирают на догоспитальном этапе, а из тех, кого госпитализировали, еще около 50 % умирают в реанимации [8–10].

Все огнестрельные ранения черепа и головного мозга считаются первично инфицированными [3]. Профилактика, диагностика и лечение инфекционных осложнений огнестрельных ранений – основные задачи лечения. Ключевым методом профилактики инфекционных осложнений при проникающих ранениях черепа и головного мозга является своевременная и качественная первичная хирургическая обработка раны.

В представленном нами наблюдении показаниями к проведению неотложного оперативного вмешательства в стационаре, не имеющем возможностей для оказания помощи пациентам с сосудистыми заболеваниями мозга, были усиливающееся сдавление головного мозга и продолжающееся наружное кровотечение из раны. После первичной хирургической обработки раны и остановки кровотечения пострадавший был перенаправлен в многопрофильное лечебное учреждение для выполнения обследования и лечения в полном объеме.

Объем хирургического вмешательства у пациентов с огнестрельными черепно-мозговыми ранениями в настоящее время остается предметом дискуссий. С точки зрения некоторых исследователей, хирургическая обработка должна быть минимальной и должна включать местное удаление инородных тел и сохранение, насколько это возможно, вещества головного мозга. Другие авторы придерживаются мнения, что при хирургическом вмешательстве необходимо максимально возможное удаление инородных тел и нежизнеспособных тканей. При повреждении стенок синуса в результате огнестрельного ранения рекомендуется выполнять его герметизацию [11]. Техника и материалы, используемые для пластики твердой мозговой оболочки, зависят от предпочтений нейрохирургов. Мы считаем необходимым удалять все нежизнеспособные ткани, костные отломки и все металлические фрагменты, которые находятся в зоне доступности.

В описанном случае, несмотря на компенсированное состояние пациента и отсутствие опасных расстройств, было принято решение удалить инородное тело ввиду высокого риска развития отсроченного кровотечения из поврежденного пулей сосуда [12], миграции пули [7], а также развития гнойно-воспалительных осложнений [3].

Показанием к выполнению церебральной ангиографии при огнестрельных черепно-мозговых ранениях считается высокий риск сосудистых повреждений. Одним из факторов, повышающих этот риск, является прохождение пули через латеральную щель мозга, что может сопровождаться повреждением сегментов M1 и M2 средней мозговой артерии, ветвей передней мозговой артерии, интракраниальных сегментов ВСА, артерий вертебробазилярного бассейна, кавернозного или других венозных синусов [13]. При отсроченном возникновении неврологической симптоматики у пострадавших с огнестрельными черепно-мозговыми ранениями необходимо исключить развитие посттравматических сосудистых мальформаций. Черепно-мозговые травмы, в том числе в 20 % случаев проникающая, – причина формирования 0,4–0,7 % аневризм [14, 15].

Травматические интракраниальные аневризмы и артериовенозные соустья могут формироваться как в первые часы после ранения, так и в отсроченном периоде. Основные осложнения ККС – потеря зрения, внутримозговые кровоизлияния, которые встречаются у 8,4 % пострадавших с посттравматическим ККС [16, 17]. Внутричерепные кровоизлияния возникают из-за повышения венозного давления и последующего расширения вен в субарахноидальном пространстве. Внутричерепные кровоизлияния могут быть причиной смерти у 2,6 % пациентов с ККС, причем у 3/4 этих больных причиной кровоизлияния был разрыв варикозно расширенных вен [16, 17]. По данным D.J. Prolo и J.W. Hanberry, спонтанное закрытие ККС возможно у 6 % пациентов, однако наличие артериального сброса в венозное русло является абсолютным показанием к срочному хирургическому вмешательству ввиду высокого риска развития внутричерепного кровоизлияния [18].

Методы, применяемые для лечения ККС, разнообразны. Наряду с консервативным лечением проводят открытые операции, стереотаксические радиохирургические и эндоваскулярные вмешательства. Метод лечения выбирают в соответствии с типом ККС, точной локализацией и размером дефекта артерии, а также в соответствии с предпочтениями хирурга и возможностями медицинского учреждения [19, 20]. При травматических ККС предпочтительны эндоваскулярные вмешательства, цель которых – полное закрытие артериального свища при сохранении проходимости ВСА. Методом выбора эндовазального лечения ККС считается баллонная эмболизация, которая характеризуется высокой эффективностью при небольшой частоте осложнений [21–23]. В нашем наблюдении течение травмы было осложнено тромбозом ипсилатеральной сонной артерии вследствие диссекции интимы. При окклюзии ипсилатеральной сонной артерии применяют

несколько артериальных доступов. Основные из них – доступы через ПСА или заднюю соединительную артерию [23, 24]. В исключительных случаях возможен доступ через внутреннюю яремную вену, однако он технически сложен и может приводить к осложнениям [25, 26]. Мы применили контралатеральный доступ через ПСА. Небольшой диаметр артерии не позволил провести баллонную эмболизацию, и мы выполнили эмболизацию ККС платиновыми спиралями. При эндоваскулярном лечении также возможно стентирование ВСА [27].

Открытая операци по поводу ККС показана в случае неудачного эндоваскулярного лечения или невозможности его проведения. При открытой операции возможно закрытие артериального свища в полости кавернозного синуса путем наложения швов или при помощи биологического клея и фасциальных лоскутов. При невозможности закрытия свища рекомендован треппинг ВСА [28].

ЗАКЛЮЧЕНИЕ

Описанный клинический случай демонстрирует преемственность и этапность лечения пациентов с тяжелыми повреждениями головного мозга и мозговых сосудов. После оказания экстренной помощи в ближайшем стационаре, после стабилизации состояния пациент был переведен в многопрофильную клинику, располагающую всеми современными возможностями для комплексного подхода к лечению нейрохирургических патологий, что позволило успешно завершить лечение и избежать развития осложнений.

Успешное лечение пациента стало возможным благодаря мультидисплинарному подходу и применению современных комбинированных методов лечения.

ЛИТЕРАТУРА / REFERENCES

1. Wallick K. 4th, Davidson P., Shockley L. Traumatic carotid cavernous sinus fistula following a gunshot wound to the face. J Emerg Med 1997;15(1):23–9. DOI: 10.1016/s0736-4679(96)00239-9.
2. Mostafa G., Sing R.F., Matthews B.D., Heniford B.T. Traumatic carotid cavernous fistula. J Am Coll Surg 2002;194(6):841. DOI: 10.1016/s1072-7515(02)01205-x.
3. Гайдар Б.В., Парфенов В.Е., Беляков К.В., Свистов Д.В. Клинические рекомендации по лечению огнестрельных и взрывных ранений черепа и головного мозга. СПб., 2015. 17 с. [Gajdar B.V., Parfenov V.E., Beljakov K.V., Svistov D.V. Clinical recommendations for the treatment of gunshot and explosive injuries of the skull and brain. Saint Petersburg, 2015. 17 p. (In Russ.)].
4. Крылов В.В., Лебедев В.В. Оружейные черепно-мозговые ранения мирного времени. М.: Медицина, 1996. 323 с. [Krylov V.V., Lebedev V.V. Gun-related head injuries of peace time. Moscow: Meditsina, 1996. 323 p. (In Russ.)].
5. Лебедев В.В., Крылов В.В. Оружейные черепно-мозговые ранения мирного времени. М.: Медицина, 2001. 328 с. [Lebedev V.V., Krylov V.V. Gun-related head injuries of peace time. Moscow: Meditsina, 2001. 328 p. (In Russ.)].
6. Alvis-Miranda H.R., Rubiano A.M., Agrawal A. et al. Craniocerebral gunshot injuries; a review of the current literature. Bull Emerg Trauma 2016;4(2):65–74.
7. Selden B.S., Goodman J.M., Cordell W. et al. Outcome of self-inflicted gunshot wounds of the brain. Ann Emerg Med 1988;17(3):247–53. DOI: 10.1016/s0196-0644(88)80117-3.
8. Cavaliere R., Cavenago L., Siccardi D., Viale G.L. Gunshot wounds of the brain in civilians. Acta Neurochir (Wien) 1988;94(3–4):133–6. DOI: 10.1007/bf01435866.
9. Rosenfeld J.V. Gunshot injury to the head and spine. J Clin Neurosci 2002;9(1):9–16. DOI: 10.1054/jocn.2001.0949.
10. Shaffrey M.E., Polin R.S., Phillips C.D. et al. Classification of civilian craniocerebral gunshot wounds: a multivariate analysis predictive of mortality. J Neurotrauma 1992;9 Suppl 1:S279–85.
11. Rammo R.A., DeFazio M.V., Bullock M.R. Management of migrating intracranial bullets: lessons learned from surviving an AK-47 bullet through the lateral brainstem. World Neurosurg 2012;77(3–4):591.e19–24. DOI: 10.1016/j.wneu.2011.06.015.
12. Alvarez J.A., Bambakidis N., Takaoka Y. Delayed rupture of traumatic intracranial pseudoaneurysm in a child following gunshot wound to the head. J Craniomaxillofac Trauma 1999;5(4):39–44.
13. Aarabi B., Alden T., Downs III J. et al. Neuroimaging in the management of penetrating brain injury. Part 1: guidelines for the management of penetrating brain injury. J Trauma 2001;51(2):S7–11. DOI: 10.1097/00005373-200108001-00004.
14. Joseph B., Aziz H., Sadoun M. et al. Fatal gunshot wound to the head: the impact of aggressive management. Am J Surg 2014;207(1):89–94. DOI: 10.1016/j.amjsurg.2013.06.014.
15. Kubal W.S. Updated imaging of traumatic brain injury. Radiol Clin North Am 2012;50(1):15–41. DOI: 10.1016/j.rcl.2011.08.010.
16. Debrun G.M., Viñuela F., Fox A.J. et al. Indication for treatment of 132 carotido-cavernous fistulas. Neurosurgery 1988;22(2):285–9. DOI: 10.1227/00006123-198802000-00001.
17. Halbach V.V., Higashida R.T., Barnwell S.L. et al. Transarterial platinum coil embolization of carotido cavernous fistulas. AJNR Am J Neuroradiol 1991;12(3):429–33.
18. Prolo D.J., Hanberry J.W. Intraluminal occlusion of a carotid-cavernous sinus fistula with a balloon catheter. Technical note. J Neurosurg 1971;35(2):237–42. DOI: 10.3171/jns.1971.35.2.0237.
19. Kupersmith M.J., Berenstein A., Choi I.S. et al. Management of nontraumatic vascular shunts involving the cavernous sinus. Ophthalmology 1988;95(1):121–30. DOI: 10.1016/s0161-6420(88)33221-5.
20. Wang W., Li Y.D., Li M.H. et al. Endovascular treatment of post-traumatic direct carotid-cavernous fistulas: a single-center experience. J Clin Neurosci 2011;18(1):24–8. DOI: 10.1016/j.jocn.2010.06.008.
21. Nebit G.M., Barnwell S.L. The use of electrolytically detachable coils in treating high-flow arteriovenous fistulas. AJNR Am J Neuroradiol 1988;19(8):1565–9.
22. Siniluoto T., Seppänen S., Kuurne T. et al. Transarterial embolization of a direct carotid cavernous fistula with Gugliemi detachable coils. AJNR Am J Neuroradiol 1997;18(3):519–23.
23. Wilms G., Demaerel P., Lagae L. et al. Direct caroticocavernous fistula and traumatic dissection of the ipsilateral internal carotid artery: endovascular treatment. Neuroradiology 2000;42(1):62–5. DOI: 10.1007/s002340050016.

24. Gugliemi G., Viñuela F., Dion J., Duckwiler G. Electrothrombosis of sacular aneurysms via endovascular approach. Part 2: Preliminary clinical experience. J Neurosurg 1991;75(1):8–14. DOI: 10.3171/jns.1991.75.1.0008.
25. Biondi A., Milea D., Cognard C. et al. Cavernous sinus dural fistulae treated by transvenous approach through the facial vein: report of seven cases and review of the literature. AJNR Am J Neuroradiol 2003;24(6):1240–6.
26. Mounayer C., Piotin M., Spelle L., Moret J. Superior petrosal sinus catheterization for ransvenous embolization of a dural carotid cavernous fistula. AJNR Am J Neuroradiol 2002;23(7):1153–5.
27. Lo D., Vallee J.N., Bitar A. et al. Endovascular management of carotid-cavernous fistula combined with ipsilateral internal carotid artery occlusion due to gunshot: contra-lateral arterial approach. Acta Neurochir (Wien) 2004;146:403–6. DOI: 10.1007/s00701-004-0232-5.
28. Gemmete J.J., Chaudhary N., Pandey A., Ansari S. Treatment of carotid cavernous fistulas. Curr Treat Options Neurol 2010;12:43–53.

Вклад авторов
А.В. Природов: выполнение операции, написание обсуждения и заключения, научное редактирование статьи;
А.Э. Талыпов: участие в операции, написание обсуждения и заключения;
А.Б. Климов: выполнение операции, редактирование описания клинического случая и обсуждения;
Т.А. Шатохин: участие в операции, написание обсуждения;
Е.Д. Григорьевский: участие в операции, описание клинического случая, сбор данных о пациентах;
С.Ю. Рощин: сбор данных о пациентах, написание введения, описание клинического случая;
А.А. Гринь: написание обсуждения и заключения, научное редактирование статьи;
П.Д. Матвеев: участие в операции, написание обсуждения и заключения, научное редактирование статьи.
Authors' contributions
A.V. Prirodov: surgical treatment, writing a discussion and a conclusion, scientific editing of the article;
A.E. Talypov: participation in the operation, writing a discussion and a conclusion;
A.B. Klimov: surgical treatment, editing the description of a clinical case and a discussion;
T.A. Shatokhin: participation in the operation, writing a discussion;
E.D. Grigorievskiy: participation in the operation, describing a clinical case, obtaining the patient data;
S.Yu. Roshchin: obtaining the patient data, writing an introduction, describing a clinical case;
A.A. Grin: writing a discussion and a conclusion, scientific editing of the article;
P.D. Matveev: participation in the operation, writing a discussion and a conclusion, scientific editing of the article.

ORCID авторов / ORCID of authors
А.В. Природов / A.V. Prirodov: https://orcid.org/0000-0003-2444-8136
А.Э. Талыпов / A.E. Talypov: https://orcid.org/0000-0002-6789-8164
Т.А. Шатохин / T.A. Shatokhin: https://orcid.org/0000-0002-2864-9675
А.А. Гринь / A.A. Grin: https://orcid.org/0000-0003-3515-8329

Конфликт интересов. Авторы заявляют об отсутствии конфликта интересов.
Conflict of interest. The authors declare no conflict of interest.

Финансирование. Исследование проведено без спонсорской поддержки.
Financing. The study was performed without external funding.

Соблюдение прав пациентов. Пациент подписал информированное согласие на публикацию своих данных.
Compliance with patient rights. The patient gave written informed consent to the publication of his data.

Статья поступила: 11.01.2020. **Принята к публикации:** 16.06.2020.
Article submitted: 11.01.2020. **Accepted for publication:** 16.06.2020.