ХИРУРГИЧЕСКАЯ АНАТОМИЯ ВЕНЫ ЛАББЕ

В.В. Крылов[1, 2], Р.Н. Люнькова[3]

[1]ГБУЗ «Научно-исследовательский институт скорой помощи им. Н.В. Склифосовского Департамента здравоохранения г. Москвы»; Россия, 129090 Москва, Большая Сухаревская пл., 3;
[2]ФГБОУ ВО «Московский государственный медико-стоматологический университет им. А.И. Евдокимова» Минздрава России; Россия, 127473 Москва, ул. Делегатская, 20, стр. 1;
[3]ГБУЗ «Городская клиническая больница им. В.П. Демихова Департамента здравоохранения г. Москвы»; Россия, 109263 Москва, ул. Шкулева, 4

Контакты: *Регина Николаевна Люнькова regina.lunkova@mail.ru*

Цель исследования *– изучить хирургическую анатомию вены Лаббе (нижней анастомотической вены) и вен, дренирующих медиобазальную поверхность височной доли, а также выделить те наиболее часто встречающиеся варианты венозного дренажа латеральных и базальных отделов височной доли, которые необходимо учесть при осуществлении латеральных нейрохирургических доступов.*

Материалы и методы. *Исследование проведено на 50 нефиксированных гемисферах головного мозга с гомолатеральной поверхностью основания черепа. Хирургическая часть работы выполнена на 25 трупах. Моделировали передний и задний петрозальные подвисочные транстенториальные доступы. Использовали стандартный нейрохирургический набор микроинструментов, операционный микроскоп и высокоскоростные нейрохирургические дрели. На интрадуральном этапе доступа идентифицировали вену Лаббе, определяли ее анастомотический тип и характер сброса в венозные коллекторы основания черепа.*

Результаты. *Идентифицировано 115 групп дренирующих височных вен. Дренирующие вены трансверсальной группы обнаружены в 100 % случаев, тенториальной группы – в 72 %, вены петрозальной группы – в 58 %. Не выявлено существенных различий между местами впадения вен справа и слева. Выделены 3 варианта венозного дренажа латеральных и базальных отделов височной доли: 1) впадение групп дренирующих вен в синодуральный угол, заднюю треть каменистого синуса и передние отделы поперечного синуса – 14 (28 %) случаев; 2) впадение в синодуральный угол, передние отделы поперечного синуса и поверхность намета мозжечка – 21 (42 %) случай; 3) впадение во все венозные коллекторы (синодуральный угол, каменистый, поперечный и тенториальные синусы) – 15 (30 %) случаев. Выявлены 2 анастомотических типа вены Лаббе: с прямым (12 %) и непрямым (88 %) анастомозом с венозными коллекторами основания черепа. При непрямом типе наблюдалась «венозная звезда», состоящая из нескольких венозных стволов, которые сходились в области синодурального угла. При непрямом типе анастомоза вена Лаббе впадала в каменистый синус (4 % случаев), синодуральный угол (14 %), тенториальные синусы (10 %) и поперечный синус (60 %) через переднюю нижнюю поверхностную височную вену (8 %), среднюю нижнюю поверхностную височную вену (26 %) и заднюю нижнюю поверхностную височную вену (54 %). Вены Лаббе с прямым типом анастомоза впадали только в поперечный синус. В большинстве случаев вена Лаббе впадала в поперечный синус более чем на 10 мм кзади от синодурального угла. Вены крупного диаметра (доминантные вены) были обнаружены в 38 % наблюдений, все они впадали в поперечный синус.*

Заключение. *Выделенные нами варианты венозного дренажа латеральных и базальных отделов височной доли и анастомотические варианты вены Лаббе дают возможность выбрать оптимальный нейрохирургический доступ и скорректировать его направление, уточнить характер тракции височной доли и спрогнозировать возникновение технических трудностей при осуществлении подвисочного доступа.*

Ключевые слова: *вена Лаббе, нижняя анастомотическая вена, синодуральный угол, венозный анастомоз, темпоробазальные дренирующие вены, «венозная звезда», латеральный доступ*

Для цитирования: *Крылов В.В., Люнькова Р.Н. Хирургическая анатомия вены Лаббе. Нейрохирургия 2020;22(3):14–22.*

DOI: 10.17650/1683-3295-2020-22-3-14-22

CC BY

Surgical anatomy of the vein of Labbé

V.V. Krylov[1, 2], R.N. Lunkova[3]

[1]N.V. Sklifosovsky Research Institute for Emergency Medicine, Moscow Healthcare Department; 3 Bolshaya Sukharevskaya Sq., Moscow 129090, Russia;
[2]A.I. Evdokimov Moscow State University of Medicine and Dentistry, Ministry of Health of Russia; Bld. 1, 20 Delegatskaya St., Moscow 127473, Russia;
[3]V.P. Demikhov City Clinical Hospital, Moscow Healthcare Department; 4 Shkuleva St., Moscow 109263, Russia

The objective *is to study surgical anatomy of the vein of Labbé (inferior anastomotic vein) and venous drainage of the mediobasal surface of the temporal lobe, as well as to identify the most common variants of drainage of the lateral and basal parts of the temporal lobe which are necessary to take into account during surgical approach.*

Materials and methods. *The study was conducted on 50 non-preserved human brain hemispheres with homolateral surface of the base of the skull. Surgical part of the study was conducted on 25 cadavers. Anterior and posterior petrosal subtemporal transtentorial approaches were modelled. Standard neurosurgical set of microinstruments, surgical microscope and high-speed neurosurgical drills were used. At the intradural stage of the approach, the vein of Labbé was identified, its anastomotic type and the character of outflow into the venous collectors were determined.*

Results. *In total, 115 groups of veins draining the brain were identified. Venous drainage of the transversal group was identified in 100 % of cases, of the tentorial group – in 72 % of cases, of the petrosal group – in 58 % of cases. No significant differences between the locations of vein inflow were identified on the right and left. Three (3) variants of drainage of the lateral and basal parts of the temporal lobe were identified: 1) inflow of venous drainage groups into the sinodural angle, posterior third of the petrosa; sinus and anterior parts of the transverse sinus – 14 (28 %) cases; 2) inflow into the sinodural angle, anterior parts of the transverse sinus and tentorial surface – 21 (42 %) cases; 3) inflow into all of the venous collectors (sinodural angle, petrosal, transverse, tentorial sinuses) – 15 (30 %) cases. Two (2) anastomotic types of the vein of Labbé were identified: with direct (12 %) and indirect (88 %) outflow into the venous collectors of the base of the skull. In the indirect type, "venous star" was observed comprised of several venous trunks which converged near the sinodural angle. The veins of Labbé with indirect type of outflow entered the petrosal sinus (4 % of cases), sinodural angle (14 %), tentorium (10 %) and transverse sinus (60 %) through the posterior inferior superficial temporal vein (8 %), medial inferior superficial temporal vein (26 %) and posterior inferior superficial temporal vein (54 %). The vein of Labbé with direct type of drainage entered only the transverse sinus. In most cases, the vein of Labbé entered the transverse sinus 10 mm behind the sinodural angle. Large diameter veins (dominant veins) were observed in 38 % of cases, all of them entered the transverse sinus.*

Conclusion. *The identified variants of venous drainage of the lateral and basal parts of the temporal lobe and anastomotic variants of the vein of Labbé allow to select the optimal surgical approach and correct its direction, refine the character of temporal lobe traction and predict technical difficulties during supratemporal approach.*

Key words: *the vein of Labbé, inferior anastomotic vein, sinodural angle, venous anastomosis, temporobasal venous drainage, venous star, lateral approach*

For citation: *Krylov V.V., Lunkova R.N. Surgical anatomy of the vein of Labbé. Neyrokhirurgiya = Russian Journal of Neurosurgery 2020;22(3):14–22. (In Russ.).*

ВВЕДЕНИЕ

Латеральные нейрохирургические доступы (стандартные подвисочные, латеральные и комбинированные базальные) обеспечивают возможность манипуляций в петрокливальной области, области ската и мостомозжечкового угла, латеральных и заднелатеральных отделах кавернозного синуса [1–6]. Тракция височной доли и тенториотомия являются основными этапами этих доступов [7–9]. Сложность осуществления латеральных доступов обусловлена особенностями топографии основания черепа, в том числе разнообразным расположением мест впадения крупных вен медиобазальной поверхности головного мозга, в частности вены Лаббе (нижней анастомотической вены), в магистральные венозные коллекторы основания черепа [1, 5, 10–12]. Вена Лаббе и дренирующие височные вены находятся в области операционной оси бокового доступа и существенно ограничивают возможность выполнения нейрохирургических манипуляций, препятствуя тракции мозга [1, 13–15]. Повреждение вены Лаббе приводит к развитию венозного инфаркта и возникновению гематом височной доли, поэтому предотвращение ее травмы имеет первостепенное значение при осуществлении подвисочных и комбинированных латеральных доступов [6, 7, 11, 16, 17, 18]. Места впадения дренирующих вен и вены Лаббе в синусы значительно варьируют [14, 19–23]. В связи с этим изучение хирургической анатомии вен, дренирующих височную долю, представляется важным для безопасного осуществления тракции височной доли и выбора места костной резекции в проекции венозных коллекторов, в частности в зоне, куда впадает вена Лаббе (каменистый синус, синодуральный угол (место соединения поперечного синуса с сигмовидным), пластины намета мозжечка, поперечный синус, вены средней черепной ямки). Аккуратные манипуляции с темпоробазальными венами, правильный выбор доступа, а также места, направления и степени тракции височной доли являются важными составляющими хирургии головного мозга и основания черепа.

Цель исследования – изучить хирургическую анатомию вены Лаббе (нижней анастомотической вены) и вен, дренирующих медиобазальную поверхность височной доли, а также выделить те наиболее часто встречающиеся варианты венозного дренажа латеральных и базальных отделов височной доли, которые необходимо учесть при осуществлении латеральных нейрохирургических доступов.

МАТЕРИАЛЫ И МЕТОДЫ

Исследование анатомии височных вен и особенностей оттока крови из латеральных и базальных отделов височной доли проведено на 50 нефиксированных гемисферах головного мозга с гомолатеральной поверхностью основания черепа. Хирургическая часть работы выполнена на 25 трупах. Моделировали передний и задний петрозальные подвисочные транстенториальные доступы. Использовали стандартный нейрохирургический набор инструментов, операционный микроскоп и высокоскоростные нейрохирургические

дрели. На интрадуральном этапе доступа идентифицировали вену Лаббе, определяли ее анастомотический тип и характер сброса в венозные коллекторы.

В процессе тракции отделов височной доли мы определяли место впадения групп височных вен в венозные коллекторы (верхний каменистый и поперечный синусы, латеральный и медиальный тенториальные синусы, синодуральный угол). Подсчитывали количество групп дренирующих вен на стороне доступа. После завершения формирования подвисочного доступа черепную коробку вскрывали по стандартной методике. Далее мы описывали топографию вены Лаббе на стороне доступа и на контралатеральной стороне и вновь подсчитывали количество групп дренирующих вен.

Изучали область входа групп вен в синусы основания черепа, синодуральный угол и так называемые кровяные озера пластин намета мозжечка (тенториальные синусы). В зависимости от распределения мест впадения дренажных групп все височные вены были разделены на вены области синодурального угла и образующих его синусов (кроме сигмовидного) и вены латеральной и медиальной тенториальной поверхности.

В данной работе описаны основные варианты расположения вен височной доли и вены Лаббе. Для идентификации поверхностных и базальных вен височной доли мы использовали номенклатуру K. Oka и A.L. Rhoton [24], в которой вены на латеральной поверхности подразделяются на передние, средние и задние нижние поверхностные височные вены. Вены на базальной поверхности височной доли разделяют на передние, средние и задние темпоробазальные вены. Вену Лаббе определяли как крупный анастомотический сосуд на латеральной поверхности височной доли, расположенный между средней (сильвиевой) поверхностной мозговой веной и поперечным синусом.

РЕЗУЛЬТАТЫ

В процессе исследования было идентифицировано 115 групп височных вен в 50 гемисферах головного мозга и гомолатеральной поверхности основания черепа.

В исследовании выделены 2 типа строения вены Лаббе: **с прямым и непрямым анастомозом с венозными коллекторами**. При прямом типе анастомоза вену Лаббе идентифицировали как вену, идущую от средней поверхностной мозговой вены или от верхнего сагиттального синуса (в области верхнелатеральной поверхности затылочной доли) до поперечного синуса. При таком строении вена Лаббе имела **церебральную** и **экстрацеребральную** части. При непрямом типе анастомоза вену Лаббе идентифицировали как вену, идущую от средней поверхностной мозговой вены до какой-либо вены нижней поверхностной височной группы (передние, средние или задние нижние поверхностные вены). При таком строении вена Лаббе имела только церебральную часть и сообщалась с поперечным синусом посредством группы нижних поверхностных височных вен, конец которых в проведенном исследовании и определяли как место впадения вены Лаббе. Дренирование латеральной и базальной поверхностей височной доли осуществлялось группой вен, которые впадали: 1) в верхний каменистый синус; 2) поперечный синус; 3) синодуральный угол; 4) латеральную или медиальную тенториальную поверхность. По месту впадения вен мы обозначили следующие их группы: **петрозальную, тенториальную** и **трансверсальную**.

Вены трансверсальной группы обнаружены в 100 % случаев, тенториальной – в 72 %, петрозальной – в 58 %. Не выявлено существенных различий в местах впадения вен справа и слева.

Варианты венозного дренажа височной доли. По результатам определения мест впадения вен выделены 3 варианта венозного дренажа латеральных и базальных отделов височной доли.

1. Впадение вен, дренирующих височную долю, в синодуральный угол, заднюю треть каменистого синуса и передние отделы поперечного синуса. Такой вариант венозного дренажа обнаружен в 14 (28 %) случаях.
2. Впадение вен, дренирующих височную долю, в синодуральный угол, передние отделы поперечного синуса и поверхность намета мозжечка. Этот вариант венозного дренажа височной доли был самым распространенным – 21 (42 %) случай.
3. Впадение вен, дренирующих височную долю, во все венозные коллекторы: синодуральный угол, каменистый, поперечный и тенториальные синусы (рассыпной вариант). Данный вариант выявлен в 15 (30 %) случаях.

Приведенная нами анатомо-топографическая классификация дает возможность прогнозировать технические трудности при выполнении латеральных подвисочных доступов: при выраженном петрозальном типе венозного дренажа возможность тракции височной доли и осуществления переднего подвисочного доступа существенно ограничена. При операции на доминантной гемисфере и впадении височных вен в средние отделы каменистого синуса (дно средней черепной ямки) или при наличии оттока из средней поверхностной мозговой вены в клиновидно-каменистый синус от подвисочного доступа следует отказаться.

Если из вен, дренирующих височную долю, кровь оттекает преимущественно в поверхность намета мозжечка с образованием латерального и медиального тенториальных синусов, необходима осторожность при рассечении намета мозжечка и тракции медиобазальных отделов височной доли. Выраженный трансверсальный тип венозного дренажа ограничивает возможность тракции височной доли и применения задних подвисочных доступов. При слабом развитии этой системы венозного дренажа мобилизация височной доли

с пересечением вен этой группы может проходить без серьезных последствий.

Вена Лаббе была обнаружена во всех препаратах. Она имела прямой тип анастомоза в 6 (12 %) случаях. Непрямой тип анастомоза наблюдался в 44 (88 %) случаях с формированием «венозной звезды» из темпоробазальных вен с опорожнением в поперечный синус или синодуральный угол. В 49 препаратах обнаружен 1 ствол вены Лаббе, в 1 случае – дупликатура вены. При непрямом типе анастомоза вена Лаббе впадала в венозные коллекторы на уровне места впадения передней нижней поверхностной височной вены – в 4 (8 %) случаях, на уровне средней нижней поверхностной височной вены – в 13 (26 %), на уровне задней нижней поверхностной височной вены – в 27 (54 %).

Выделено **4 варианта места впадения вены Лаббе** в венозные коллекторы **при непрямом типе анастомоза:**

1. Впадение вены Лаббе в каменистый синус через переднюю нижнюю поверхностную височную вену – в 2 (4 %) случаях.
2. Впадение вены Лаббе в синодуральный угол – в 7 (14 %) случаях. Непрямой анастомоз осуществлялся посредством передней нижней поверхностной височной вены и посредством средней нижней поверхностной височной вены – соответственно в 2 (4 %) и 5 (10 %) случаях.
3. Впадение вены Лаббе в поверхность намета мозжечка – в 5 (10 %) случаях. Анастомоз со средней нижней поверхностной височной веной выявлен в 2 (4 %) случаях, с задней нижней поверхностной височной веной – в 3 (6 %).
4. Впадение вены Лаббе в поперечный синус – в 30 (60 %) случаях. Анастомоз осуществлялся посредством средней нижней поверхностной височной вены в 6 (12 %) случаях и посредством задней нижней поверхностной височной вены – в 24 (48 %).

Вены Лаббе **с прямым типом анастомоза** впадали в поперечный синус в 6 (12 %) случаях. В большинстве препаратов вена Лаббе впадала в поперечный синус **более чем в 10 мм кзади от синодурального угла**. Вены крупного диаметра (доминантные вены) были обнаружены в 19 (38 %) препаратах. В нашем исследовании **все доминантные вены впадали в поперечный синус.**

Петрозальная группа височных вен и вена Лаббе. Вены этой группы были обнаружены в 29 (58 %) из 50 гемисфер. Эта группа вен формировалась из 29 % всех обнаруженных ветвей. Из них вены, которые впадали непосредственно в верхний каменистый синус, были обнаружены в 18 (62 %) случаях, а в область синодурального угла – в 11 (38 %). В нашем исследовании эту группу вен составляли в основном ветви передней нижней поверхностной височной вены и их соединение с передними и средними темпоробазальными венами, образующее единый ствол, впадающий в большинстве случаев в синодуральный угол. Место впадения вен петрозальной группы находилось **на 20–35 мм кпереди от синодуральной точки.** Количество вен петрозальной группы варьировало от 1 до 4 **(в среднем 2,8).** Оно было максимальным при 3-м варианте венозного дренажа височной доли. Вена Лаббе принадлежала к этой группе в 2 (4 %) случаях. При исследовании диаметров сосудов вен петрозальной группы и вены Лаббе установлено, что если вены петрозальной группы были многочисленными и имели большой диаметр, то вена Лаббе в месте впадения в поперечный синус была небольшого диаметра, а наблюдалась дупликатура вены Лаббе. Вены, расположенные кпереди от синодуральной точки, в основном лежали на левой стороне.

Трансверсальная группа височных вен и вена Лаббе. Вены трансверсальной группы обнаружены при всех вариантах венозного дренажа височной доли. В основном эта группа состояла из средних и задних нижних поверхностных височных вен и темпоробазальных вен. Вена Лаббе принадлежала к этой группе в 72 % случаев и играла важную роль в дренаже всей височной доли. Количество вен, впадающих в поперечный синус, варьировало от 2 до 8 **(в среднем 4,6).** Оно было максимальным при 2-м варианте венозного дренажа височной доли.

Тенториальная группа височных вен и вена Лаббе. Вены этой группы были обнаружены в 36 (72 %) из 50 гемисфер и составили 22,1 % всех обнаруженных ветвей нижних поверхностных височных и базальных височных вен. Вены тенториальной группы формировали латеральный и медиальный тенториальные синусы, которые затем впадали в поперечный синус. Вены, заканчивающиеся медиально по отношению к поперечному синусу и вдоль него на 10 мм кзади от синодурального угла, создавали небольшой венозный коллектор, который затем опорожнялся в поперечный синус. Количество вен, впадающих в тенториальные синусы, варьировало от 2 до 4 **(в среднем 2,1).** Вены этой группы обнаружены при 2-м и 3-м вариантах венозного дренажа височной доли; их количество было максимальным при 3-м варианте. Вена Лаббе принадлежала к этой группе в 10 % случаев. Она впадала в латеральную часть намета мозжечка и находилась на уровне средней нижней или задней нижней поверхностной височной вены.

Верхний каменистый синус и клиновидно-каменистый синус. Верхний каменистый синус был представлен во всех препаратах основания черепа. В 90 % случаев выявлено соединение края его задней части с синодуральным углом. В остальных случаях он опорожнялся немного кзади от синодурального угла непосредственно в поперечный синус. Группа нижних поверхностных височных вен (передних и средних) впадала непосредственно в верхний каменистый синус в 18 (36 %) случаях, причем в 2 случаях это была вена Лаббе. В 1 случае средняя поверхностная мозговая вена впадала не в кавернозный или клиновидно-теменной синус (как обычно),

а в твердую мозговую оболочку средней черепной ямки, образуя **клиновидно-каменистый синус**, который пролегал в заднелатеральном направлении и опорожнялся в синодуральный угол. Наличие такого варианта венозного дренажа серьезно ограничивает мобилизацию и тракцию височной доли, потому что ее передние отделы фиксируются сетью вен к дну средней черепной ямки. Осуществление подвисочного доступа на стороне доминантной гемисферы с наличием петрозального дренажа приводит к разрушению венозных стволов и серьезным последствиям (венозным инфарктам, внутримозговым посттракционным гематомам). Значение вида тракции и типа венозного дренажа показаны на рисунке.

При наличии петрозального венозного дренажа можно применить заднелатеральные доступы, разбить оперативное вмешательство на этапы, осуществить комбинированный ретросигмовидный орбитозигоматический темпорополярный доступ, выполнив тракцию полюса височной доли в антеролатеральном направлении, или подойти к области ската путем разведения сильвиевой щели (транссильвиевый доступ), избегая при этом претемпоральной или передней височной тракции. В нашем исследовании значимость мест впадения вены Лаббе и темпоробазальных вен в венозные синусы мы оценивали в процессе осуществления различных вариантов петрозальных доступов.

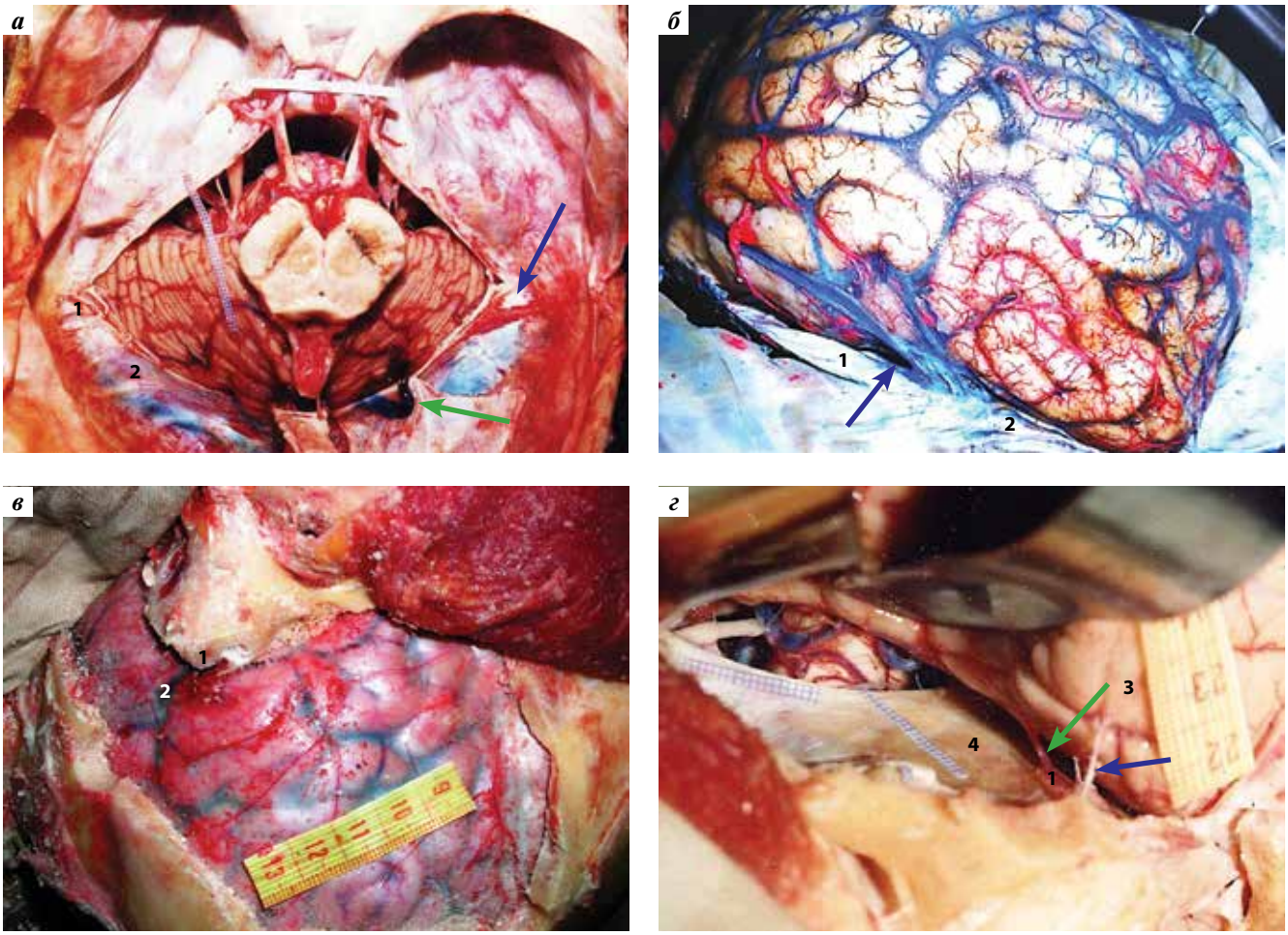

Анатомические препараты с заливкой сосудов цветным силиконом. Места впадения височных вен в венозные синусы при резекции височной кости и тракции височной доли в ходе осуществления латерального доступа к петрокливальной области и мостомозжечковому углу: а – намет рассечен и отвернут, справа видны вены, дренирующие тенториальную поверхность мозжечка и впадающие в тенториальный синус. В кровяное озеро пластин намета мозжечка впадают задние темпоробазальные вены; б – вена Лаббе, впадающая в поперечный синус; в, г – задний петрозальный доступ, тракция средних отделов височной доли. 1 – синодуральный угол; 2 – поперечный синус; 3 – вена Лаббе; 4 – намет мозжечка. Зеленая стрелка указывает на тенториальный синус, синяя стрелка – на экстрацеребральную часть вены Лаббе

Anatomical samples with vessels filled with colored silicone. Entrance location of the temporal veins into the venous sinuses during resection of the temporal bone and traction of the temporal lobe in lateral approach to the petroclival area and cerebellopontine angle: a – tentorium is transected and folded back, veins draining the tentorial surface of the cerebellum and entering the tentorial sinus are visible on the right. The temporobasal veins enter the blood lacus of the cerebellar tentorium; б – the vein of Labbé entering the transverse sinus; в, г – posterior petrosal approach, traction of the medial parts of the temporal lobe. 1 – sinodural angle; 2 – transverse sinus; 3 – the vein of Labbé; 4 – cerebellar tentorium. Green arrow points at the tentorial sinus, blue arrow – at the extracerebral part of the vein of Labbé

Зависимость места впадения дренажных вен от формы черепа (n = 25)
Dependence of the location of drainage vein inflow on the skull shape (n = 25)

Форма черепа	Число петрозэктомий, абс. Number of pertrosectomies, abs.		Место впадения вен, дренирующих латеральные и медиобазальные отделы височной доли Entrance locations of veins draining the lateral and mediobasal parts of the temporal lobe	Место впадения вены Лаббе Entrance location of the vein of Labbe
	передних anterior	задних posterior		
Брахицефалическая Brachycephalic	3	4	Поперечный синус и намет мозжечка Transverse sinus and cerebellar tentorium	Синодуральный угол и намет мозжечка Sinodural angle and cerebellar tentorium
Долихоцефалическая Dolichocephalic	–	2	Поперечный синус Transverse sinus	Поперечный синус Transverse sinus
Мезоцефалическая Mesocephalic	–	16	Поперечный, каменистый синусы и намет мозжечка Transverse, petrosal sinuses and cerebellar tentorium	Зависит от формы черепа Depends on the skull shape

Мы сформировали 25 латеральных базальных доступов с разрушением частей височной кости: переднюю петрозэктомию (резекцию верхушки пирамиды и крыши внутреннего слухового прохода) выполнили в 3 случаях, заднюю петрозэктомию (резекцию сосцевидной и тимпанической частей височной кости) – в 22 случаях. Установлена взаимосвязь между местом впадения вен, дренирующих височную долю, вариантом венозного дренажа и формой черепа (см. таблицу). Во всех случаях передняя петрозэктомия выполнена при брахицефалической форме черепа, а задняя петрозэктомия – при разных формах.

Как видно из таблицы, основной отток венозной крови, независимо от формы черепа, осуществляется **через трансверсальную зону,** частично через намет мозжечка.

В нашем исследовании показано, что чем ближе форма черепа к брахицефальной, тем в большей степени латеральная область пластин намета мозжечка участвует в оттоке венозной крови по сравнению с петрозальной венозной группой. Однако при черепном индексе 0,78–0,81 (суббрахикефалии), фронтопетальной конфигурации черепа и гипсикрании наряду с трансверсальным оттоком выявлена большая частота участия петрозальной группы. У таких голов были хорошо развиты синусы средней черепной ямки. У долихоцефалов венозный сброс осуществлялся в основном в поперечный синус и синодуральный угол, так же как и у мезоцефалов с черепным индексом 0,75–0,77 (субдолихокранией). В исследовании отмечено, что чем ниже и базиопетальнее череп (чем более выражено основание черепа), тем более важную роль играет поперечный синус в венозном оттоке. Чем выше череп (чем более выражена гипсикрания) и чем он париетопетальнее (чем более выражена его теменная часть), тем большее значение в венозном оттоке имеют намет мозжечка, кровяные озера и синусы его пластин (латеральная и медиальная группы).

ОБСУЖДЕНИЕ

Шарль Лаббе впервые описал вену, названную позже его именем, в 1879 г. как «grande veine anastomotique cerebrale posterieure» (большую заднюю анастомотическую вену), которая обеспечивает сброс крови из средней поверхностной мозговой вены в поперечный синус [25]. Вена Лаббе относится к поверхностным венам мозга, обеспечивает отток крови от конвекситальной поверхности височной доли, расположенной вокруг сильвиевой щели, и имеет восходящее или нисходящее направление. Нисходящие вены впадают в поперечный синус, верхний каменистый синус и в вену Галена (через систему базальной роландической группы вен). Передняя височная вена обеспечивает отток крови из средних отделов височных извилин. Задняя височная вена дренирует задние отделы височных извилин, угловой извилины и нижних затылочных извилин. Венозная кровь от нижних затылочных извилин отводится через нижнюю затылочную вену, впадающую в вену Розенталя или вену Галена [19, 20, 26]. С нижней поверхности лобной доли вены направляются к пещеристому синусу. Средняя мозговая вена лежит в проекции сильвиевой щели и широко анастомозирует с ветвями восходящих и нисходящих вен. Средняя мозговая вена дренирует область лобной, теменной и височных долей и внутренней поверхности височной доли, включая островок [10]. Отток венозной крови с медиальной поверхности гемисферы происходит в верхний продольный синус и базальную вену Розенталя, которая собирает кровь от поясной извилины и клина и несет кровь в вену Галена [22]. Вены при переходе из мягкой мозговой оболочки в синус свободно располагаются в субарахноидальном пространстве; в лобных отделах мозга свободная часть вены может достигать 4 см, в задних отделах ее размер обычно не превышает 1 см [27]. В нейрохирургической практике встречаются случаи, когда некоторые вены наружной поверхности мозга впадают не в синус,

а в твердую мозговую оболочку, не доходя до синуса около 4 см и располагаясь в нижнем листке твердой мозговой оболочки, что имеет значение при высокоэнергетических травмах с ротационным механизмом (падениях с высоты, дорожно-транспортных происшествиях), в результате которых происходит отрыв парасагиттального свободного участка вен и возникают обширные субдуральные гематомы с отеком и дислокацией головного мозга [27–29].

J. Lang, изучая строение поверхностных вен головного мозга, показал, что во всех случаях вена Лаббе располагалась на заднелатеральной поверхности височной доли между средней поверхностной мозговой веной и группой нижних височных вен, не имея экстрацеребрального участка [9]. Д.Б. Беков отметил, что в 9 % случаев вена Лаббе представляет собой крупную вену, отходящую от средней поверхностной мозговой вены и впадающую в поперечный синус [19]. Р.Д. Синельников определял вену Лаббе как анастомотический сосуд, отходящий от верхнего сагиттального синуса и впадающий в поперечный или сигмовидный синусы [20]. В исследовании T.H. Koperna и соавт. 1 ствол вены Лаббе встретился в 82 % случаев, 2 ствола с одинаковым диаметром – в 18 % [30]. G. Di Chiro, изучая венограммы, отметил, что в случаях дупликатуры передний ствол толще, чем задний [31]. C.G. Drake показал, что вена Лаббе всегда толще на стороне доминантной гемисферы [13]. K. Oka и соавт., изучая топографию вены Лаббе, описали ее впадение в венозные синусы на уровне средней нижней поверхностной височной вены в 12 случаях, задней височной вены в 6 случаях и передней поверхностной височной вены в 2 случаях [24]. K. Sakata и соавт. выявили ее локализацию на уровне средней нижней поверхностной височной вены в 43 % случаев и на уровне задней поверхностной височной вены – в 57 % [5]. Изучая нейроанатомию и топографию венозных коллекторов головного мозга, T.H. Koperna и соавт. обнаружили, что вена Лаббе до опорожнения в поперечный синус впадает в один из тенториальных синусов в 73 % случаев, а в 23 % – в венозную лакуну, находящуюся на латеральной поверхности основания черепа [30], что важно учесть при выборе вида и направления нейрохирургического доступа. A.F. Krisht и соавт. установили, что впадение дренажных вен происходит медиальнее внутреннего края поперечного синуса не более чем на 11 мм, они назвали такую локализацию **трансверсальным венозным полем** [3]. K. Sakata и соавт. выявили такое впадение в 75 % случаев, отметив, что оно находится на расстоянии от 10 до 30 мм кзади от синодурального угла в направлении поперечного синуса [5].

ЗАКЛЮЧЕНИЕ

На основании проведенного исследования выявлено 2 анастомотических типа вены Лаббе: с прямым (12 %) и непрямым (88 %) анастомозом с венозными коллекторами. При непрямом типе анастомоза впадение вены Лаббе в венозные коллекторы осуществлялось посредством передней нижней поверхностной височной вены в 8 % случаев, средней нижней поверхностной височной вены в 26 % и задней нижней поверхностной височной вены в 54 %. При непрямом типе анастомоза венозные стволы, соединяясь, формируют «венозную звезду», располагающуюся чаще в области синодурального угла. Данное обстоятельство необходимо учесть при тракции височной доли, определении объема резекции или места кортикотомии височной доли.

Установлено, что вены Лаббе с непрямым типом анастомоза впадают в каменистый синус в 4 % случаев, синодуральный угол – в 14 %, тенториальную поверхность твердой мозговой оболочки – в 10 %, поперечный синус – в 60 %. Вены Лаббе с прямым типом анастомоза (12 % всех случаев) впадали только в поперечный синус. В большинстве случаев вена Лаббе впадала в поперечный синус более чем на 10 мм кзади от синодурального угла. Вены крупного диаметра (доминантные вены) были обнаружены в 38 %, все они впадали в поперечный синус.

Описаны 3 основных варианта венозного дренажа латеральных и базальных отделов височной доли: 1) впадение групп дренирующих вен в синодуральный угол, заднюю треть каменистого синуса и передние отделы поперечного синуса – 14 (28 %) случаев; 2) впадение в синодуральный угол, передние отделы поперечного синуса и поверхность намета мозжечка – 21 (42 %) случай; 3) впадение во все венозные коллекторы (синодуральный угол, каменистый, поперечный и тенториальные синусы) – 15 (30 %) случаев.

Составленная нами анатомо-топографическая классификация поможет выбрать оптимальный нейрохирургический доступ, определить его направление и спрогнозировать возникновение технических трудностей при тракции височной доли.

ЛИТЕРАТУРА / REFERENCES

1. Нейрохирургия и нейрореаниматология. Под ред. В.В. Крылова. М.: АБВ-пресс, 2018. 783 с. [Neurosurgery and neuro-resuscitation. Ed. by V.V. Krylov. Moscow: ABV-press, 2018. 783 p. (In Russ.)].
2. Kazumata K., Yokoyama Y., Sugiyama T. et al. Anatomic consideration for transsylvian approach. Jpn J Neurosurg 2012;21(9):680–7. DOI: 10.7887/jcns.21.680.
3. Krisht A.F., Barrow D.L., Al-Mefty O. et al. Venous anatomy of the vein of Labbé complex. In: Surgery of the intracranial venous system. Tokyo: Springer, 1996. Pp. 36–42.
4. McComb J.G. et al. What is the risk of venous infarction to intra-operative sacrifice of either the superficial or deep cerebral bridging veins? Childs Nerv Syst 2014;30(5):811–3. DOI: 10.1007/s00381-014-2405-8.
5. Sakata K., Al-Mefty O., Yamamoto I. Venouse consideration in petrosal approach: Microsurgical anatomy of the temporal bridging vein. Neurosurgery 2000;47(1):153–60. DOI: 10.1097/00006123-200007000-00032.
6. Sughrue M.E., Rutkowski M.J., Shangari G. et al. Incidence, risk factors, and outcome of venous infarction after meningioma surgery in 705 patients. J Clin Neurosci 2011;18(5):628–32. DOI: 10.1016/j.jocn.2010.10.001.
7. Agrawal D., Naik V. Postoperative cerebral venous infarction. J Pediatr Neurosci 2015;10(1):5–8. DOI: 10.4103/1817-1745.154314.
8. Guppy K.H., Origitano T.C., Reichman O.H., Segal S. Venouse drainage of the inferolateral temporal lobe in relationship to transtemporal/transtentorial approaches to the cranial base. Neurosurgery 1997;41(3):615–20. DOI: 10.1097/00006123-199709000-00021.
9. Lang J. Skull base and related structures. New York: Springer-Verlag, 2001. Pp. 103–116.
10. Fang Q., Jiang A., Tao W., Xin L. Anatomic comparison of veins of Labbé between autopsy, digital subtraction angiography and computed tomographic venography. Biomed Eng Online 2017;16(1):84. DOI: 10.1186/s12938-017-0374-3.
11. Sugita K., Kobayashi S., Yokoo A. Preservation of large bridging veins during brain retraction. J Neurosurg 1982;57(6):856–8. DOI: 10.3171/jns.1982.57.6.0856.
12. Tubbs R.S., Louis R.G. Jr, Song Y.-B. et al. External landmarks for identifying the drainage site of the vein of Labbé: application to neurosurgical procedures. Br J Neurosurg 2012;26(3):383–5. DOI: 10.3109/02688697.2011.631620.
13. Drake C.G. The treatment of aneurysms of the posterior circulation. Clin Neurosurg 1979;26:96–144. DOI: 10.1093/neurosurgery/26.cn_suppl_1.96.
14. Mizutani K., Akiyama T., Yoshida K., Toda M. Skull base venous anatomy associated with endoscopic skull base neurosurgery: a literature review. World Neurosurg 2018;120:405–14. DOI: 10.1016/j.wneu.2018.09.067.
15. Shibao S., Toda M., Orii M. et al. Various patterns of the middle cerebral vein and preservation of venous drainage during the anterior transpetrosal approach. J Neurosurg 2016;124(2):432–9. DOI: 10.3171/2015.1.JNS141854.
16. Boukobza M., Crassard I., Bousser M.-G., Chabriat H. Labbé vein thrombosis. Neuroradiology 2020;62(8):935–45. DOI: 10.1007/s00234-020-02396-x.
17. Mageid R., Ding Y., Fu P. Vein of Labbé thrombosis, a near-miss. Brain Circ 2018;4(4):188–90. DOI: 10.4103/bc.bc_34_18.
18. Shoman N.M., Patel B., Cornelius R.S. et al. Contemporary angiographic assessment and clinical implications of the vein of Labbé in neurotologic surgery. Otol Neurotol 2011;32(6):1012–6. DOI: 10.1097/MAO.0b013e3182255980.
19. Беков Д.Б. Атлас венозной системы головного мозга человека. М.: Медицина, 1965. С. 187–201. [Bekov D.B. Atlas of the venous system of the human brain. Moscow: Meditsina, 1965. Pp. 187–201. (In Russ.)].
20. Синельников Р.Д. Атлас анатомии человека. В 4 т. Т. 3. Учение о сосудистой системе. М., 1996. С. 2–154. [Sinelnikov R.D. Atlas of human anatomy. In 4 vol. Vol. 3. Vascular system. Moscow, 1996. Pp. 2–154. (In Russ.)].
21. Imada Y., Kurisu K., Takumi T. et al. Morphological pattern and classification of the superficial middle cerebral vein by cadaver dissections: an embryological viewpoint. Neurol Med Chir (Tokyo) 2019;59(7):264–70. DOI: 10.2176/nmc.oa.2018-0284.
22. Kiliç T., Akakin A. Anatomy of cerebral veins and sinuses. Front Neurol Neurosci 2008;23:4–15. DOI: 10.1159/000111256.
23. Silva P.S., Vilarinho A., Carvalho B., Vaz R. Anatomical variations of the vein of Labbé: an angiographic study. Surg Radiol Anat 2014;36(8):769–73. DOI: 10.1007/s00276-014-1264-z.
24. Oka K., Rhoton A.L. Jr, Barry M., Rodriguez R. Microsurgical anatomy of the superficial veins of the cerebrum. Neurosurgery 1985;17(5):711–48. DOI: 10.1227/00006123-198511000-00003.
25. Labbé C. Note sur la circulation veineuse du cerveau et sur le mode de development des corpuscules de Pacchioni. Arch Physiol Norm Pathol 1879;11:135–54.
26. Avci E., Dagtekin A., Akture E. et al. Microsurgical anatomy of the vein of Labbé. Surg Radiol Anat 2011;33(7):569–73. DOI: 10.1007/s00276-011-0782-1.
27. Vignes J.-R., Dagain A., Guérin J., Liguoro D. A hypothesis of cerebral venous system regulation based on a study of the junction between the cortical bridging veins and the superior sagittal sinus. Laboratory investigation. J Neurosurg 2007;107(6):1205–10. DOI: 10.3171/JNS-07/12/1205.
28. Depreitere B., Van Lierde C., Sloten J.V. et al. Mechanics of acute subdural hematomas resulting from bridging vein rupture. J Neurosurg 2006;104(6):950–6. DOI: 10.3171/jns.2006.104.6.950.
29. Miller J.D., Nader R. Acute subdural hematoma from bridging vein rupture: a potential mechanism for growth. J Neurosurg 2014;120(6):1378–84. DOI: 10.3171/2013.10.JNS13272.
30. Koperna T.H., Tschabitscher M., Knosp E. The termination of the vein of "Labbé" and its microsurgical significance. Acta Neurochir (Wien) 1992;118(3–4):172–5. DOI: 10.1007/BF01401304.
31. Di Chiro G. Angiographic patterns of cerebral convexity veins and superficial dural sinuses. Am J Roentgenol Radium Ther Nucl Med 1962;87:308–21.

Вклад авторов
В.В. Крылов: формулирование идеи и разработка дизайна исследования, проведение операций, включая моделирование латеральных подвисочных базальных доступов, научное редактирование статьи;
Р.Н. Люнькова: проведение патологоанатомического исследования, включая моделирование латеральных подвисочных базальных доступов, анализ полученных данных, обзор публикаций по теме статьи, написание текста статьи.
Authors' contributions
V.V. Krylov: development the idea and the research design, conducting operations, including modeling of lateral subtemporal basal accesses, scientific editing of the article;
R.N. Lunkova: pathoanatomic study, including modeling of lateral subtemporal basal accesses, analysis of the obtained data, reviewing publications on the article's theme, article writing.

ORCID авторов / ORCID of authors
В.В. Крылов / V.V. Krylov: https://orcid.org/0000-0001-5256-0905

Конфликт интересов. Авторы заявляют об отсутствии конфликта интересов.
Conflict of interest. The authors declare no conflict of interest.

Финансирование. Исследование проведено без спонсорской поддержки.
Financing. The study was performed without external funding.

Соблюдение прав пациентов и правил биоэтики
Протокол исследования одобрен этическим комитетом Научно-исследовательского института скорой помощи им. Н.В. Склифосовского.
Compliance with patient rights and principles of bioethics
The study protocol was approved by the Committee for the ethical review of clinical trials of the N.V. Sklifosovsky Research Institute for Emergency Medicine.

Статья поступила: 27.05.2020. **Принята к публикации:** 16.06.2020.
Article submitted: 27.05.2020. **Accepted for publication:** 16.06.2020.