Russian Journal of Neurosurgery | НЕЙРОХИРУРГИЯ
ТОМ 22 Volume 22
1'2020

ЭНДОВАСКУЛЯРНАЯ ЭМБОЛИЗАЦИЯ СРЕДНЕЙ ОБОЛОЧЕЧНОЙ АРТЕРИИ В ЛЕЧЕНИИ РЕЗИДУАЛЬНОЙ ХРОНИЧЕСКОЙ СУБДУРАЛЬНОЙ ГЕМАТОМЫ (НАБЛЮДЕНИЕ ИЗ ПРАКТИКИ)

Д.Л. Пасхин, В.В. Пак, А.Б. Миронков, С.А. Асратян, С.Н. Шурыгин

ГБУЗ «Городская клиническая больница им. В.М. Буянова Департамента здравоохранения г. Москвы»; Россия, 115516 Москва, ул. Бакинская, 26

Контакты: *Дмитрий Львович Пасхин yas-moe@mail.ru*

Цель работы *– представить описание случая успешного эндоваскулярного лечения резидуальной хронической субдуральной гематомы.*
Клиническое наблюдение. *Пациент А., 77 лет, поступил в стационар с направительным диагнозом острого нарушения мозгового кровообращения. При обследовании выявлена левополушарная хроническая субдуральная гематома объемом 100 см³. Дважды выполнено закрытое наружное дренирование гематомы. И при каждой последующей контрольной компьютерной томографии наблюдалась резидуальная гематома с объемным воздействием на головной мозг. Проведена эндоваскулярная селективная эмболизация средней оболочечной артерии слева. При обследовании через 5 мес подтверждено полное исчезновение гематомы, общемозговой и очаговой неврологической симптоматики.*
Заключение. *Эндоваскулярная эмболизация средней оболочечной артерии может составить патогенетически обоснованную малоинвазивную альтернативу повторным оперативным вмешательствам при резидуальных и рецидивных субдуральных гематомах. Целесообразно продолжить исследования по оценке эффективности и безопасности этого метода.*

Ключевые слова: *хроническая субдуральная гематома, эндоваскулярное лечение, дренирование, эмболизация, средняя оболочечная артерия, черепно-мозговая травма*

Для цитирования: *Пасхин Д.Л., Пак В.В., Миронков А.Б. и др. Эндоваскулярная эмболизация средней оболочечной артерии в лечении резидуальной хронической субдуральной гематомы (наблюдение из практики). Нейрохирургия 2020;22(1):65–70.*

DOI: 10.17650/1683-3295-2020-22-1-65-70

CC BY

Endovascular embolization of the left middle meningeal artery for residual chronic subdural hematoma (clinical case)

D.L. Paskhin, V.V. Pak, A.B. Mironkov, S.A. Asratyan, S.N. Shurygin

Moscow City Clinical Hospital n. a. V.M. Buyanov, Moscow Healthcare Department; 26 Bakinskaya St., Moscow 115516, Russia

The objective *is to describe the case of successful endovascular treatment of residual chronic subdural hematoma.*
Clinical case. *Patient A., 77 years old, was admitted to the hospital with a directional diagnosis of stroke. During further examination, left hemispheric chronic subdural hematoma with a volume of 100 cm³ was revealed. The patient was twice performed closed external drainage of hematoma. And for each subsequent control computed tomography studies, a residual hematoma with a volume effect on the brain was determined. Endovascular selective embolization of the left middle meningeal artery was performed. During the examination after 5 months, a complete reduction of hematoma, cerebral and focal neurological symptoms was noted.*
Conclusion. *Endovascular embolization of the middle meningeal artery may be a pathogenetically substantiated, minimally invasive alternative to repeated surgical interventions for residual and recurrent chronic subdural hematoma. It will be reasonable to continue research to assess the effectiveness and safety of the methodology.*

Key words: *chronic subdural hematoma, endovascular treatment, drainage, embolization, middle meningeal artery, traumatic brain injury*

For citation: *Paskhin D.L., Pak V.V., Mironkov A.B. et al. Endovascular embolization of the left middle meningeal artery for residual chronic subdural hematoma (clinical case). Neyrokhirurgiya = Russian Journal of Neurosurgery 2020;22(1):65–70. (In Russ.).*

ВВЕДЕНИЕ

Хроническая субдуральная гематома (ХСГ) – часто встречающийся вид внутричерепного кровоизлияния, который при несвоевременной диагностике и лечении заканчивается летальным исходом в 10–15 % случаев. Частота развития ХСГ в общей популяции

составляет 1,7–18,0 случая на 100 тыс. человек в год и увеличивается среди пациентов старше 65 лет до 58 случаев [1].

Сдавление головного мозга гематомой, которое проявляется общемозговой симптоматикой, дислокационным синдромом и неврологическим дефицитом, рассматривается как показание к хирургическому лечению. Наиболее часто ХСГ эвакуируют путем закрытого наружного дренирования. Возможно также удаление через фрезевое отверстие (burr hole), эндоскопическим способом и выполнение краниостомии по типу twist-drill [2].

Частота рецидивов ХСГ после хирургического лечения варьирует от 11,7 до 28 %. Предикторами развития рецидива считают возраст пациента >70 лет, двусторонний характер ХСГ, предоперационная толщина гематомы >20 мм, дислокация срединных структур более чем на 5 мм и пневмоцефалия после вмешательства, высокая и/или неоднородная плотность гематомы по данным компьютерной томографии (КТ), судорожные припадки, прием антиагрегантных или антикоагулянтных препаратов, сахарный диабет, а также наличие резидуальной гематомы [1].

Рекомендаций по лечению резидуальных ХСГ в научной литературе мы не нашли. Опубликованы результаты исследований применения пероральных препаратов (транексамовой кислоты [3], периндоприла [4], этизолама [5], аторвастатина [6], стрептокиназы-стрептодорназы [7]), парентерального введения стероидных гормонов [8], гипергидратации [1] с целью уменьшения объема гематомы. Однако представленные работы слишком неоднородны и носят скорее описательный характер.

Представляем собственное клиническое наблюдение, иллюстрирующее возможность успешного выполнения эндоваскулярной окклюзии средней оболочечной артерии для лечения резидуальной ХСГ.

КЛИНИЧЕСКОЕ НАБЛЮДЕНИЕ

Пациент А., *77 лет, поступил в реанимационное отделение Городской клинической больницы им. В.М. Буянова 15.11.2018 с направительным диагнозом острого нарушения мозгового кровообращения.*

Из анамнеза известно, что за 1 мес до поступления упал дома с высоты собственного роста, ударился головой. Сознание не терял, тошноты или рвоты не было, за медицинской помощью не обращался. Последние 10 дней отмечал ухудшение состояния в виде появления и нарастания неловкости в правой руке. Пациент страдает ишемической болезнью сердца, перенес острый инфаркт миокарда в 2016 г. и стентирование коронарной артерии. По этому поводу постоянно принимает клопидогрел и ацетилсалициловую кислоту.

При осмотре состояние тяжелое. Дыхательных или гемодинамических расстройств нет. В неврологическом статусе недостаточность VII и XII пар черепных нервов справа по центральному типу. Правосторонний гемипарез до 4 баллов. Оживление сухожильных рефлексов и симптом Бабинского справа. Правосторонняя гемигипестезия.

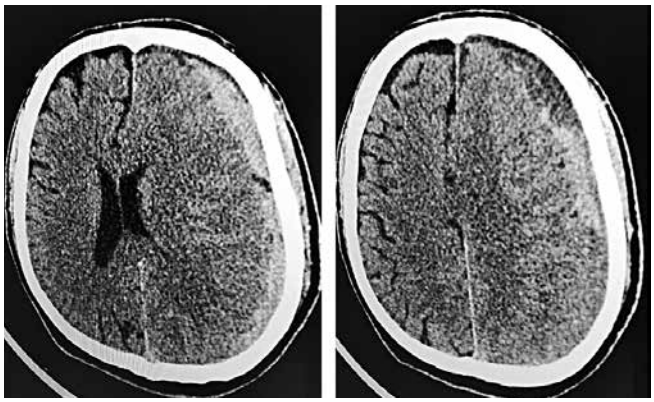

Рис. 1. *Компьютерная томография пациента А., 77 лет, от 15.11.2018 (до операции), аксиальные срезы. Хроническая субдуральная гематома объемом 100 см³ в левой лобно-теменно-височно-затылочной области. Смещение срединных структур на 10 мм вправо, признаки поперечной и аксиальной дислокации (конвекситальные борозды слева не прослеживаются, базальные цистерны сужены)*

Fig. 1. *Computed tomography scan of patient A., 77 years old, from 11.15.2018 (before surgery), axial projection. Chronic subdural hematoma of 100 cm³ in the left fronto-parietal-temporal-occipital region. A shift of the middle structures by 10 mm to the right, signs of lateral and axial dislocation (convexital grooves on the left are not visible, basal cysterns are narrowed)*

По данным КТ головного мозга от 15.11.2018 выявлено смещение срединных структур вправо до 10 мм. Слева субдурально по лобно-теменно-височной поверхности визуализировано неоднородное содержимое с толщиной слоя от 16 мм в теменной области до 8 мм в височной, геморрагическое содержимое с толщиной слоя до 9 мм по намету. Конвекситальные борозды слева не прослеживаются, базальные цистерны слева сужены (рис. 1).

В экстренном порядке оперирован: наложено фрезевое отверстие в проекции задней точки Кренлейна слева, проведено удаление, дренирование ХСГ левополушарной локализации объемом 100 см³.

По данным контрольной КТ объем субдурального скопления прежний, пневмоцефалия. Выполнена повторная операция (27.11.2018): наложено фрезевое отверстие в проекции передней точки Кренлейна слева, проведено удаление, дренирование ХСГ левополушарной локализации объемом 100 см³.

В послеоперационном периоде наблюдалась положительная динамика – регресс очаговой неврологической симптоматики. При контрольной КТ от 28.11.2018 сохраняется смещение срединных структур до 9,5 мм и сохранение прежнего объема содержимого субдурального пространства слева. Содержимое по плотности соответствует ликвору и включает единичные пузырьки воздуха. Базальные цистерны сохранены (рис. 2).

Клиническая ситуация расценена как формирование субдуральной гигромы на фоне нарушения вязкоэластических свойств вещества головного мозга. Пациент

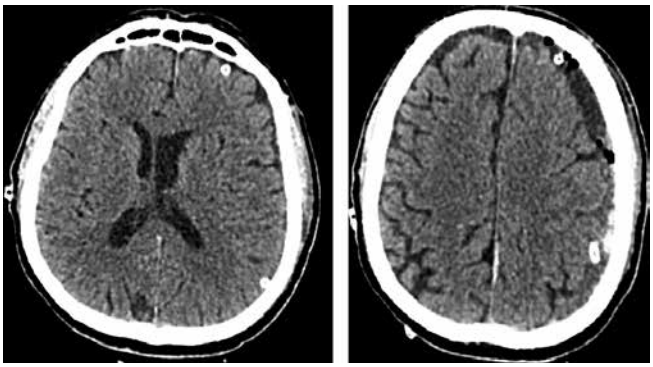

Рис. 2. *Компьютерная томография больного А., 77 лет, от 28.11.2018, аксиальные срезы. Дренаж в полости гематомы. Скопление жидкости в левом субдуральном пространстве объемом 100 см³. Смещение срединных структур на 9,5 мм вправо, признаки поперечной и аксиальной дислокации (конвекситальные борозды слева не прослеживаются, базальные цистерны сужены). Пневмоцефалия*

Fig. 2. *Computed tomography scan of patient A., 77 years old, from 28.11.2018, axial projection. Drainage in the hematoma cavity. Fluid accumulation in the left subdural space with a volume of 100 cm³. A shift of the middle structures by 9.5 mm to the right, signs of lateral and axial dislocation (convexital grooves on the left are not visible, basal cisterns are narrowed). Pneumocephalus*

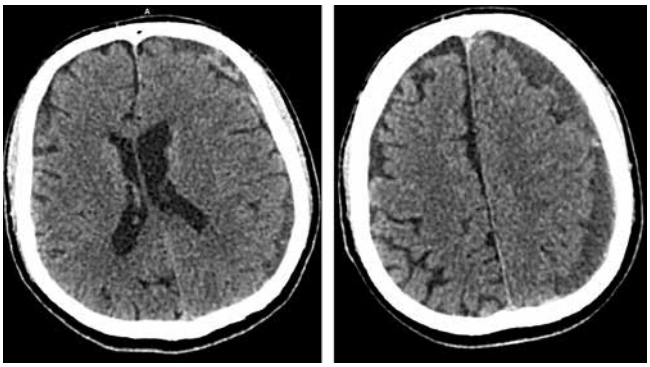

Рис. 3. *Компьютерная томография больного А., 77 лет, от 20.12.2018, аксиальные срезы. Фрезевые отверстия в костях свода черепа. Хроническая субдуральная гематома объемом 100 см³ в левой лобно-теменно-височно-затылочной области. Смещение срединных структур на 10 мм вправо, признаки поперечной и аксиальной дислокации (конвекситальные борозды слева не прослеживаются, базальные цистерны сужены)*

Fig. 3. *Computed tomography scan of patient A., 77 years old, from 20.12.2018, axial projection. Burr holes in the bones of the cranial vault. Chronic subdural hematoma of 100 cm³ in the left fronto-parietal-temporal-occipital region. A shift of the middle structures by 10 mm to the right, signs of lateral and axial dislocation (convexital grooves on the left are not visible, basal cisterns are narrowed)*

выписан под наблюдение невролога с рекомендацией провести повторную госпитализацию через 2 нед.

При контрольном осмотре состояние удовлетворительное. Неврологических выпадений нет, сохраняется общемозговая симптоматика – интенсивная головная боль.

По данным КТ головного мозга от 20.12.2018 выявлено смещение срединных структур вправо до 10 мм. Слева в теменной и лобной костях визуализированы 2 фрезевых отверстия. Толщина остаточной лизированной субдуральной гематомы не более 12–16 мм, плотность 21–22 HU. Левое полушарие поджато, конвекситальные борозды слева сужены, справа углублены и расширены. Базальные цистерны прослеживаются (рис. 3).

В связи с бесперспективностью нового дренирования ХСГ принято решение о необходимости селективной эндоваскулярной эмболизации левой средней оболочечной артерии.

Под местной анестезией выполнили пункцию правой бедренной артерии. Диагностический катетер провели в грудной отдел аорты, выполнили катетеризацию правой и левой внутренних сонных артерий и левой наружной сонной артерии с ее полипроекционной ангиографией. С помощью системы микрокатетер – коронарный проводник катетеризировали левую среднюю оболочечную артерию (рис. 4). Осуществили эмболизацию левой средней оболочечной артерии микроэмболами диаметром 300–500 мкм. По данным контрольной ангиографии ветви наружной сонной артерии сохранены, кровоток по левой средней оболочечной артерии не определяется (рис. 5). На завершающем этапе операции микрокатетер и интродьюсер удалили, осуществили гемостаз прижатием, наложили давящую асептическую повязку.

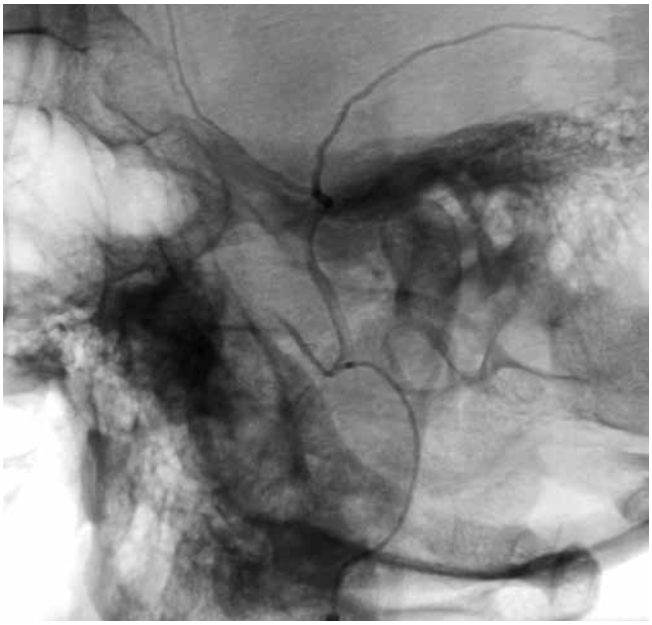

Рис. 4. *Селективная катетеризация и ангиография средней оболочечной артерии*

Fig. 4. *Selective catheterization and angiography of the middle meningeal artery*

Послеоперационный период протекал без осложнений. Уже на следующие сутки пациент отметил уменьшение интенсивности головой боли. Выписан под наблюдение невролога по месту жительства.

По данным амбулаторной КТ головного мозга от 26.01.2019 выявлено смещение срединных структур вправо до 5 мм. Слева по лобному шву и в теменной кости визуализированы 2 фрезевых отверстия. Толщина остаточной лизированной субдуральной гематомы не превышает 12 мм, плотность 21–22 HU. Левое полушарие

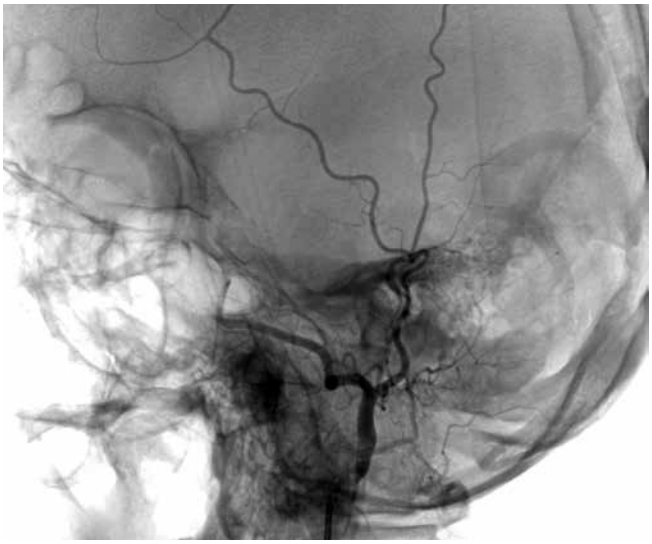

Рис. 5. *Ангиография наружной сонной артерии после эмболизации. Кровоток по средней оболочечной артерии отсутствует*

Fig. 5. *Angiography of the external carotid artery after embolization. The blood flow through the middle meningeal artery is not determined*

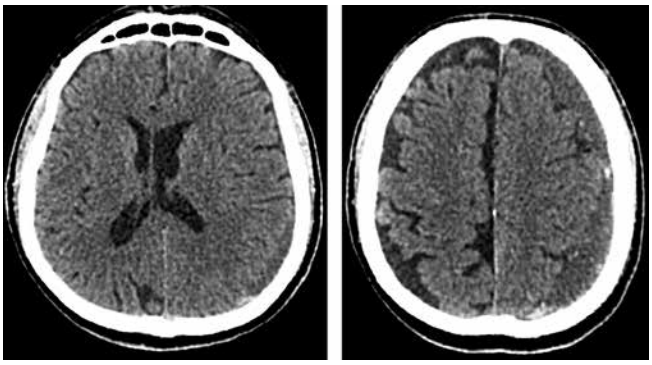

Рис. 6. *Компьютерная томография больного А., 77 лет, от 26.01.2019, аксиальные срезы. Фрезевые отверстия в костях свода черепа. Хроническая субдуральная гематома объемом 50 см³ в левой лобно-теменно-височно-затылочной области. Смещение срединных структур на 5 мм вправо, признаки поперечной дислокации (конвекситальные борозды слева сужены, базальные цистерны прослеживаются)*

Fig. 6. *Computed tomography scan of patient A., 77 years old, from 26.01.2019, axial projections. Milling holes in the bones of the cranial vault. Chronic subdural hematoma 50 cm³ in the left fronto-parietal-temporal-occipital region. A shift of the middle structures by 5 mm to the right, signs of lateral dislocation (convexital grooves on the left are narrowed, basal cisterns are traced)*

несколько поджато, конвекситальные борозды слева сужены, справа углублены и расширены. Базальные цистерны прослеживаются (рис. 6).

При контрольном осмотре 27.05.2019 состояние удовлетворительное, жалоб нет. Очаговая неврологическая симптоматика отсутствует. Над фрезевыми отверстиями кожа западает.

По данным КТ головного мозга от 27.05.2019 смещения срединных структур не выявлено. Серое и белое вещество мозга дифференцируются. Очагов патологической плотности в веществе головного мозга не выявлено. Субарахноидальные пространства несколько расширены.

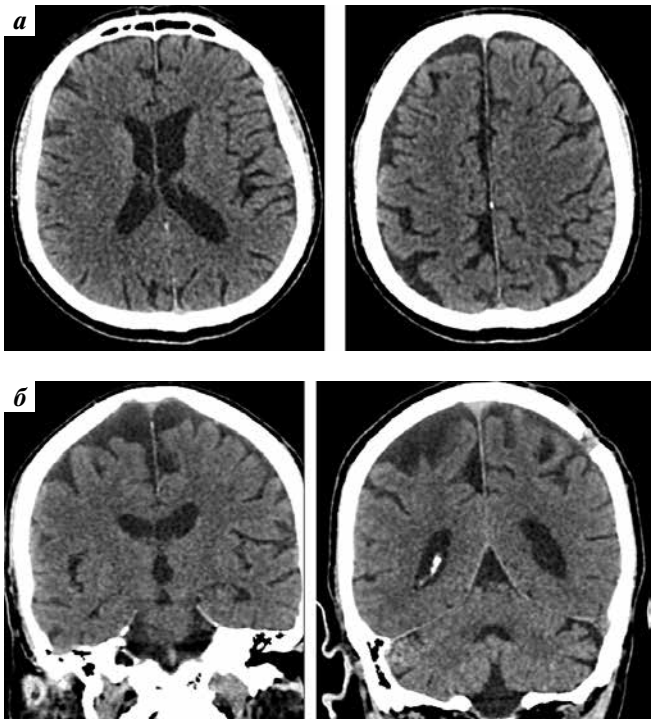

Рис. 7. *Компьютерная томография больного А., 77 лет, от 27.05.2019: а – аксиальные срезы; б – фронтальные срезы. Фрезевые отверстия в костях свода черепа. Хроническая субдуральная гематома не определяется. Смещения срединных структур нет*

Fig. 7. *Competed tomography scan of patient A., 77 years old, from 27.05.2019: а – axial projections; б – frontal projections. Milling holes in the bones of the cranial vault. Chronic subdural hematoma is not determined. The displacement of the middle structures is not*

Цистерны мозга не изменены. Желудочки мозга не расширены. Слева по лобному шву и в теменной кости визуализированы 2 фрезевых отверстия (рис. 7).

ОБСУЖДЕНИЕ

Первые сообщения о лечении рецидивных ХСГ путем эмболизации средней оболочечной артерии относятся к 2013 г. [9]. В 7 работах был представлен 21 успешный случай эмболизации средней оболочечной артерии по поводу ХСГ, рецидивирующих после хирургического лечения [9–15].

Сравнительное исследование результатов эндоваскулярного вмешательства и хирургической эвакуации ХСГ впервые проведено в 2017 г. E. Kim [16]. Проанализированы исходы лечения 20 пациентов, перенесших эмболизацию, и 23 пациентов, перенесших повторное дренирование рецидивных ХСГ. В группе эндоваскулярного лечения наблюдалось меньшая частота рецидивов ($p = 0{,}024$) и более быстрое расправление ткани головного мозга ($p = 0{,}003$).

Самую крупную серию случаев эмболизации описали T.W. Link и соавт. в 2018 г. [17]. Они выполнили 60 эмболизаций у 49 пациентов. В 8 случаях процедура выполнялась по поводу рецидива ХСГ, в 10 – в целях профилактики рецидива после эвакуации гематомы;

в остальных 42 случаях эндоваскулярное вмешательство было основным этапом хирургического лечения. В результате через 6 нед у 41 (91,1 %) пациента объем гематомы уменьшился или остался прежним и не требовал эвакуации. Осложнений, связанных с эмболизацией, не зарегистрировано.

В отечественной научной литературе сообщений об эндоваскулярном лечении ХСГ мы не обнаружили.

По современным представлениям в ответ на субдуральное кровоизлияние в твердой мозговой оболочке возникает клеточная воспалительная реакция. Активизация фибробластов приводит к формированию вокруг гематомы капсулы, а высвобождение ангиогенных факторов – к ее неоваскуляризации. В ходе гистологических исследований продемонстрировано, что стенки капилляров капсулы имеют высокую проницаемость, что, по-видимому, связано с отсутствием гематоэнцефалического барьера. Пропотевание альбумина и жидкости в полость гематомы обусловливает увеличение ее объема и способствует рецидиву [2]. Можно предположить, что прекращение кровоснабжения капсулы путем эмболизации средней оболочечной артерии приводит к уменьшению объема ХСГ [17]. Так, в нашем наблюдении через 5 мес после эмболизации мы наблюдали полное рассасывание как содержимого, так и капсулы ХСГ и восстановление хорошего клинического статуса пациента.

ЗАКЛЮЧЕНИЕ

Эндоваскулярная эмболизация средней оболочечной артерии может составить патогенетически обоснованную малоинвазивную альтернативу повторным оперативным вмешательствам при резидуальных и рецидивных ХСГ. Целесообразно продолжить исследования в этом направлении для оценки эффективности и безопасности этого метода.

ЛИТЕРАТУРА / REFERENCES

1. Montano N., Stifano V., Skrap B., Mazzucchi E. Management of residual subdural hematoma after burr-hole evacuation. The role of fluid therapy and review of the literature. J Clin Neurosci 2017;46:26–9. DOI: 10.1016/j.jocn.2017.08.041.
2. Yadav Y.R., Parihar V., Namdev H., Bajaj J. Chronic subdural hematoma. Asian J Neurosurg 2016;11(4):330–42. DOI: 10.4103/1793-5482.145102.
3. Tanweer O., Frisoli F.A., Bravate C. et al. Tranexamic acid for treatment of residual subdural hematoma after bedside twist-drill evacuation. World Neurosurg 2016;91:29–33. DOI: 10.1016/j.wneu.2016.03.062.
4. Poulsen F.R., Munthe S., Søe M., Halle B. Perindopril and residual chronic subdural hematoma volumes six weeks after burr hole surgery: a randomized trial. Clin Neurol Neurosurg 2014;123:4–8. DOI: 10.1016/j.clineuro.2014.05.003.
5. Hirashima Y., Kuwayama N., Hamada H. et al. Etizolam, an anti-anxiety agent, attenuates recurrence of chronic subdural hematoma – evaluation by computed tomography. Neurol Med Chir (Tokyo) 2002;42(2):53–5. DOI: 10.2176/nmc.42.53.
6. Xu M., Chen P., Zhu X. et al. Effects of atorvastatin on conservative and surgical treatments of chronic subdural hematoma in patients. World Neurosurg 2016;91:23–8. DOI: 10.1016/j.wneu.2016.03.067.
7. Park M., Kim J.M., Kim H.J. Effects of oral streptokinase-streptodornase on remnant chronic subdural hematomas. Korean J Neurotrauma 2015;11(2):131–4. DOI: 10.13004/kjnt.2015.11.2.131.
8. Delgado-López P.D., Martín-Velasco V., Castilla-Díez J.M. et al. Dexamethasone treatment in chronic subdural haematoma. Neurocirugia (Astur) 2009;20(4):346–59. DOI: 10.1016/s1130-1473(09)70154-x.
9. Hashimoto T., Ohashi T., Watanabe D. et al. Usefulness of embolization of the middle meningeal artery for refractory chronic subdural hematomas. Surg Neurol Int 2013;4:104. DOI: 10.4103/2152-7806.116679.
10. Tempaku A., Yamauchi S., Ikeda H. et al. Usefulness of interventional embolization of the middle meningeal artery for recurrent chronic subdural hematoma: five cases and a review of the literature. Interv Neuroradiol 2015;21(3):366–71. DOI: 10.1177/1591019915583224.
11. Kang J., Whang K., Hong S.K. et al. Middle meningeal artery embolization in recurrent chronic subdural hematoma combined with arachnoid cyst. Korean J Neurotrauma 2015;11(2):187–90. DOI: 10.13004/kjnt.2015.11.2.187.
12. Tsukamoto Y., Oishi M., Shinbo J., Fujii Y. Transarterial embolisation for refractory bilateral chronic subdural hematomas in a case with dentatorubral-pallidoluysian atrophy. Acta Neurochir (Wien) 2011;153(5):1145–7. DOI: 10.1007/s00701-010-0891-3.
13. Ishihara H., Ishihara S., Kohyama S. et al. Experience in endovascular treatment of recurrent chronic subdural hematoma. Interv Neuroradiol 2007;13 Suppl 1:141–4. DOI: 10.1177/15910199070130S121.
14. Takahashi K., Muraoka K., Sugiura T. et al. [Middle meningeal artery embolization for refractory chronic subdural hematoma: 3 case reports (In Japanese)]. No Shinkei Geka 2002;30(5):535–9.
15. Mandai S., Sakurai M., Matsumoto Y. Middle meningeal artery embolization for refractory chronic subdural hematoma. Case report. J Neurosurg 2000;93(4):686–8. DOI: 10.3171/jns.2000.93.4.0686.
16. Kim E. Embolization therapy for refractory hemorrhage in patients with chronic subdural hematomas. World Neurosurg 2017;101:520–7. DOI: 10.1016/j.wneu.2017.02.070.
17. Link T.W., Boddu S., Paine S.M. et al. Middle meningeal artery embolization for chronic subdural hematoma: a series of 60 cases. Neurosurgery 2019;85(6):801–7. DOI: 10.1093/neuros/nyy521.

Вклад авторов
Д.Л. Пасхин: получение данных для анализа, обзор публикации по теме статьи, написание текста статьи;
А.Б. Миронков: проведение операции, получение данных для анализа;
В.В. Пак, С.А. Асратян, С.Н. Шурыгин: получение данных и их анализ.
Authors' contributions
D.L. Paskhin: obtaining data for analysis, reviewing of publications on the article's theme, article writing;
A.B. Mironkov: surgical treatment, obtaining data for analysis, analysis of the obtained data;
V.V. Pak, S.A. Asratyan, S.N. Shurygin: obtaining data for analysis, analysis of the obtained data.

ORCID авторов/ORCID of authors
Д.Л. Пасхин/D.L. Paskhin: https://orcid.org/0000-0003-3915-7796
В.В. Пак/V.V. Pak: https://orcid.org/0000-0002-8649-2610
А.Б. Миронков/A.B. Mironkov: https://orcid.org/0000-0003-0951-908X
С.А. Асратян/S.A. Asratyan: https://orcid.org/0000-0001-8472-4249
С.Н. Шурыгин/S.N. Shurygin: https://orcid.org/0000-0001-5867-5519

Конфликт интересов. Авторы заявляют об отсутствии конфликта интересов.
Conflict of interest. The authors declare no conflict of interest.

Финансирование. Исследование проведено без спонсорской поддержки.
Financing. The study was performed without external funding.

Информированное согласие. Пациент подписал информированное согласие на публикацию своих данных.
Informed consent. The patient gave written informed consent to the publication of his data.

Статья поступила: 01.07.2019. **Принята к публикации:** 22.10.2019.
Article submitted: 01.07.2019. **Accepted for publication:** 22.10.2019.