ОСЛОЖНЕНИЯ, ВЫЗВАННЫЕ ИЗБЫТОЧНОЙ ТАМПОНАДОЙ ЛОЖА УДАЛЕННОЙ ОПУХОЛИ, В ТРАНСНАЗАЛЬНОЙ ЭНДОСКОПИЧЕСКОЙ ХИРУРГИИ АДЕНОМ ГИПОФИЗА

Д.Н. Андреев, М.А. Кутин, П.Л. Калинин, А.Н. Шкарубо, Б.А. Кадашев, Д.В. Фомичев, О.И. Шарипов, О.Ф. Тропинская, Л.И. Астафьева, Ю.Г. Сиднева, И.А. Воронина, Н.И. Михайлов, А.А. Абдилатипов, И.В. Чернов

ФГАУ «Национальный медицинский исследовательский центр нейрохирургии им. Н.Н. Бурденко» Минздрава России; Россия, 125047 Москва, ул. 4-я Тверская-Ямская, 16

Контакты: *Дмитрий Николаевич Андреев dandreev@nsi.ru*

Масс-эффект, вызванный наличием гемостатического материала в ложе удаленной опухоли (без образования гематомы) и приводящий к ухудшению неврологического статуса пациента после операции, сложен для диагностики и при несвоевременной помощи становится причиной необратимых неврологических нарушений. В мировой научной литературе мы обнаружили единичные описания подобных осложнений. В данной статье мы представляем 7 клинических случаев развития таких осложнений, зафиксированных с 2005 по 2019 г. в Национальном медицинском исследовательском центре нейрохирургии им. Н.Н. Бурденко, и анализируем собственный опыт решения этой непростой проблемы.

Ключевые слова: *масс-эффект, аденома гипофиза, трансназальная эндоскопическая хирургия, избыточная тампонада, неврологические нарушения, внутренняя сонная артерия, опухоли хиазмально-селлярной области, ятрогенные осложнения*

Для цитирования: *Андреев Д.Н., Кутин М.А., Калинин П.Л. и др. Осложнения, вызванные избыточной тампонадой ложа удаленной опухоли, в трансназальной эндоскопической хирургии аденом гипофиза. Нейрохирургия 2020;22(1):21–30.*

DOI: 10.17650/1683-3295-2020-22-1-21-30

CC BY

Complications caused by excessive hemostatic tamponade in the removed tumor area in transnasal endoscopic surgery of pituitary adenoma

D.N. Andreev, M.A. Kutin, P.L. Kalinin, A.N. Shkarubo, B.A. Kadashev, D.V. Fomichev, O.I. Sharipov, O.F. Tropinskaya, L.I. Astafieva, Yu.G. Sidneva, I.A. Voronina, N.I. Mikhailov, A.A. Abdilatipov, I.V. Chernov

N.N. Burdenko National Medical Research Center of Neurosurgery, Ministry of Health of Russia; 16 4th Tverskaya-Yamskaya St., Moscow 125047, Russia

The phenomena of the mass effect of hemostatic material in the removed tumor area without the presence of a hematoma that causes or worsens the patient's neurological status after surgery are difficult to diagnose and, with untimely help, causes irreversible neurological disorders. In world literature, we have found isolated sources describing similar complications. In the article, we present 7 clinical cases recorded from 2005 to 2019 in N.N. Burdenko National Medical Research Center of Neurosurgery and own experience in solving these difficult problems.

Key words: *mass effect, pituitary adenoma, transnasal endoscopic surgery, excessive tamponade, neurological disorders, internal carotid artery, tumors of the chiasmal-sellar region, iatrogenic complications*

For citation: *Andreev D.N., Kutin M.A., Kalinin P.L. et al. Complications caused by excessive hemostatic tamponade in the removed tumor area in transnasal endoscopic surgery of pituitary adenoma. Neyrokhirurgiya = Russian Journal of Neurosurgery 2020;22(1):21–30. (In Russ.).*

ВВЕДЕНИЕ

В настоящее время более чем у 90 % пациентов с аденомой гипофиза проводится ее эндоскопическое трансназальное удаление [1, 2]. Повторное удаление рецидивирующих аденом предпочтительнее лучевой терапии [3, 4], но такая операция характеризуется меньшей радикальностью и большей частотой хирургических осложнений [5, 6]. Частота осложнений

меняется по мере усовершенствования эндоскопической и хирургической техники. Нередко применение транссфеноидального доступа ограничено высокой плотностью опухоли, которая требует уменьшения объема резекции во избежание развития серьезных осложнений [7].

Стандартное завершение эндоскопической операции – остановка кровотечения с помощью различных гемостатических материалов (губок на основе фибриногена и тромбина, тканого и нетканого материала из окисленной восстановленной целлюлозы, жидкой матрицы из свиного желатина) и тампонада полости капсулы удаленной опухоли теми же гемостатическими материалами. После тампонады выполняют пластику с помощью фибринотромбинового биологического клея и иногда дополнительных средств: перемещенного мукопериостального лоскута на питающей ножке, баллонного катетера или эластичного тампона [8–10]. В некоторых случаях при отсутствии дефектов в капсуле опухоли и высоком риске кровоизлияния в полость удаленной опухоли пластику дна турецкого седла не проводят, чтобы стало возможным открытое спонтанное дренирование полости.

Распространены следующие осложнения операции: образование гематомы (как в ложе удаленной опухоли, так и за ее пределами), развитие вазоспазма [11], нарушения кровообращения в зрительном нерве, хиазме или иных структурах [12], травмы крупных сосудов, в основном внутренней сонной артерии (ВСА) (0,36 %) [11], что ведет к формированию интракраниальной гематомы (0,68–3,7 %) [2, 13, 14], каротидной окклюзии, стенозу, формированию псевдоаневризмы, каротидно-кавернозного соустья, субарахноидальному кровоизлиянию, церебральной ишемии [15–19], травме нервов и структур мозга. Некоторые авторы наблюдали возникновение субдуральных гематом после эндоскопических транссфеноидальных вмешательств [11].

Эти осложнения обусловливают появление или усиление зрительных нарушений (соответственно 0,43–2,4 % [20, 21] и 4 % [22]), неврологического дефицита. Причины ухудшения чаще всего связаны с прямой или опосредованной компрессией сосудисто-нервных образований и могут быть своевременно выявлены. Это означает, что их возможно вовремя устранить, и это в большинстве случаев даст положительный результат: восстановятся зрительные функции, исчезнет неврологический дефицит.

Но в некоторых случаях ранняя диагностика нарушений вызывает множество вопросов. К таким случаям относятся ятрогенные осложнения, связанные с избыточной тампонадой ложа удаленной опухоли. Диагностировать масс-эффект, обусловленный наличием гемостатического материала в ложе удаленной опухоли без образования гематомы и ухудшающий неврологический статус пациента после операции, достаточно сложно, а отсутствие своевременной помощи в таких ситуациях становится причиной развития необратимых неврологических нарушений.

В мировой научной литературе мы обнаружили лишь единичные описания подобных осложнений [7, 11, 23–26]. Ввиду этого считаем необходимым представить собственные наблюдения и проанализировать собственный опыт решения этой непростой проблемы.

АНАЛИЗ СОБСТВЕННОГО ОПЫТА

В отделении хирургии базальных опухолей Национального медицинского исследовательского центра нейрохирургии (НМИЦ) им. Н.Н. Бурденко с 2005 по 2016 г. проведены трансназальные эндоскопические вмешательства у 3497 пациентов с аденомами гипофиза, из них у 170 (4,9 %) после операции ухудшились зрительные функции. Гематомы в ложе удаленной опухоли, проявляющиеся неврологической симптоматикой, были выявлены у 26 (0,7 %) пациентов. Резкое ухудшение неврологического статуса в виде снижения уровня сознания, развития двигательных и чувствительных нарушений наступило у 19 (0,5 %) пациентов, и из них только у 4 (0,1 %) пациентов ухудшилось зрение.

С 2005 по 2019 г. было зарегистрировано 7 случаев ухудшения зрения после эндоскопической трансназальной аденомэктомии, что стало следствием избыточной тампонады гемостатическими материалами и сочеталось в 1 случае с глазодвигательными нарушениями и в 1 случае с тяжелым неврологический дефицитом. Среди пациентов было 5 женщин и 2 мужчины в возрасте от 44 до 65 лет (см. таблицу). У 2 пациентов операция была выполнена повторно по поводу продолжающегося роста опухоли (первичная операция была проведена у одного из них 2 года назад, у другого – 6 лет назад).

Зрение ухудшилось у всех пациентов сразу после операции, вследствие чего незамедлительно была выполнена спиральная компьютерная томография (СКТ), которая не выявила значимых осложнений (рис. 1). В ложе удаленной опухоли у всех пациентов обнаружен воздух и в некоторых случаях остатки опухоли без участков геморрагического пропитывания. В 1 случае ухудшение зрения сопровождалось парезом отводящего нерва справа (результат удаления опухоли из кавернозного синуса), еще в 1 случае сочеталось с грубым неврологическим дефицитом (результат компрессии кавернозного синуса) – сопором, верхним правосторонним монопарезом (4 балла), полной наружной офтальмоплегией слева (см. таблицу).

Все пациенты в короткие сроки (через 2–24 ч, в 1 случае через 8 сут) подверглись повторной операции. В ходе операции удаляли гемостатический материал без признаков гематомы или с незначительным геморрагическим пропитыванием. В 1 случае в перевязочной был удален тампон из полости носа, который компримировал гемостатический материал в области

турецкого седла. Во всех случаях гематом не обнаружено, после ревизии наблюдалась положительная динамика – улучшение зрительных функций и регресс неврологического дефицита (см. таблицу).

Симптомы были схожи с клинической картиной острой гематомы после операции или кровоизлияния в строму опухоли в ранние сроки. Но по данным послеоперационных СКТ это осложнение не выявлено. Гемостатический материал оставался неимбибированным (рис. 1).

Сложность проблемы состоит в том, что бóльшая часть случаев послеоперационного ухудшения зрительных функций обусловлена нарушением кровоснабжения зрительных нервов и хиазмы. При отсутствии гематомы в ложе удаленной опухоли дифференцировать последствия операционной травмы зрительных нервов и их дисгемию из-за сдавления гемостатическим материалом практически невозможно. Соответственно, показания к ревизии формально отсутствуют. Грань здесь очень тонка – повторная операция также несет определенные риски: назальной ликвореи, отека окружающих тканей, повторного кровотечения, инфекционных осложнений. Ввиду этого в течение многих лет мы применяли сосудистые и ноотропные препараты [27].

Особый интерес вызывает единственный в нашей практике случай, когда избыточная тампонада ложа удаленной опухоли после эндоскопической трансназальной аденомэктомии вызвала, помимо ухудшения зрения и глазодвигательных нарушений, тяжелый неврологический дефицит.

КЛИНИЧЕСКОЕ НАБЛЮДЕНИЕ

Пациентка, *46 лет (№ 1 в таблице), поступила с продолжающимся ростом гигантской аденомы гипофиза.*

В г. Тюмени 6 лет назад у пациентки выполнена эндоскопическая трансназальная частичная аденомэктомия. По данным магнитно-резонансной томографии (МРТ) и СКТ год назад опухоль увеличилась в размерах; в течение 9 мес прогрессивно ухудшалось зрение. По месту жительства оперативное лечение или лучевую терапию не предлагали.

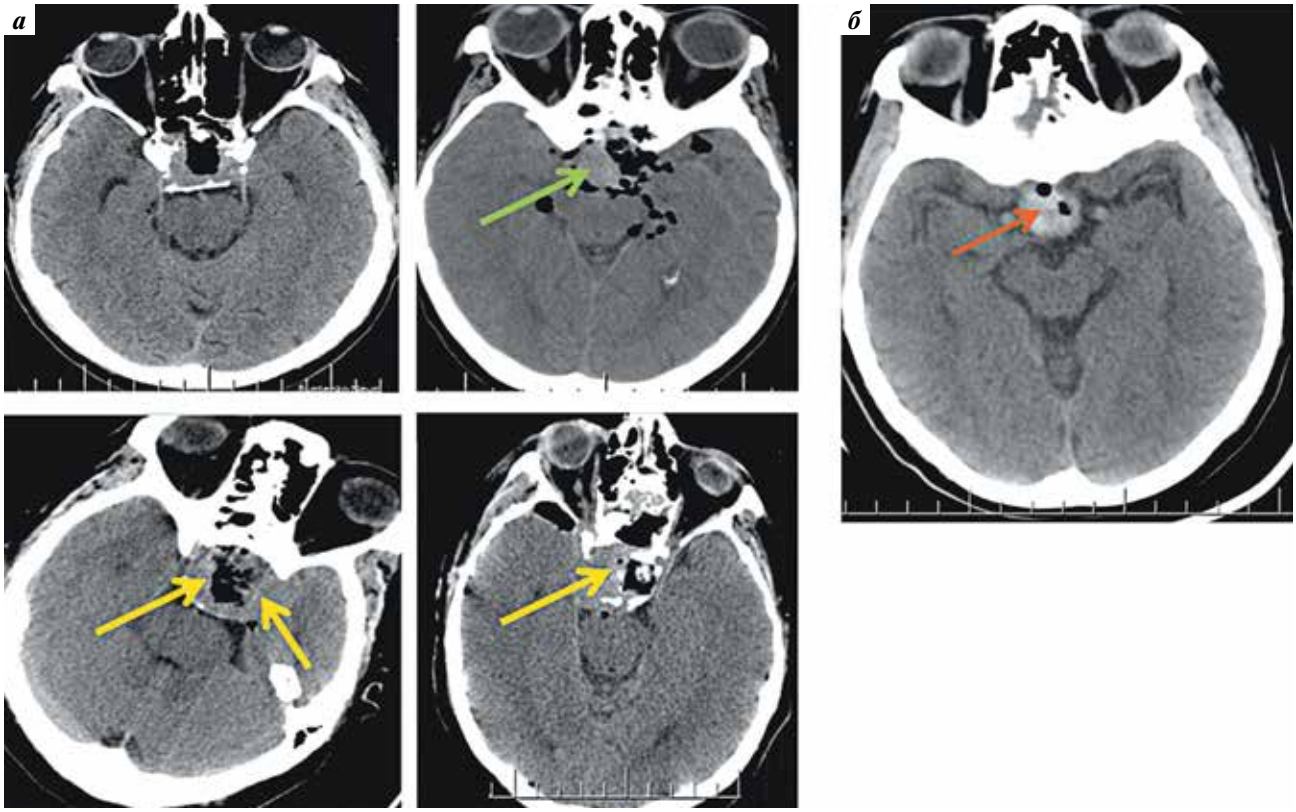

Рис. 1. *Сравнение рентгенологической картины у пациентов с выраженными зрительными нарушениями после операции: а – при избыточной тампонаде гемостатическими материалами (изображения получены в ходе спиральной компьютерной томографии у 4 разных пациентов). Отсутствие гематомы и наличие воздуха в полости удаленной опухоли. Желтыми стрелками отмечены остатки опухоли, зеленой стрелкой – гемостатический материал, пропитанный кровью; б – при гематоме в ложе удаленной опухоли (компьютерная томография пациента, который не вошел в представленную серию). Сигнал намного интенсивнее. Красной стрелкой отмечена гематома*

Fig. 1. *Comparison of X-ray data in patients with pronounced impaired vision after surgery: a – excessive hemostatic tamponade (spiral computed tomography in 4 different patients). Absence of a hematoma and presence of air in the cavity of the removed tumor. Yellow arrows show tumor residue; green arrows show hemostatic material soaked in blood; б – hematoma in the bed of the removed tumor (computed tomography of a patient not included in the presented series). The signal is significantly more intense. Red arrow shows the hematoma*

Данные о пациентах с ухудшением зрения и другими нарушениями вследствие избыточной тампонады ложа удаленной аденомы гипофиза в ходе

Characteristics of patients with impaired vision and other disorders caused by excessive hemostatic tamponade in the removed pituitary adenoma area during

Пациент № Patient No.	Пол Sex	Возраст, лет Age, years	Локализация и размер аденомы гипофиза Location and size of pituitary adenoma	Зрение до операции Vision prior to surgery	Неврологическая симптоматика до операции Neurological symptoms prior to surgery
1	Жен. Fem.	46	Гигантская эндосупра-латеро(D,S)-ретро-селлярная, продолжающийся рост Gigantic endo-supra-latero-(D,S)-retrosellar, continued growth	OD = 0,2. OS = 0,02. Битемпоральная гемианопсия с нарушением центрального зрения слева OD = 0.2. OS = 0.02. Bitemporal hemianopsia with decreased central vision on the left	–
2	Жен. Fem.	62	Средних размеров эндоинфрасупрасел-лярная Medium size endo-infra-suprasellar	OD = 0,2. OS = 0,6. Битемпоральная гемианопсия с нарушением центрального зрения справа OD = 0.2. OS = 0.6. Bitemporal hemianopsia with decreased central vision on the right	–
3	Жен. Fem.	65	Больших размеров эндосупраселлярная Large endo-suprasellar	OD = 0,2. OS = 0,5. Битемпоральная гемианопсия с нарушением центрального зрения OD = 0.2. OS = 0.5. Bitemporal hemianopsia with decreased central vision	–
4	Муж. Male	55	Больших размеров эндосупраселлярная Large endo-suprasellar	OD = 1,0. OS = 0,3. Выпадение височной половины правого поля зрения, нарушение центрального зрения слева OD = 1.0. OS = 0.3. Loss of temporal part of the right field of vision, decreased central vision on the left	–
5	Жен. Fem.	61	Средних размеров эндосупраселлярная Medium size endo-suprasellar	OD = 1,0. OS = 1,0. Гипопсия в височных половинах OD = 1.0. OS = 1.0. Hemianopsia in the temporal parts	–
6	Жен. Fem.	61	Средних размеров эндосупраселлярная, продолжающийся рост Large endo-suprasellar, continued growth	OD = 0. OS = 0,1. Сохранена носовая половина левого поля зрения OD = 0. OS = 0.1. Preserved nasal part of the left field of vision	Нарушение функции VI нерва: справа 4 балла, слева 2 балла VI nerve failure: 4 points on the right, 2 points on the left
7	Муж. Male	44	Средних размеров эндосупраселлярная Medium size endo-suprasellar	OD = 0. OS =1,0. Битемпоральная гемианопсия OD = 0. OS =1.0. Bitemporal hemianopsia	–

эндоскопической трансназальной аденомэктомии
endoscopic transsphenoidal adenomectomy

Зрение после эндоскопической аденомэктомии Vision after endoscopic adenomectomy	Неврологическая симптоматика после операции Neurological symptoms after surgery	Тип ревизии Revision type	Срок ревизии Revision time	Зрение после ревизии Vision after revision	Неврологическая симптоматика после ревизии Neurological symptoms after revision
OD = 0,2. OS = 0. Выпадение височной половины правого поля зрения OD = 0.2. OS = 0. Loss of temporal part of the right field of vision	Сопор, верхний правосторонний монопарез (4 балла), полная наружная офтальмоплегия слева Sopor, superior right monoparesis (4 points), full external ophthalmoplegia on the left	Удаление гемостатических материалов Removal of hemostatic materials	Через 24 ч After 24 h	OD = 0,2. OS = 0,02. Изменения по битемпоральному типу с нарушением центрального зрения на левом глазу OD = 0.2. OS = 0.02. Bitemporal changes with decreased central vision in the left eye	Синдром верхней глазничной щели слева Superior orbital fissure syndrome on the left
OD = 0,02. OS = 0. Сохранены носовые половины полей зрения OD = 0.02. OS = 0. Preserved nasal parts of the fields of vision	–	Удаление тампона из носа Removal of a tampon from the nose	Через 24 ч After 24 h	OD = 0,08. OS = 0,2. Изменения по битемпоральному типу с выпадением верхневисочных квадрантов и нарушением центрального зрения OD = 0.08. OS = 0.2. Bitemporal changes with loss of superior temporal quadrants and decreased central vision	–
OD = 0,01. OS = 0. Сохранено зрение на узком участке в носовой половине правого поля OD = 0.01. OS = 0. Preserved vision in a narrow area in the nasal part of the right field of vision	Парез VI черепного нерва справа (2–3 балла) VI nerve paresis on the right (2–3 points)	Удаление гемостатических материалов Removal of hemostatic materials	На 8-е сутки At day 8	OD = 0,1–0,2. OS = 0,5–0,6. Выпадение височных половин с нарушением центрального зрения OD = 0.1–0.2. OS = 0.5–0.6. Loss of temporal parts with decreased central vision	Парез VI черепного нерва справа (5 баллов) VI nerve paresis on the right (5 points)
OU – светоощущение OU – light perception	–	Удаление гемостатических материалов Removal of hemostatic materials	Через 2 ч After 2 h	OD = 1,0. OS = 0,3. Полная битемпоральная гемианопсия OD = 1.0. OS = 0.3. Full bitemporal hemianopsia	–
OU = 0	–	Удаление гемостатических материалов Removal of hemostatic materials	Через 3 ч After 3 h	OD = 1,0. VIS OS = 0,7. Изменения по битемпоральному типу (гипопсия) с нарушением центрального зрения на левом глазу OD = 1.0. VIS OS = 0.7. Bitemporal changes (hemianopsia) with decreased central vision in the left eye	–
OU = 0	Без динамики No dynamics	Удаление гемостатических материалов Removal of hemostatic materials	Через 4 ч After 4 h	OD = 0. OS = 0,1. Сохранена носовая половина левого поля зрения OD = 0. OS = 0.1. Preserved nasal part of the left field of vision	Без динамики No dynamics
OU – светоощущение OU – light perception	–	Удаление гемостатических материалов Removal of hemostatic materials	Через 24 ч After 24 h	OD = 0,06. OS = 1,0. Сохранено зрение на правом глазу в верхненосовом квадранте, левое поле зрения сужено в височной половине OD = 0.06. OS = 1.0. Preserved vision in the superior nasal quadrant in the right eye, left filed of vision narrowed in the temporal part	–

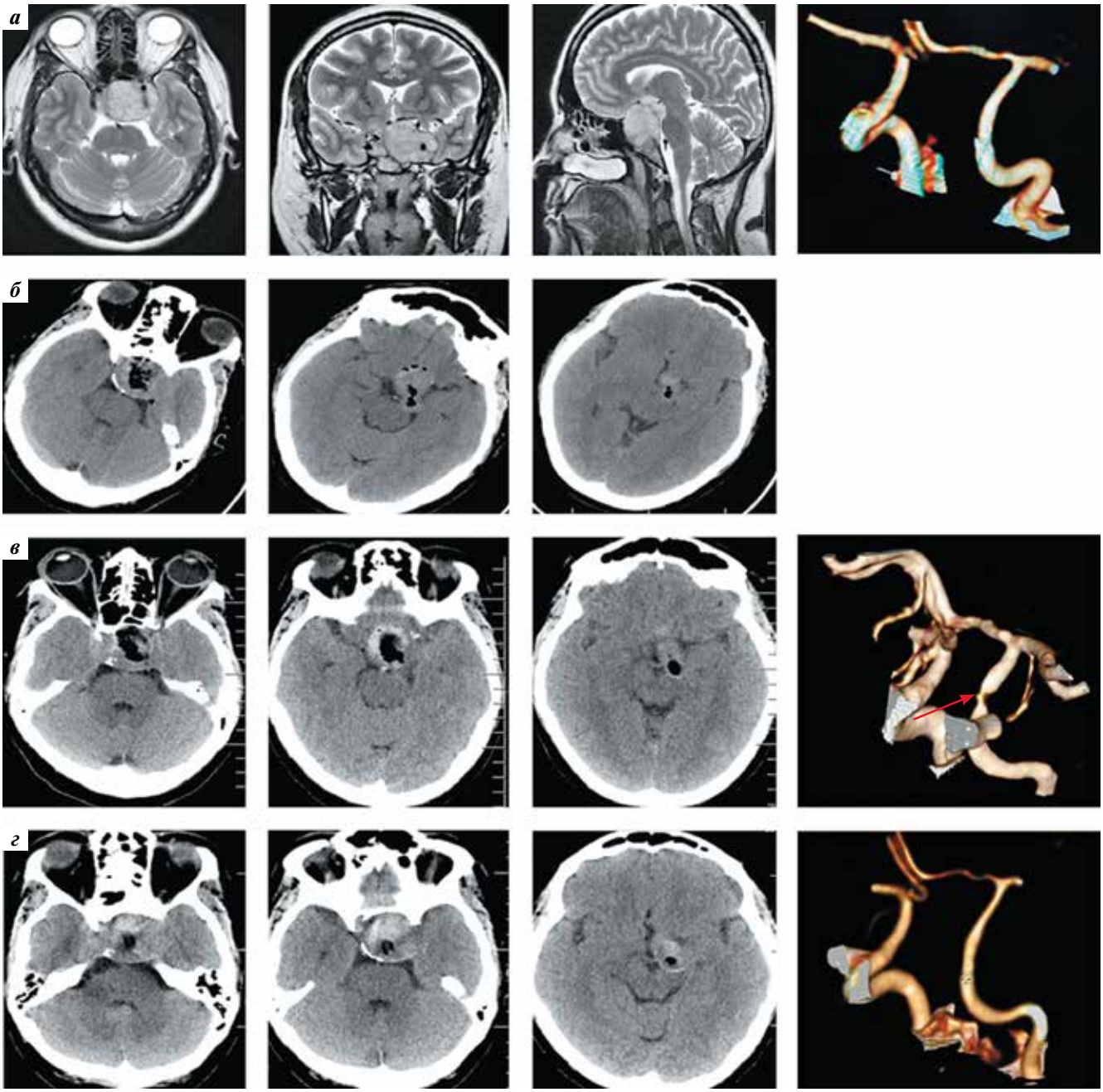

Рис. 2. *Пациентка, 46 лет, с продолженным ростом гигантской аденомы гипофиза: а – до операции. Магнитно-резонансная томография и 3D-реконструкция внутренней сонной артерии (ВСА) при спиральной компьютерной томографии (СКТ) с контрастированием; б – СКТ сразу после операции; в – на следующие сутки после операции. СКТ и 3D-реконструкция ВСА. Стеноз ВСА отмечен красной стрелкой; г – на 5-е сутки после ревизии. СКТ и 3D-реконструкция ВСА*

Fig. 2. *Female patient, 46 years old, with continued growth of a gigantic pituitary adenoma: a – prior to surgery. Magnetic resonance imaging and 3D reconstruction of the internal carotid artery (ICA) during contrast-enhanced spiral computed tomography (SCT); б – SCT immediately after surgery; в – next day after surgery. SCT and 3D reconstruction of the ICA. ICA stenosis is marked with a red arrow; г – on day 5 after revision. SCT and 3D reconstruction of the ICA*

В плановом порядке после консультации помещена в отделение хирургии базальных опухолей НМИЦ им. Н.Н. Бурденко. При поступлении наблюдалась общемозговая симптоматика: головные боли и асимметричный хиазмальный синдром (OD = 0,2, OS = 0,02; поля зрения изменены по битемпоральному типу с нарушением центрального зрения на левом глазу). В анамнезе медикаментозно компенсированный вторичный гипотиреоз, вторичная аменорея в течение 6 лет.

При МРТ (рис. 2а) визуализирована гигантских размеров эндоретросупралатеро(D,S)селлярное новообразование гипофиза, которое по рентгенологическим признакам соответствовало аденоме. Объемный процесс вызывал экспансивное расширение турецкого седла.

Супраселлярная часть заполняла межножковую цистерну и переднюю цистерну моста. При проведении СКТ магистральные артерии головного мозга прослежены на всем протяжении. Сифоны ВСА, передние и средние мозговые артерии смещены образованием. Правая задняя соединительная артерия не визуализирована.

Выполнено частичное эндоскопическое трансназальное удаление аденомы. Ввиду большой плотности опухоли (фрагментирована с помощью кусачек и кюреток), высокой степени васкуляризации, высокого риска повреждения магистральных сосудов, включенных в ткань опухоли, и результата срочного гистологического исследования (не исключавшего возможность злокачественного новообразования) было принято решение остановить операцию. Удалось удалить значительный объем центральной части опухоли. В области проекции левой сонной артерии при манипуляциях дважды отмечалась брадикардия.

После пробуждения (в течение 1 ч) наблюдалось ухудшение состояния – развитие пареза III черепного нерва слева. По данным СКТ геморрагические осложнения отсутствовали; визуализированы остатки опухоли в правом и левом кавернозных синусах (см. рис. 2б).

На следующие сутки состояние продолжало ухудшаться: появились частичная дезориентация, выраженная краниалгия, сонливость, верхний правосторонний монопарез (4 балла), нарастал хиазмальный синдром (на левом глазу развился амавроз; произошло выпадение височной половины правого поля зрения), а также развилась полная наружная офтальмоплегия слева.

По результатам исследований было установлено, что тяжесть состояния пациентки обусловлена сужением просвета левой ВСА (см. рис. 2в) на участке от кавернозного до супраклиноидного сегмента. По данным СКТ сосудов нельзя было полностью исключить наличие интрамуральной гематомы и диссекции левой ВСА. При транскраниальной доплерографии выявлены признаки увеличения линейной скорости кровотока по средней и задней мозговым артериям с обеих сторон, правой передней мозговой артерии (слева не лоцировалась). Кровоток по левой средней мозговой артерии и ВСА (на экстракраниальном уровне) был измененного магистрального типа, что указывало на возможную диссекцию или сдавление ВСА.

В срочном порядке выполнена эндоскопическая трансназальная ревизия и удаление гемостатических материалов из ложа удаленной опухоли. Интраоперационно обнаружен гемостатический материал, незначительно пропитанный кровью. Он был полностью удален, после чего стенки образовавшейся полости запульсировали. Признаки гематомы отсутствовали. При доплерографии установлено, что после ревизии кровоток по левой ВСА был магистрального типа.

В дальнейшем пациентка в течение 4 сут наблюдалась в условиях отделения реанимации и интенсивной терапии, артериальное давление поддерживалось на уровне от 130/80 до 145/90 мм рт. ст. Отмечена положительная динамика: полный регресс правостороннего верхнего монопареза, частичный регресс офтальмоплегии слева. Пациентка была в ясном сознании, полностью ориентирована в месте и времени. На 5-е сутки переведена в клиническое отделение.

При транскраниальной доплерографии и СКТ сосудов (см. рис. 2г) сужение левой ВСА не определялось; кровоток по средней мозговой артерии и левой ВСА был магистрального типа.

Пациентка выписана на 12-е сутки после операции в удовлетворительном состоянии. Сохранялся синдром верхней глазничной щели слева, острота зрения была на дооперационном уровне. Рекомендована лучевая терапия (пациентка консультирована в отделении лучевой терапии НМИЦ им. Н.Н. Бурденко).

Через 3 мес после операции пациентка отметила частичный регресс пареза III черепного нерва слева и улучшение зрительных функций. Состояние пациентки удовлетворительное. Лучевая терапия проведена.

ОБСУЖДЕНИЕ

В научной литературе представлены крайне скудные данные по проблеме зрительных нарушений после эндоскопических аденомэктомий. Практически отсутствуют наблюдения компрессии ВСА после таких операций.

Случай, похожий на описанный нами, – стеноз обеих ВСА после трансназальной эндоскопической аденомэктомии с развернутым неврологическим дефицитом – описан всего один [7]. Как и в нашем наблюдении, по данным СКТ не было признаков кровоизлияния после операции, но уровень сознания пациента снизился до комы II степени тяжести. При МРТ и доплерографии интракраниальных сосудов в начале 2-х суток выявлены признаки гематомы и стеноза обеих ВСА. К концу 2-х суток пациент погиб от обширной ишемии мозга. При вскрытии был подтвержден стеноз обеих ВСА.

В статье C.B. Wilson и L.C. Dempsey в серии из 250 больных с аденомой гипофиза, перенесших микрохирургическую транссфеноидальную аденомэктомию, описан случай компрессии ВСА, приведшей к ишемическим осложнениям. Компрессия была вызвана элементами пластики и гемостатическим материалом в полости удаленной аденомы гипофиза. У описанного больного с акромегалией развилось интраоперационное кровотечение из кавернозной части ВСА (сторона не указана), была осуществлена объемная тампонада. Проведенная сразу после операции ангиография не выявила дефекта сонной артерии, но после пробуждения возникли глазодвигательные нарушения, контралатеральный гемипарез. Повторная ангиография показала сдавление сонной артерии. В дальнейшем развилось кровотечение, была произведена перевязка травмированной ВСА [23].

Окклюзия или стеноз ВСА может возникнуть вторично при длительной тампонаде и во время остановки артериального кровотечения [11]. Описаны 2 случая острого инсульта вследствие стеноза ВСА на уровне остатков аденом гипофиза после нескольких повторных трансназальных эндоскопических удалений и курса лучевой терапии через 2 года [24, 25]. Послеоперационное кровотечение нередко может возникать при частичной резекции аденомы гипофиза, что может привести к увеличению остаточной опухоли. Описано появление гематомы в раннем послеоперационном периоде с латеральной компрессией остатков опухоли [26].

Кроме того, сами аденомы гипофиза, вызывающие стеноз ВСА и не связанные с кровоизлиянием, были описаны в научной литературе только дважды, и в обоих случаях без ассоциированного инсульта [28, 29].

В наших клинических наблюдениях полость удаленной опухоли была заполнена гемостатическими материалами с целью не допустить образования гематомы, которая могла бы вызвать масс-эффект, но вместо этого само наличие гемостатических материалов и стало причиной компрессии. Столь резкое ухудшение зрения при плановой хирургической ситуации как первый симптом компрессии при отсутствии признаков гематомы по данным СКТ стало основанием для принятия решения о ревизии в кратчайшие сроки. Только в 1 случае после безуспешной терапии сосудорасширяющими препаратами ревизия выполнена на 8-е сутки, причем скорое восстановление зрения подтвердило правильность этой тактики.

В клиническом наблюдении № 1 сошлось множество факторов: возникновение стеноза ВСА обусловлено, наряду с отеком окружающих тканей и ткани остаточной опухоли, еще и плотной волокнистой структурой опухоли. Первая операция была нерадикальной, что стимулировало появление рубцовой ткани, а рубцы, которые окружали артерию, дополнительно были компримированы гемостатическим материалом и фрагментами пластики. Лучевая терапия не проводилась, хотя она показана при частичном удалении аденом гипофиза [30]. Так как у пациентки незамкнутый виллизиев круг, выжидательную тактику отвергли. Развитие неврологического дефицита также указывало на необходимость оперативного вмешательства. При ревизии были удалены фрагменты гемостатических материалов без признаков гематомы. По данным СКТ, меньший объем ткани опухоли остался именно слева, где и возникла компрессия, а объем плотной опухоли с противоположной стороны (более латерально) левой ВСА не смог обеспечить мобильность сосуда, тем самым спровоцировав компрессию.

При клиническом ухудшении после эндоскопической транссфеноидальной операции необходима экстренная СКТ, чтобы дифференцировать осложнения. Но при несоответствии симптоматики и результатов СКТ не стоит ограничиваться одним видом исследования. МРТ позволяет выявить кровоизлияние почти в 100 % случаев и дифференцировать гемостатический материал, фрагменты пластики, остатки опухоли [31]. Если нет возможности сразу выполнить МРТ, то транскраниальная доплерография может обнаружить аномалии кровотока в раннем послеоперационном периоде.

Не исключено, что частота возникновения подобных осложнений более высока, но отсутствие явной гематомы заставляет хирургов выбирать вместо ревизии сосудистую терапию, улучшение перфузионного давления, эндоваскулярные методы лечения. Иногда при хорошем кровотоке по коллатералям и вовсе не требуется оперативное лечение. С другой стороны, риск развития гематомы и прорыва ее в желудочковую систему заставляет врачей перестраховываться и, возможно, укладывать чуть большее, чем необходимо, количество гемостатиков. Кроме того, в ситуациях, когда необходима пластика для предотвращения назальной ликвореи, уменьшение объемов герметизирующих материалов может привести к грозным осложнениям и многочисленным повторным операциям.

ЗАКЛЮЧЕНИЕ

Ятрогенные осложнения, вызванные избыточной тампонадой ложа удаленной опухоли, – крайне редкое и очень сложное для диагностики явление. При своевременном их устранении пациент имеет высокие шансы на полный или значительный регресс симптоматики. О риске возникновения подобных осложнений необходимо помнить, выполняя эндоскопические трансназальные операции и выбирая варианты их завершения.

ЛИТЕРАТУРА / REFERENCES

1. Калинин П.Л., Фомичев Д.В., Кутин М.А., Кадашев Б.А. Эндоскопическая эндоназальная транссфеноидальная хирургия аденом гипофиза. Врач 2012;(2):66–70. [Kalinin P.L., Fomichev D.V., Kutin M.A., Kadashev B.A. Endoscopic endonasal transsphenoidal surgery for pituitary adenomas. Vrach = The Doctor 2012;(2):66–70. (In Russ.)].
2. Cappabianca P., Cavallo L.M., Colao A., de Divitiis E. Surgical complications associated with the endoscopic endonasal transsphenoidal approach for pituitary adenomas. J Neurosurg 2002;97(2):293–8. DOI: 10.3171/jns.2002.97.2.0293.
3. Do H., Kshettry V.R., Siu A. et al. Extent of resection, visual, and endocrinologic

outcomes for endoscopic endonasal surgery for recurrent pituitary adenomas. World Neurosurg 2017;102:35–41. DOI: 10.1016/j.wneu.2017.02.131.
4. Negm H.M., Al-Mahfoudh R., Pai M. et al. Reoperative endoscopic endonasal surgery for residual or recurrent pituitary adenomas. J Neurosurg 2017;127(2):397–408. DOI: 10.3171/2016.8.JNS152709.
5. Bakhsheshian J., Wheeler S., Strickland B.A. et al. Surgical outcomes following repeat transsphenoidal surgery for nonfunctional pituitary adenomas: a retrospective comparative study. Oper Neurosurg (Hagerstown) 2019;16(2):127–35. DOI: 10.1093/ons/opy078.
6. Esquenazi Y., Essayed W.I., Singh H. et al. Endoscopic endonasal *versus* microscopic transsphenoidal surgery for recurrent and/or residual pituitary adenomas. World Neurosurg 2017;101:186–95. DOI: 10.1016/j.wneu.2017.01.110.
7. Kurschel S., Leber K.A., Scarpatetti M., Roll P. Case report rare fatal vascular complication of transsphenoidal surgery. Acta Neurochir (Wien) 2005;147(3):321–5. DOI: 10.1007/s00701-004-0442-x.
8. Калинин П.Л., Шарипов О.И., Пронин И.Н. и др. Эндоскопическое транссфеноидальное удаление аденом гипофиза, врастающих в кавернозный синус. Журнал «Вопросы нейрохирургии» им. Н.Н. Бурденко 2016;80(4):63–74. [Kalinin P.L., Sharipov O.I., Pronin I.N. et al. Endoscopic transsphenoidal resection of pituitary adenomas invading the cavernous sinus. Zhurnal "Voprosy neyrokhirurgii" im. N.N. Burdenko = Burdenko's Journal of Neurosurgery 2016;80(4):63–74. (In Russ.)].
9. Фомичев Д.В., Калинин П.Л., Кутин М.А. Расширенная транссфеноидальная эндоскопическая эндоназальная хирургия супраселлярных краниофарингиом. Эндоскопическая хирургия 2017;23(1):10–4. [Fomichev D.V., Kalinin P.L., Kutin M.A. Extended transsphenoid endoscopic endonasal surgery for suprasellar craniopharyngiomas. Endoskopicheskaya khirurgiya = Endoscopic Surgery 2017;23(1):10–4. (In Russ.)]. DOI: 10.17116/endoskop201723110-14.
10. Калинин П.Л., Кадашев Б.А., Фомичев Д.В. и др. Хирургическое лечение аденом гипофиза. Журнал «Вопросы нейрохирургии» им. Н.Н. Бурденко 2017;81(1):95–107. [Kalinin P.L., Kadashev B.A., Fomichev D.V. et al. Surgical treatment for pituitary adenomas. Zhurnal "Voprosy neyrokhirurgii" im. N.N. Burdenko = Burdenko's Journal of Neurosurgery 2017;81(1):95–107. (In Russ.)].
11. Romero A.D.C.B., Lal Gangadharan J., Bander E.D. et al. Managing arterial injury in endoscopic skull base surgery: case series and review of the literature. Oper Neurosurg (Hagerstown) 2017;13(1):138–49. DOI: 10.1227/NEU.0000000000001180.
12. Puri A.S., Zada G., Zarzour H. et al. Cerebral vasospasm after transsphenoidal resection of pituitary macroadenomas: report of 3 cases and review of the literature. Neurosurgery 2012;71(1 Suppl Operative):173–80. DOI: 10.1227/NEU.0b013e31824aae21.
13. Koutourousiou M., Gardner P.A., Fernandez-Miranda J.C. et al. Endoscopic endonasal surgery for giant pituitary adenomas: advantages and limitations. J Neurosurg 2013;118(3):621–31. DOI: 10.3171/2012.11.JNS121190.
14. Laws E.R. Jr. Vascular complications of transsphenoidal surgery. Pituitary 1999;2(2):163–70. DOI: 10.1023/a:1009951917649.
15. Ahmed S.K., Semple P.L. Cerebral ischaemia in pituitary apoplexy. Acta Neurochir (Wien) 2008;150(11):1193–6. DOI: 10.1007/s00701-008-0130-3.
16. Bernstein M., Hegele R.A., Gentili F. et al. Pituitary apoplexy associated with a triple bolus test. Case report. J Neurosurg 1984;61(3):586–90. DOI: 10.3171/jns.1984.61.3.0586.
17. Epstein S., Pimstone B.L., De Villiers J.C., Jackson W.P. Pituitary apoplexy in five patients with pituitary tumours. Br Med J 1971;2(5756):267–70. DOI: 10.1136/bmj.2.5756.267.
18. Lath R., Rajshekhar V. Massive cerebral infarction as a feature of pituitary apoplexy. Neurol India 2001;49(2):191–3.
19. López Hernández N., García Escrivá A., Moltó Jordá J.M., García Barragán N. Massive cerebral infarction secondary to apoplexy due to pituitary adenoma. Neurologia 2008;23(4):248–55.
20. Wang F., Zhou T., Wei S. et al. Endoscopic endonasal transsphenoidal surgery of 1,166 pituitary adenomas. Surg Endosc 2015;29(6):1270–80. DOI: 10.1007/s00464-014-3815-0.
21. Magro E., Graillon T., Lassave J. et al. Complications related to endoscopic endonasal transsphenoidal approach for nonfunctioning pituitary macroadenomas in 300 consecutive patients. World Neurosurg 2016;89:442–53. DOI: 10.1016/j.wneu.2016.02.059.
22. Muskens I.S., Zamanipoor Najafabadi A.H., Briceno V. et al. Visual outcomes after endoscopic endonasal pituitary adenoma resection: a systematic review and meta-analysis. Pituitary 2017;20(5):539–52. DOI: 10.1007/s11102-017-0815-9.
23. Wilson C.B., Dempsey L.C. Transsphenoidal microsurgical removal of 250 pituitary adenomas. J Neurosurg 1978;48(1):13–22. DOI: 10.3171/jns.1978.48.1.0013.
24. Alentorn A., Bruna J., Acebes J.J., Velasco R. Stroke and carotid occlusion by giant non-hemorrhagic pituitary adenoma. Acta Neurochir (Wien) 2011;153(12):2457–9. DOI: 10.1007/s00701-011-1159-2.
25. El-Zammar D., Akagami R. ICA occlusion by an ACTH-secreting pituitary adenoma post-TSS and irradiation. Mcgill J Med 2011;13(1):31.
26. Cardoso E.R., Peterson E.W. Pituitary apoplexy: a review. Neurosurgery 1984;14(3):363–73. DOI: 10.1227/00006123-198403000-00021.
27. Попугаев К.А., Савин И.А., Соколова Е.Ю. и др. Использование цитиколина в структуре терапии послеоперационного делирия у нейрохирургических пациентов. Анестезиология и реаниматология 2013;(4):50–54. [Popugaev K.A., Savin I.A., Sokolova E.Yu. Citicoline as component of the therapy of post-operative delirium in neurosurgical patients. Anesteziologiya i reanimatologiya = Russian Journal of Anaesthesiology and Reanimatology 2013;(4):50–54. (In Russ.)].
28. Cavalcanti C.E., de Castro Júnior A.N. [Non-hemorrhagic pituitary macro-adenoma producing reversible internal carotid artery occlusion: case report (In Portuguese)]. Arq Neuropsiquiatr 1997;55(3B):659–60. DOI: 10.1590/s0004-282x1997000400025.
29. Yaghmai R., Olan W.J., O'Malley S., Bank W.O. Nonhaemorrhagic pituitary macroadenoma producing reversible internal carotid artery occlusion: case report. Neurosurgery 1996;38(6):1245–8. DOI: 10.1097/00006123-199606000-00040.
30. Трунин Ю.Ю., Калинин П.Л., Чаморсов А.Ю. Лучевое лечение пациентов с аденомами гипофиза. В кн.: Стереотаксическое облучение патологии ЦНС на аппарате КиберНож. Под ред. А.В. Голанова. М., 2017. С. 329–370. [Trunin Yu.Yu., Kalinin P.L., Chamorsov A.Yu. Radiation treatment of patients with pituitary adenomas. In: Stereotactic irradiation of CNS pathologies with cyberknife. Ed. by A.V. Golanov. Moscow, 2017. Pp. 329–370. (In Russ.)].
31. Stofko D.L., Nickles T., Sun H., Dehdashti A.R. The value of immediate postoperative MR imaging following endoscopic endonasal pituitarysurgery. Acta Neurochir (Wien) 2014;156(1):133–40. DOI: 10.1007/s00701-013-1834-6.

Вклад авторов
Д.Н. Андреев: разработка дизайна исследования, оперативное лечение, написание текста статьи;
М.А. Кутин, П.Л. Калинин: разработка дизайна исследования, оперативное лечение, научное редактирование статьи;
А.Н. Шкарубо, Б.А. Кадашев, Д.В. Фомичев: оперативное лечение, научное редактирование статьи;
О.И. Шарипов: оперативное лечение, сбор данных и их анализ;
О.Ф. Тропинская: офтальмологический осмотр, сбор данных и их анализ;
Л.И. Астафьева: эндокринологический осмотр, научное редактирование статьи;
Ю.Г. Сиднева: психиатрический осмотр, научное редактирование статьи;
И.А. Воронина: научное редактирование статьи;
Н.И. Михайлов, А.А. Абдилатипов: сбор данных и их анализ;
И.В. Чернов: неврологический осмотр, сбор данных и их анализ.
Authors' contributions
D.N. Andreev: developing the research design, surgical treatment, article writing;
M.A. Kutin, P.L. Kalinin: developing the research design, surgical treatment, scientific editing of the article;
A.N. Shkarubo, B.A. Kadashev, D.V. Fomichev: surgical treatment, scientific editing of the article;
O.I. Sharipov: surgical treatment, obtaining data for analysis, analysis of the obtained data;
O.F. Tropinskaya: ophthalmological examination, obtaining data for analysis, analysis of the obtained data;
L.I. Astafieva: endocrinological examination, scientific editing of the article;
Yu.G. Sidneva: psychiatric examination, scientific editing of the article;
I.A. Voronina: scientific editing of the article;
N.I. Mikhailov, A.A. Abdilatipov: obtaining data for analysis, analysis of the obtained data;
I.V. Chernov: neurological examination, obtaining data for analysis, analysis of the obtained data.

ORCID авторов/ORCID of authors
Д.Н. Андреев/D.N. Andreev: https://orcid.org/0000-0001-5473-4905
М.А. Кутин/M.A. Kutin: https://orcid.org/0000-0002-6520-4296
П.Л. Калинин/P.L. Kalinin: https://orcid.org/0000-0001-9333-9473
А.Н. Шкарубо/A.N. Shkarubo: https://orcid.org/0000-0003-3445-3115
Б.А. Кадашев/B.A. Kadashev: https://orcid.org/0000-0001-8344-3381
Д.В. Фомичев/D.V. Fomichev: https://orcid.org/0000-0002-5323-1000
О.И. Шарипов/O.I. Sharipov: https://orcid.org/0000-0003-3777-5662
А.А. Абдилатипов/A.A. Abdilatipov: https://orcid.org/0000-0001-5583-0050
И.В. Чернов/I.V. Chernov: https://orcid.org/0000-0002-9789-3452

Конфликт интересов. Авторы заявляют об отсутствии конфликта интересов.
Conflict of interest. The authors declare no conflict of interest.

Финансирование. Исследование проведено без спонсорской поддержки.
Financing. The study was performed without external funding.

Информированное согласие. Пациенты подписали информированное согласие на публикацию своих данных.
Informed consent. The patients gave written informed consent to the publication of their data.

Статья поступила: 08.10.2019. **Принята к публикации:** 21.11.2019.
Article submitted: 08.10.2019. **Accepted for publication:** 21.11.2019.