ПАССИВНОЕ РЕЧЕВОЕ КАРТИРОВАНИЕ ВЫСОКОЙ ТОЧНОСТИ ВО ВРЕМЯ ОПЕРАЦИЙ ПО ПОВОДУ ГЛИОМ ДОМИНАНТНОГО ПОЛУШАРИЯ

М.В. Синкин[1, 2], А.Е. Осадчий[3], М.А. Лебедев[3], К.В. Волкова[3], М.С. Кондратова[2, 3], И.С. Трифонов[2], В.В. Крылов[2]

[1]ГБУЗ «Научно-исследовательский институт скорой помощи им. Н.В. Склифосовского Департамента здравоохранения г. Москвы»; Россия, 129090 Москва, Большая Сухаревская пл., 3;
[2]ФГБОУ ВО «Московский государственный медико-стоматологический университет им. А.И. Евдокимова» Минздрава России; Россия, 127473 Москва, ул. Делегатская, 20, стр. 1;
[3]ФГАОУ ВО «Национальный исследовательский университет "Высшая школа экономики"»; Россия, 101000 Москва, ул. Мясницкая, 20

***Контакты:** Михаил Владимирович Синкин mvsinkin@gmail.com*

***Актуальность.** Картирование речевых зон — один из важнейших этапов нейрохирургического вмешательства в области коры головного мозга. Обычно для этой цели применяют электрическую стимуляцию, которая, однако, может вызвать судорожный приступ, что делает невозможным дальнейшее проведение процедуры и значительно изменяет ход операции, особенно в случае выполнения речевого картирования во время интраоперационного пробуждения пациента.*
***Цель исследования** — апробировать установку для интраоперационного пассивного картирования функциональных зон коры мозга, сравнить информативность и безопасность пассивного и активного картирования речевых зон.*
***Материалы и методы.** Авторами создан и апробирован мобильный программно-аппаратный комплекс для высокоточного определения расположения зоны Брока на основе анализа процессов десинхронизации колебаний высокочастотного гамма-диапазона, регистрируемых 64-микроэлектродной сеткой для электрокортикографии в момент произношения пациентом названий предметов и действий.*
***Результаты.** Выявлено точное совпадение локализации речевого центра, которую определили путем анализа изменений биоэлектрического сигнала, полученного от коры мозга при электрокортикографии, и локализации, которую определили путем электростимуляции по классической методике W. Penfield.*
***Заключение.** Пассивное картирование функциональных зон коры головного мозга позволяет расширить возможности нейрохирургических операций в соответствующей области мозга и увеличить число пациентов, у которых можно точно установить локализацию речевого центра. Необходимы дальнейшие исследования с разработкой алгоритмов предъявления стимулов и расширением перечня функциональных зон, подлежащих пассивному картированию.*

***Ключевые слова:** электрокортикография, речевое картирование, колебания высокочастотного гамма-диапазона, функциональные зоны мозга, электростимуляция*

***Для цитирования:** Синкин М.В., Осадчий А.Е., Лебедев М.А. и др. Пассивное речевое картирование высокой точности во время операций по поводу глиом доминантного полушария. Нейрохирургия 2019;21(3):37–43.*

DOI: 10.17650/1683-3295-2019-21-3-37-43

High resolution passive speech mapping in dominant hemisphere glioma surgery

M.V. Sinkin[1, 2], A.E. Osadchiy[3], M.A. Lebedev[3], K.V. Volkova[3], M.S. Kondratova[2, 3], I.S. Trifonov[2], V.V. Krylov[2]

[1]N.V. Sklifosovsky Research Institute for Emergency Medicine, Moscow Healthcare Department; 3 Bol'shaya Sukharevskaya Sq., Moscow 129090, Russia;
[2]A.I. Evdokimov Moscow State University of Medicine and Dentistry, Ministry of Health of Russia; Bld. 1, 20 Delegatskaya St., Moscow 127473, Russia;
[3]National Research University "Higher School of Economics"; 20 Myasnitskaya St., Moscow 101000, Russia

***Background.** Intraoperative brain mapping is one of the most critical stages of neurosurgical intervention in the eloquent area of the cerebral cortex. Traditionally direct cortical electrical stimulation is used for these purposes, but it can lead to seizures and loss of consciousness that makes it impossible to continue the procedure. Moreover, it significantly changes the surgery plan, especially in case of speech mapping during awake craniotomy.*
***The study objective is** to create a setup for intraoperative eloquent cortical areas passive mapping, and to compare informativity and safety of passive and active speech mapping.*

Materials and methods. *We have created and tested a mobile device for high-resolution mapping of the Broca's area that uses the analysis of the desynchronization processes in high-gamma oscillations in 64 micro-contact grid electrode for electrocorticography during awake craniotomy when patient pronounces the objects and actions.*
Results. *We found precise coincidence for localization of the Broca's area, determined by analyzing of bioelectric signal obtained from the electrocorticography and cortical mapping performed by bipolar direct cortical stimulation using Penfield method.*
Conclusion. *The passive cortical speech mapping expands the potentialities of neurosurgical operations in the eloquent area of the brain and can increase the number of patients for whom this study is achievable. Further studies needed to evolve algorithms and sets of stimuli to expand the list of functional zones that can be mapped passively.*

Key words: *electrocorticography, speech mapping, high-gamma oscillations, functional zones, electrical stimulation*

For citation: *Sinkin M.V., Osadchiy A.E., Lebedev M.A. et al. High resolution passive speech mapping in dominant hemisphere glioma surgery. Neyrokhirurgiya = Russian Journal of Neurosurgery 2019;21(3):37–43.*

ВВЕДЕНИЕ

Для предотвращения возникновения постоянного неврологического дефицита при нейрохирургическом вмешательстве требуется максимально точная информация о локализации функциональных зон (ФЗ) в коре мозга. Она необходима при удалении глиом супратенториальной локализации и хирургическом лечении больных с вневисочными формами фармакорезистентной эпилепсии [1, 2].

В 1937 г. W. Penfield предложил определять локализацию ФЗ путем стимуляции коры электрическим током и оценки возникающих в ответ клинических симптомов [3]. С тех пор в нейрохирургии накоплен огромный опыт применения электростимуляции коры (ЭСК), установлены параметры стимулов, частота и структура осложнений этого исследования [4]. Однако его использование ограничено высоким риском развития эпилептических приступов, который в случае речевого картирования достигает 30 % [5].

В 2005 г. A. Sinai и соавт. предложили исследовать десинхронизацию колебаний высокочастотной гамма-активности по данным электрокортикографии при назывании предметов в качестве биомаркера зоны Брока у пациентов с фармакорезистентной эпилепсией и имплантированными на несколько суток субдуральными электродами [6], а H. Ogawa и соавт. описали первый опыт применения пассивного картирования речевых зон во время нейрохирургической операции [7].

Цель нашего **исследования** – апробировать разработанную нами установку для интраоперационного пассивного картирования ФЗ коры мозга, сравнить информативность и безопасность пассивного и активного картирования речевых зон.

МАТЕРИАЛЫ И МЕТОДЫ

Нами разработан **программно-аппаратный комплекс** для пассивного картирования ФЗ, который мы использовали для верификации расположения зоны Брока у 2 пациентов. Комплекс, установленный на передвижной платформе, состоит из нескольких объектов, объединенных с помощью высокоскоростных кабелей (рис. 1): персонального компьютера, усилителя сигнала, системы для нейрофизиологических исследований BE Plus (EB Neuro, Италия), микрофона и планшета для предъявления изображений, которые пациент должен называть во время картирования. В качестве изображений предметов и действий использовали батарею тестов для речевого картирования, переведенных на русский язык и адаптированных к нему О.В. Драгой и соавт. [8]. Процесс исследования регистрировали с помощью видеокамеры высокого разрешения, соединенной с экспериментальной установкой.

Методика пассивного речевого картирования. Анестезию проводили по протоколу asleep–awake–asleep: больного пробуждали лишь на время выполнения основного этапа операции. После извлечения ларингеальной маски и установления стабильного контакта



Рис. 1. *Установка для проведения пассивного картирования функциональных зон коры головного мозга в условиях операционной*
Fig. 1. *Device for functional zones passive mapping in an operating room*

с пациентом вскрывали твердую мозговую оболочку и на поверхность коры мозга, в которой предположительно локализованы речевые зоны, помещали сетку, содержащую 64 платиновых микроэлектрода с межэлектродным расстоянием 5 мм (FG64CSP05X-000, AD-Tech Medical Instrument Corporation, США). Сетку соединяли с усилителем сигнала посредством стерильного кабеля-коннектора (L-DCL-64BDIN, AD-Tech Medical Instrument Corporation, США).

Для определения изначальной корковой ритмики до предъявления изображений проводили электрокортикографию в покое (пациент лежал неподвижно, а в операционной соблюдался строгий режим тишины). Этот этап длился 300 с. Затем с помощью электронного планшета пациенту предъявляли изображения предметов и действий, которые поочередно сменяли друг друга с интервалом в 400 мс. Всего показывали 30 изображений, предварительно отобранных до операции на основании хорошей воспроизводимости ответов.

После завершения пассивного картирования микроэлектродную сетку с поверхности коры удаляли и начинали математический анализ полученных результатов с помощью специального алгоритма собственной разработки.

Чтобы установить, входит ли в зону Брока конкретный участок коры, прилегающий к контакту микросетки, выполняли следующие операции с электрическим сигналом, записанным в соответствующем отведении в состоянии полного покоя и тишины и в процессе выполнения языковой задачи:

1. Полосовую фильтрацию сигнала осуществляли с помощью фильтра с конечной импульсной характеристикой (длиной 128 отсчетов) в гамма-диапазоне 60–80 Гц [9].
2. Преобразованием Гильберта [9] вычисляли огибающую отфильтрованного узкополосного процесса.
3. Отсчеты огибающей первой половины данных в состоянии полного покоя и тишины и в процессе выполнения языковой задачи (в обучающем сегменте) использовали для идентификации регрессионной модели предсказания кода состояния: 0 – состояние полного покоя, 1 – состояние выполнения задачи.
4. В качестве критерия применяли коэффициент детерминации (R2), вычисленный на второй половине данных (в тестовом сегменте). Значения коэффициента отображались на топографии сетки при помощи цветовой кодировки (рис. 2).

Длительность расчетов до получения окончательных результатов составила 8 мин.

Одновременно с математическим анализом процесса десинхронизации высокочастотной гамма-активности начинали проводить картирование речи путем ЭСК по классической методике W. Penfield. В момент предъявления тех же изображений предметов и действий, что и при пассивном картировании, к коре мозга прикладывали биполярный зонд, подающий электрические импульсы частотой 50 Гц, длительностью 4000 мс, сила тока достигала 10 мА [10]. Положительным результатом исследования считали любое воспроизводимое (повторяющееся при нескольких попытках) нарушение называния предмета или действия.

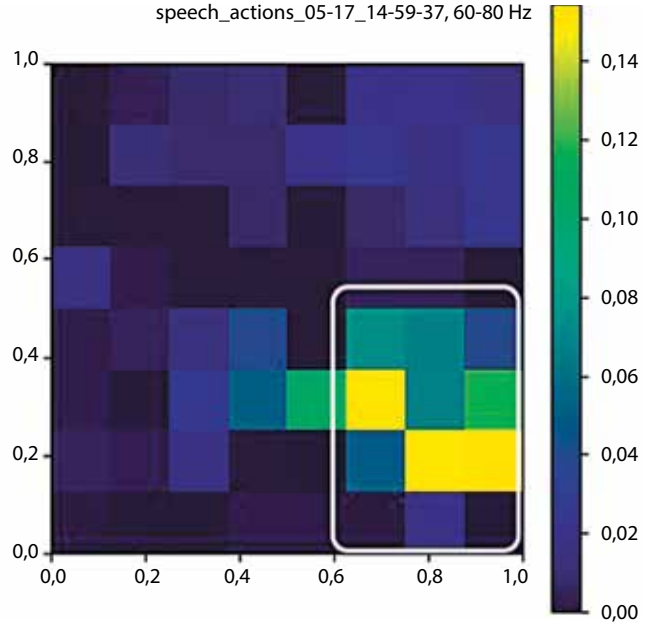

Рис. 2. *Графическое представление результатов анализа изменений биоэлектрической активности в высокочастотном гамма-диапазоне. Белым прямоугольником отмечены электроды, под которыми были наиболее выражены процессы десинхронизации в момент называния пациентом предметов*

Fig. 2. *Graphic representation of the results of analysis of bioelectrical activity in high-frequency gamma range. White rectangle shows contacts where desynchronization was the most prominent when the patient was naming items*

РЕЗУЛЬТАТЫ

В обоих случаях были получены схожие результаты. Десинхронизация колебаний в диапазоне верхних гамма-частот во время произнесения названий предметов была отмечена под электродами, расположенными компактной группой в зоне площадью 1,5 × 2 см в нижних отделах задней лобной извилины.

Во время последующего проведения ЭСК по методу W. Penfield у обоих больных была локализована зона Брока. У пациента № 1 аномия возникла при силе электрического импульса 4,5 мА, у пациента № 2 – 5,0 мА. В обоих случаях наблюдалось точное совпадение локализации зоны произношения слов, определенной путем ЭСК, и локализации, установленной методом пассивного картирования. Точки, при стимуляции которых возникала аномия, располагались в проекции электродов, под которыми зарегистрирована наиболее выраженная десинхронизация биоэлектрической активности (рис. 3).

ОБСУЖДЕНИЕ

Определение локализации ФЗ – необходимый этап нейрохирургической операции, проводимой в области коры головного мозга. Метод ЭСК, предложенный W. Penfield в 1937 г. [5], позволил детально изучить расположение ФЗ и составить функциональную карту коры больших полушарий [11]. Длительное время ЭСК остается единственным способом интраоперационного картирования зон, отвечающих за двигательные и речевые функции, но ее основным недостатком является высокая частота развития эпилептических приступов [11]. Исследование первичной двигательной коры, располагающейся в прецентральной извилине, возможно и без пробуждения пациента, поэтому судороги в ответ на ЭСК могут лишь замедлить картирование на время, необходимое для исчезновения эффекта от болюсного введения противоэпилептических препаратов. Однако даже в этом случае постприступное снижение возбудимости кортикальных нейронов может привести к ложноотрицательным результатам [12]. Определение локализации центров, отвечающих за понимание и произношение слов и формирование речи, требует обязательного интраоперационного пробуждения пациента, поэтому развитие при ЭСК длительного судорожного приступа, не купируемого орошением коры ледяным физиологическим раствором и требующего введения пациента в наркоз, делает невозможным ни продолжение картирования коры, ни дальнейший мониторинг речевых функций во время операции [10].

Для снижения частоты осложнений во время ЭСК M. Taniguchi и соавт. предложили способ монополярной стимуляции моторной коры сериями коротких электрических импульсов [13]. По сравнению с методом W. Penfield он наполовину уменьшает частоту возникновения судорожных приступов, однако полностью их не предотвращает. S.M. Verst и соавт. при анализе данных 41 пациента установили тождественность результатов речевого картирования путем проведения ЭСК методами M. Taniguchi и W. Penfield, однако последний до сих пор остается «золотым стандартом» [14].

Альтернативой интраоперационной ЭСК может служить проводимое перед операцией картирование с помощью функциональной магнитно-резонансной томографии и навигационной транскраниальной магнитной стимуляции [15, 16]. Их применение ограничивает низкая пространственная разрешающая способность функциональной магнитно-резонансной томографии и отсутствие единого протокола для картирования речевых зон путем навигационной транскраниальной магнитной стимуляции. Однако основным фактором, не позволяющим полностью заменить

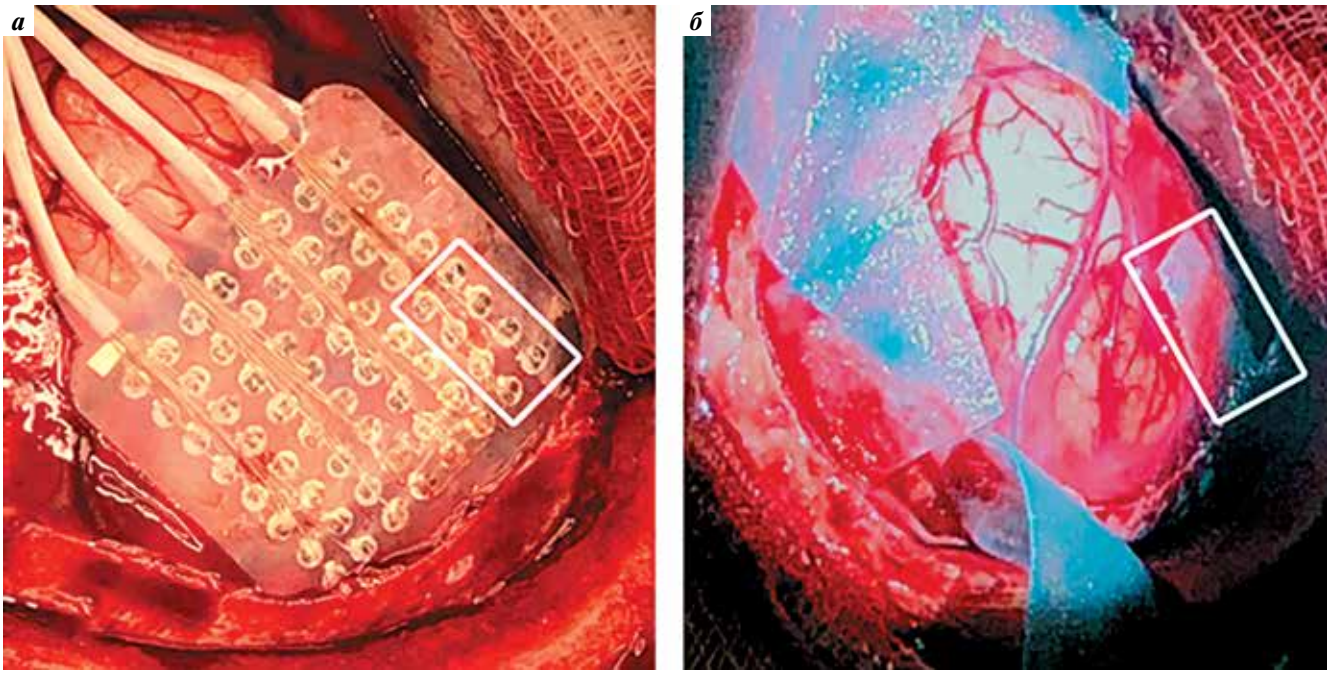

Рис. 3. *Совпадение результатов активного и пассивного картирования речи во время нейрохирургической операции с пробуждением пациента. Интраоперационные фотографии: а – микроэлектродная сетка в процессе пассивного картирования. Белым прямоугольником выделены электроды, под которыми была отмечена наибольшая десинхронизация высокочастотной гамма-активности (см. также рис. 2); б – область коры (белым прямоугольником обведен хирургический ватник), при стимуляции которой методом W. Penfield возникала аномия*

Fig. 3. *Agreement between the results of active and passive mapping of speech during neurosurgical operation with awakening of the patient. Intraoperative photos: a – microelectrode mesh during mapping. White rectangle shows electrodes under which the most prominent desynchronization of high-frequency gamma activity was observed (see also fig. 2); б – cortex area (white rectangle shows a neurosurgical patty) stimulation of which using the W. Penfield method caused anomia*

ЭСК этими методами, является смещение мозга (brain shift), возникающее после трепанации черепа и вскрытия твердой мозговой оболочки [4].

В многочисленных исследованиях было установлено, что во время движений, речи или анализа поступающей информации наибольшие изменения на электроэнцефалограмме происходят в диапазоне гамма-волн, частота которых превышает 30 Гц [17–19]. Однако клиническое использование этого биомаркера для определения локализации ФЗ невозможно из-за низкого пространственного разрешения скальповой электроэнцефалограммы (не превышающего 6 см^2) [20]. Имплантация субдуральных электродов пациентам с фармакорезистентной эпилепсией для предоперационной подготовки к резекции эпилептогенной зоны позволяет проводить электрокортикографию, пространственное разрешение которой ограничено лишь расстоянием между записывающими электродами, поскольку их контакты лежат непосредственно на поверхности коры мозга.

A. Sinai и соавт. впервые показали техническую возможность пассивного картирования ФЗ, отвечающих за произнесение слов и артикуляцию, по данным о десинхронизации колебаний гамма-частоты у пациентов с электродами, имплантированными на длительное время субдурально. Метод не нашел широкого применения из-за отсутствия серийно выпускаемой аппаратуры и наличия реальной клинической необходимости в нем лишь у больных с фармакорезистентной эпилепсией, поскольку возникновение эпилептического приступа даже в ответ на ЭСК является основной целью предоперационного обследования таких пациентов [6]. Дальнейшее совершенствование вычислительной техники позволило начать расшифровывать данные электрокортикографии, получаемые от разных ФЗ, а C. Kapeller и соавт. смогли даже получить упрощенные изображения цифр и предметов по данным пассивного картирования зрительной коры [21].

В клинической практике максимально востребовано картирование ФЗ непосредственно во время нейрохирургической операции, которое обычно проводят при помощи ЭСК. Замена этой процедуры безопасным пассивным анализом десинхронизации колебаний быстрых частот гамма-диапазона методом электрокортикографии может значительно изменить ход вмешательства и увеличить число пациентов, у которых возможно картирование ФЗ. Опубликованный в 2014 г. H. Ogawa и соавт. первый опыт пассивного речевого картирования во время краниотомии у пациентов в сознании [7] доказал возможность его осуществления непосредственно в операционной, где интенсивность электромагнитных помех от окружающей аппаратуры очень высока. Для этого авторы использовали усилитель сигнала собственной разработки и электроды со стандартным расстоянием между контактами, что ограничило пространственное разрешение до 1 см^2.

В своей работе мы использовали серийно производимый и доступный на рынке в Российской Федерации усилитель BE Plus (EB Neuro, Италия), а обработку полученного сигнала производили с помощью оригинального алгоритма дешифровки, установленного на компьютер с операционной системой Windows. Представленная установка может работать и на базе портативного компьютера (ноутбука) с экраном с диагональю 17 дюймов, который не требует дополнительных источников питания. Это делает ее мобильной и позволяет с легкостью использовать в разных операционных и стационарах города и страны.

Для пассивного интраоперационного картирования речевых зон мы впервые применили сетку из платиновых микроэлектродов, расстояние между которыми составляет лишь 5 мм. Это значительно превышает теоретическую разрешающую способность ЭСК, которая ограничена расстоянием между браншами биполярного стимулятора, используемого для ЭСК, и величиной накапливающегося на них электрического заряда, растущего пропорционально силе тока.

Функциональное картирование на основе анализа изменений биоэлектрической активности значительно упрощает процедуру и делает ее абсолютно безопасной даже для пациентов с высоким риском возникновения эпилептических приступов. Применение сеток с близким расположением электродов увеличивает разрешение получаемой карты ФЗ, что потенциально позволит расширить зону резекции до их реальных границ.

Предложенный нами метод пассивного картирования ФЗ высокой плотности выглядит многообещающим: он может быть использован во время нейрохирургической резекции глиом, расположенных в области речевых центров, однако для начала его широкого клинического применения необходимы уточняющие исследования, в том числе в различных нейрохирургических стационарах и операционных, состояние электромагнитной среды которых может существенно различаться.

ЗАКЛЮЧЕНИЕ

Нами разработана и опробована на практике отечественная установка для пассивного интраоперационного картирования речи, показавшая схожую информативность и высокую точность в сравнении с классической ЭСК.

Пассивное картирование ФЗ коры головного мозга, ответственной за произношение слов (зоны Брока), – безопасная альтернатива прямой ЭСК. Оно может быть осуществлено непосредственно во время нейрохирургической операции с пробуждением пациента. Необходимы дальнейшие уточняющие исследования пассивного картирования ФЗ, отвечающих за понимание речи, и кортикальных представительств органов чувств.

ЛИТЕРАТУРА / REFERENCES

1. Нейрохирургия и нейрореаниматология. Под ред. В.В. Крылова. М.: АБВ-пресс, 2018. 792 с. [Neurosurgery and neuroresuscitation. Ed. by V.V. Krylov. Moscow: ABV-press, 2018. 792 p. (In Russ.)].
2. Крылов В.В., Гехт А.Б., Трифонов И.С. и др. Хирургическое лечение больных с магнитно-резонансно-негативными фармакорезистентными формами эпилепсии. Неврологический журнал 2016;21(4):213–8. [Krylov V.V., Gekht A.B., Trifonov I.S. et al. Surgical treatment of patients with magnetic resonance-negative drug-resistant forms of epilepsy. Nevrologichesky zhurnal = Neurological Journal 2016;21(4):213–8. (In Russ.)]. DOI: 10.18821/1560-9545-2016-21-4-213-218.
3. Penfield W., Boldrey E. Somatic motor and sensory representation in the cerebral cortex of man as studied by electrical stimulation. Brain 1937;60(4):389–443. DOI: 10.1093/brain/60.4.389.
4. So E.L., Alwaki A. A guide for cortical electrical stimulation mapping. J Clin Neurophysiol 2018;35(2):98–105. DOI: 10.1097/WNP.0000000000000435.
5. Dineen J., Maus D.C., Muzyka I. et al. Factors that modify the risk of intra-operative seizures triggered by electrical stimulation during supratentorial functional mapping. Clin Neurophysiol 2019;130(6):1058–65. DOI: 10.1016/J.CLINPH.2019.03.006.
6. Sinai A., Bowers C.W., Crainiceanu C.M. et al. Electrocorticographic high gamma activity *versus* electrical cortical stimulation mapping of naming. Brain 2005;128(Pt 7):1556–70. DOI: 10.1093/brain/awh491.
7. Ogawa H., Kamada K., Kapeller C. et al. Rapid and minimum invasive functional brain mapping by real-time visualization of high gamma activity during awake craniotomy. World Neurosurg 2014;82(5):912.e1–10. DOI: 10.1016/j.wneu.2014.08.009.
8. Драгой О.В., Крабис А.В., Толкачева В.А., Буклина С.Б. Русский интраоперационный тест на называние: стандартизированный инструмент для картирования функции называния существительных и глаголов во время нейрохирургических операций в сознании. Российский журнал когнитивной науки 2016;3(4):4–25. [Dragoy O.V., Chrabaszcz A.V., Tolkacheva V.A., Buklina S.B. Russian Intraoperative Naming Test: a standardized tool to map noun and verb production during awake neurosurgeries. Rossiysky zhurnal kognitivnoy nauki = Russian Journal of Cognitive Science 2016;3(4):4–25. (In Russ.)].
9. Oppenheim A.V., Schafer R.W. Digital signal processing. Englewood Cliffs: Prentice-Hall, 1975. 585 p.
10. Garrett M.C., Pouratian N., Liau L.M. Use of language mapping to aid in resection of gliomas in eloquent brain regions. Neurosurg Clin N Am 2012;23(3):497–506. DOI: 10.1016/j.nec.2012.05.003.
11. Penfield W., Jasper H. Epilepsy and the functional anatomy of the human brain. J Am Med Assoc 1954;155(1):86. DOI: 10.1001/jama.1954.03690190092039.
12. Karakis I., Leeman-Markowski B.A., Leveroni C.L. et al. Intra-stimulation discharges: an overlooked cortical electrographic entity triggered by direct electrical stimulation. Clin Neurophysiol 2015;126(5):882–8. DOI: 10.1016/j.clinph.2014.08.011.
13. Taniguchi M., Cedzich C., Schramm J. et al. Modification of cortical stimulation for motor evoked potentials under general anesthesia: technical description. Neurosurgery. 1993;32(2):219–26. DOI: 10.1227/00006123-199302000-00011.
14. Verst S.M., de Aguiar P.H.P., Joaquim M.A.S. et al. Monopolar 250–500 Hz language mapping: results of 41 patients. Clin Neurophysiol Pract 2018;4:1–8. DOI: 10.1016/j.cnp.2018.11.002.
15. Abdullah A., El Shitany H., Abbass W. et al. Surgical resection of low-grade gliomas in eloquent areas with the guidance of the preoperative functional magnetic resonance imaging and craniometric points. J Neurosci Rural Pract 2016;7(4):571–6. DOI: 10.4103/0976-3147.188629.
16. Пойдашева А.Г., Баулин И.С., Чернявский А.Ю. и др. Картирование корковых представительств мышц с помощью навигационной транскраниальной магнитной стимуляции: возможности применения в клинической практике. Медицинский алфавит 2017;2(22):21–5. [Poydasheva A.G., Bakulin I.S., Chernyavskiy A.Yu. et al. Motor cortex mapping with navigated transcranial magnetic stimulation and its clinical application. Meditsinsky alfavit = Medical Alphabet 2017;2(22):21–5. (In Russ.)].
17. Pantev C. Evoked and induced gamma-band activity of the human cortex. Brain Topogr 1995;7(4):321–30. DOI: 10.1007/BF01195258.
18. Pfurtscheller G., Neuper C., Kalcher J. 40-Hz oscillations during motor behavior in man. Neurosci Lett 1993;164(1–2): 179–82. DOI: 10.1016/0304-3940(93)90886-p.
19. Tallon-Baudry C., Bertrand O. Oscillatory gamma activity in humans and its role in object representation. Trends Cogn Sci 1999;3(4):151–62.
20. Ferree T., Clay M., Tucker D. The spatial resolution of scalp EEG. Neurocomputing 2001;38–40:1209–16. DOI: 10.1016/S0925-2312(01)00568-9.
21. Kapeller C., Ogawa H., Schalk G. et al. Real-time detection and discrimination of visual perception using electrocorticographic signals. J Neural Eng 2018;15(3):036001. DOI: 10.1088/1741-2552/aaa9f6.

Вклад авторов

М.В. Синкин: идея исследования и разработка его дизайна, проведение пассивного и активного картирования, написание текста статьи;
А.Е. Осадчий: разработка дизайна исследования, математических алгоритмов анализа, написание и научное редактирование текста статьи;
М.А. Лебедев: участие в разработке дизайна исследования, научное редактирование текста статьи;
К.В. Волкова: создание программного кода, использованного для проведения исследования;
М.С. Кондратова: подготовка и тестирование пациентов, проведение интраоперационного пассивного речевого картирования;
И.С. Трифонов: участие в разработке дизайна исследования, проведение интраоперационного активного и пассивного картирования;
В.В. Крылов: участие в разработке дизайна исследования, проведение интраоперационного активного картирования, научное редактирование текста статьи.

Authors' contributions

M.V. Sinkin: research idea and development of the research design, passive and active speech mapping, article writing;
A.E. Osadchiy: development of the research design and of mathematical analytical algorithms, article writing and scientific editing;
M.A. Lebedev: involving in the development of the research design, article scientific editing;
K.V. Volkova: development of the program code used in the study;
M.S. Kondratova: preparation and testing of the patients, intraoperative passive speech mapping;

I.S. Trifonov: involving in the development of the research design, intraoperative active and passive speech mapping;
V.V. Krylov: involving in the development of the research design, intraoperative active speech mapping, article scientific editing.

ORCID авторов/ORCID of authors
М.В. Синкин/M.V. Sinkin: https://orcid.org/0000-0001-5026-0060
А.Е. Осадчий/A.E. Osadchiy: https://orcid.org/0000-0001-8827-9429
М.А. Лебедев/M.A. Lebedev: https://orcid.org/0000-0003-0355-8723
К.В. Волкова/K.V. Volkova: https://orcid.org/0000-0002-2487-8542
М.С. Кондратова/M.S. Kondratova: https://orcid.org/0000-0002-7971-6479
И.С. Трифонов/I.S. Trifonov: https://orcid.org/0000-0002-6911-0975
В.В. Крылов/V.V. Krylov: https://orcid.org/0000-0001-5256-0905

Конфликт интересов. Авторы заявляют об отсутствии конфликта интересов.
Conflict of interest. The authors declare no conflict of interest.

Финансирование. Проект поддержан грантом Правительства Российской Федерации № 14.641.31.0003.
Financing. The project is supported by the grant of the Government of the Russian Federation No. 14.641.31.0003.

Информированное согласие. Все пациенты подписали информированное согласие на участие в исследовании и публикацию своих данных.
Informed consent. All patients gave written informed consent to participate in the study and for the publication of their data.

Статья поступила: 30.04.2019. **Принята к публикации:** 18.06.2019.
Article received: 30.04.2019. **Accepted for publication:** 18.06.2019.