РАДИОХИРУРГИЧЕСКОЕ ЛЕЧЕНИЕ ТРИГЕМИНАЛЬНОЙ НЕВРАЛГИИ: ОПЫТ ЦЕНТРА РАДИОХИРУРГИИ НАУЧНО-ИССЛЕДОВАТЕЛЬСКОГО ИНСТИТУТА СКОРОЙ ПОМОЩИ ИМ. Н.В. СКЛИФОСОВСКОГО

А.С. Токарев, М.В. Синкин, Е.Н. Рожнова, В.Н. Степанов, В.А. Рак

ГБУЗ «Научно-исследовательский институт скорой помощи им. Н.В. Склифосовского Департамента здравоохранения г. Москвы»; Россия, 129090 Москва, Большая Сухаревская пл., 3

Контакты: *Алексей Сергеевич Токарев mail@rssklif.ru*

Цель исследования *– оценка ранних результатов радиохирургического лечения (РХЛ) фармакорезистентной тригеминальной невралгии (ТН) различной этиологии.*

Материалы и методы. *В центре радиохирургии Научно-исследовательского института скорой помощи им. Н.В. Склифосовского с 01.01.2016 по 01.07.2018 проведено РХЛ 14 пациентов с фармакорезистентным течением ТН. По данным магнитно-резонансной томографии у 7 пациентов до лечения был выявлен нейроваскулярный конфликт, у 2 – демиелинизация корешка тройничного нерва вследствие рассеянного склероза, а у 5 пациентов патологии головного мозга не обнаружено. Проведено облучение цистернальной порции тройничного нерва на расстоянии 7,5 мм от места выхода из ствола мозга с предписанной дозой (ПД) до 90 Гр. Период наблюдения за больными составил 8–20 мес. Оценивали разницу фракционной анизотропии (ФА) на пораженной и здоровой сторонах у пациентов с ТН до проведения РХЛ, распределяя их по 2 группам: с выраженным снижением ФА и с умеренным снижением.*

Результаты. *Все пациенты, прошедшие РХЛ с ПД >80 Гр (85,7 %), отметили уменьшение интенсивности боли или ее полное исчезновение. У 11 (78,5 %) пациентов обезболивающий эффект проявился спустя 3–6 нед после РХЛ, у 1 – через 3 мес. Полное купирование болевого синдрома произошло у больного с идиопатической ТН II типа (ПД 84 Гр) через 3 мес после РХЛ, у пациента с нейроваскулярным конфликтом и ТН I типа (ПД 86 Гр) – через 6 нед, у больного с рассеянным склерозом и ТН I типа (ПД 81 Гр) – через 3 нед. У последнего через 12 мес после РХЛ боль вернулась, но с меньшей интенсивностью. У 2 (14,3 %) пациентов (ПД 80 Гр) за 6 мес наблюдения положительный эффект не наступил. Гипестезия участка лица (осложнение РХЛ) диагностирована лишь у 1 (7,2 %) пациента спустя 8 мес после РХЛ и сохранялась на протяжении 6 нед, постепенно регрессируя. Статистически значимой корреляции между снижением ФА и исходом РХЛ не выявлено, однако отмечено, что исход был более благоприятным у пациентов с умеренным снижением ФА.*

Заключение. *РХЛ фармакорезистентных форм ТН с ПД >80 Гр значительно уменьшает выраженность болевого синдрома через 3–6 нед и более и характеризуется низким риском развития осложнений.*

Ключевые слова: *тригеминальная невралгия, нейроваскулярный конфликт, рассеянный склероз, фармакорезистентность, радиохирургическое лечение, фракционная анизотропия*

Для цитирования: *Токарев А.С., Синкин М.В., Рожнова Е.Н. и др. Радиохирургическое лечение тригеминальной невралгии: опыт центра радиохирургии Научно-исследовательского института скорой помощи им. Н.В. Склифосовского. Нейрохирургия 2019;21(3): 11–20.*

DOI: 10.17650/1683-3295-2019-21-3-11-20

Radiosurgical treatment of trigeminal neuralgia: experience of the Radiosurgery Center of the N.V. Sklifosovsky Research Institute for Emergency Medicine

A.S. Tokarev, M.V. Sinkin, E.N. Rozhnova, V.N. Stepanov, V.A. Rak

N.V. Sklifosovsky Research Institute for Emergency Medicine, Moscow Healthcare Department; 3 Bol'shaya Sukharevskaya Sq., Moscow 129090, Russia

The study objective *is to evaluate early results of radiosurgical treatment (RST) of drug-resistant trigeminal neuralgia (TN) of various etiology.*

Materials and methods. *Between 01.01.2016 and 01.07.2018 at the Radiosurgery Center of the N.V. Sklifosovsky Research Institute for Emergency Medicine, 14 patients with drug-resistant TN underwent RST. Per magnetic resonance imaging, prior to treatment 7 patients had neurovascular conflict, 2 had demyelination of the root of the trigeminal nerve due to multiple sclerosis, and 5 patients showed no pathologies of the brain. Irradiation of the cisternal portion of the trigeminal nerve at the distance of 7.5 mm from the entry into the brainstem with prescribed dose of 90 Gy was performed. Follow-up period was 8–20 months. The difference in fractional anisotropy (FA) at the affected and healthy sides was evaluated in patients with TN prior to RST to divide them into 2 groups: with significant FA decrease and with moderate FA decrease.*

Results. *All patients who underwent RST with PD >80 Gy (85.7 %) noted decreased level of pain or its full disappearance. In 11 (78.5 %) patients, anesthetic effect manifested itself 3–6 weeks after RST, in 1–3 months after RST. Full analgesic effect was achieved in a patient with idiopathic type II TN (PD 84 Gy) 3 months after RST, in a patient with neurovascular conflict and type I TN (PD 86 Gy) 6 weeks after RST, in a patient with multiple sclerosis and type I TN (PD 81 Gy) 3 weeks after RST. In the last-mentioned patient, pain returned 12 months after RST but with lower intensity. In 2 (14.3 %) patients (PD 80 Gy), no positive effect was observed in 6 months of follow up. Hypesthesia of a face area (RST complication) was diagnosed in only 1 (7.2 %) patient 8 months after RST, and it persisted for 6 weeks gradually regressing. There was no statistically significant correlation between FA decrease and RST outcome, but it was observed that outcome was more favorable in patients with moderately decreased FA.*

Conclusion. *RST of drug-resistant forms of TN with PD >80 Gy significantly reduces pain syndrome 3–6 weeks after treatment and is characterized by low risk of complications.*

Key words: *trigeminal neuralgia, neurovascular conflict, multiple sclerosis, drug-resistance, radiosurgical treatment, fractional anisotropy*

For citation: *Tokarev A.S., Sinkin M.V., Rozhnova E.N. et al. Radiosurgical treatment of trigeminal neuralgia: experience of the Radiosurgery Center of the N.V. Sklifosovsky Research Institute for Emergency Medicine. Neyrokhirurgiya = Russian Journal of Neurosurgery 2019;21(3):11–20.*

ВВЕДЕНИЕ

Тригеминальная невралгия (ТН) – хроническое рецидивирующее заболевание, которое проявляется разнообразными по характеру лицевыми болями, возникающими в зоне сенсорной иннервации лица ветвями V пары черепных нервов. По данным Всемирной организации здравоохранения, заболеваемость составляет до 4 случаев на 100 тыс. человек в год, распространенность достигает 30–50 случаев на 100 тыс. человек.

В зависимости от причины, характера боли, а также степени нарушения качества жизни пациента существуют различные подходы к лечению ТН. Его начинают с медикаментозной терапии. При неэффективности или непереносимости консервативной терапии возможно хирургическое лечение, одним из вариантов которого является радиохирургическое (РХЛ). Его достоинствами считают минимальную инвазивность, безопасность, высокую эффективность, а также неспецифичность воздействия на этиологические факторы и возможность повторного облучения.

С момента изобретения аппаратов «гамма-нож» и «кибер-нож» в мире выполнено более 13 тыс. радиохирургических операций при фармакорезистентной ТН различной этиологии [1]. Неоднократно предпринимались попытки подбора оптимальной предписанной дозы (ПД) в зависимости от характера болевого синдрома [2], анатомических особенностей тройничного нерва [3], но к единому мнению исследователи так и не пришли.

Цель данного **исследования** – оценка ранних результатов РХЛ фармакорезистентной ТН различной этиологии.

МАТЕРИАЛЫ И МЕТОДЫ

В центре радиохирургии Научно-исследовательского института скорой помощи им. Н.В. Склифосовского с 01.01.2016 по 01.07.2018 РХЛ на аппарате Leksell Gamma Knife Perfexion (Elekta, Швеция) проведено у 14 пациентов с фармакорезистентным течением ТН. Возраст пациентов к моменту лечения варьировал от 49 до 84 лет (медиана (Me) 66,5 года, 25-й и 75-й процентили[1] соответственно 76 и 55 лет). Соотношение мужчин и женщин – 1 : 5. Длительность заболевания составляла от 3 до 20 лет. Выраженность боли до лечения варьировала от 5 до 10 баллов по 10-балльной визуально-аналоговой шкале (ВАШ) (Me 9 [7; 10]).

У всех пациентов выполнена магнитно-резонансная томография (МРТ) на аппарате Signa HDxt с индукцией магнитного поля 3 Тл (GE Healthcare, США). Протокол сканирования включал следующие режимы: T1- и T2-взвешенные изображения высокого разрешения в режиме 3D CUBE с толщиной среза 1 мм; режим FIESTA-C (fast imaging employing steady state acquisition) с толщиной среза 0,6 мм [4].

До проведения РХЛ у 9 пациентов МРТ выполнена в режиме диффузионно-тензорных изображений (ДТИ) с толщиной среза 2 мм на уровне тройничных

[1]Далее в тексте указаны в квадратных скобках.

нервов для качественной и количественной оценки направленной диффузии. Макроструктурные изменения проявлялись в виде уменьшения толщины нерва на трехмерных реконструкциях, а также нарушения конфигурации и прямолинейности хода. Микроструктурные изменения оценивали путем измерения показателей фракционной анизотропии (ФА) и среднего коэффициента диффузии (mean diffusivity, MD). Показатель ФА позволяет количественно оценить, насколько направленной (анизотропной) является диффузия в интересующей области. Диффузия может быть изотропной, т. е. происходить во всех плоскостях в равной степени, – в таком случае ФА будет равна 0, а трехмерную модель такой диффузии можно представить в виде сферы. Диффузия может быть анизотропной или направленной – показатель ФА при этом будет равен 1, величина одного из векторов диффузии будет превышать величину остальных, а трехмерная модель такой диффузии будет представлять собой эллипс. Направленность диффузии в структурах центральной нервной системы (белом веществе, черепных нервах) определяется их фибриллярной структурой и наличием миелиновой оболочки. Благодаря такому строению молекулы жидкости диффундируют вдоль волокон (преобладает продольная диффузия), а радиальная диффузия (направленная к периферии волокна) практически отсутствует; ФА в таком случае будет стремиться к 1. При различных патологических изменениях, вследствие которых нарушается целостность миелиновой оболочки аксонов в белом веществе и черепных нервов (например, при демиелинизации), а также их фибриллярной структуры (например, при глиозных рубцовых изменениях), начинает увеличиваться диффузия в радиальном (поперечном) направлении. В таких случаях направленность (анизотропия) снижается, а ФА стремится к 0 [5, 6].

Показатель MD в значительной степени схож с измеряемым коэффициентом диффузии: он отражает то, насколько свободно происходит диффузия в зоне интереса (но без учета ее направленности). В тканях диффузия молекул жидкости в норме ограничена из-за наличия таких препятствий, как мембраны клеток и их органеллы, и усиление диффузии отмечается в кистозных образованиях, где эти препятствия отсутствуют. При патологических изменениях диффузия может усиливаться вследствие, например, уменьшения количества клеток на фоне некроза, кистозных рубцовых изменений, а также при вазогенном отеке за счет увеличения объема жидкости, находящейся в межклеточном пространстве. Ограничение диффузии происходит при цитотоксическом отеке за счет увеличения объема клеток или при опухолевом процессе за счет увеличения количества клеток, в обоих случаях объем межклеточного пространства уменьшается. Условно считается, что измеряемый коэффициент диффузии в норме равен $1 \cdot 10^{-3}$ мм^2/с, а при ослаблении или усилении диффузии этот показатель соответственно меньше или больше указанного значения. Однако выбранное значение, равное $1 \cdot 10^{-3}$ мм^2/с, является весьма условным, и в действительности разные ткани имеют разный MD в зависимости от их гистологического строения. В связи с этим при анализе данных необходимо осуществлять нормализацию показателей (сравнение с показателями в контралатеральном полушарии) [5, 6].

Уровень ФА измеряли путем выбора интересующей области постоянной формы на цистернальной порции тройничного нерва на расстоянии 7,5 мм от места выхода из ствола (это предполагаемая область облучения). Для повышения точности измерений проводили предварительное совмещение ДТИ с анатомическими изображениями высокого разрешения, с этой целью использовали программное обеспечение производителя томографа – станцию клинических приложений (GE Healthcare, США).

У 7 пациентов был выявлен нейроваскулярный конфликт (НВК), у 2 – демиелинизация корешка тройничного нерва вследствие рассеянного склероза (РС); у 5 пациентов патологии головного мозга не обнаружено. У 1 из пациентов с НВК была выполнена микроваскулярная декомпрессия корешка тройничного нерва, через 1 год симптомы заболевания возобновились, в последующем на протяжении 7 лет безуспешно проводилась консервативная терапия. У остальных пациентов были выявлены противопоказания к оперативному лечению (сопутствующие заболевания).

У всех пациентов выполнено облучение цистернальной порции тройничного нерва (рис. 1) на расстоянии 7,5 мм от места выхода из ствола мозга с ПД до 90 Гр. Наблюдение за больными продолжалось 8–20 мес.

РЕЗУЛЬТАТЫ

Все пациенты, прошедшие РХЛ фармакорезистентной ТН различной этиологии с ПД >80 Гр на цистернальную порцию корешка тройничного нерва (85,7 %), отметили уменьшение интенсивности боли или ее полное исчезновение. У 11 (78,5 %) пациентов обезболивающий эффект проявился спустя 3–6 нед после лечения, у 1 – через 3 мес (см. таблицу).

Болевой синдром был полностью купирован у пациента с идиопатической ТН II типа (ПД 84 Гр) через 3 мес после РХЛ, у пациента с НВК и ТН I типа (ПД 86 Гр) – через 6 нед, у пациента с РС и ТН I типа (ПД 81 Гр) – через 3 нед. У того же пациента с РС через 12 мес после РХЛ симптомы заболевания возобновились, но с меньшей интенсивностью (5 баллов по ВАШ, до РХЛ – 9 баллов).

У 2 (14,3 %) пациентов, прошедших РХЛ с ПД 80 Гр, за 6 мес наблюдения положительный результат не получен. Один из этих пациентов длительно болеет РС (вторичная ТН II типа, 10 баллов по ВАШ), у 2-го – идиопатическая ТН II типа (8 баллов по ВАШ).

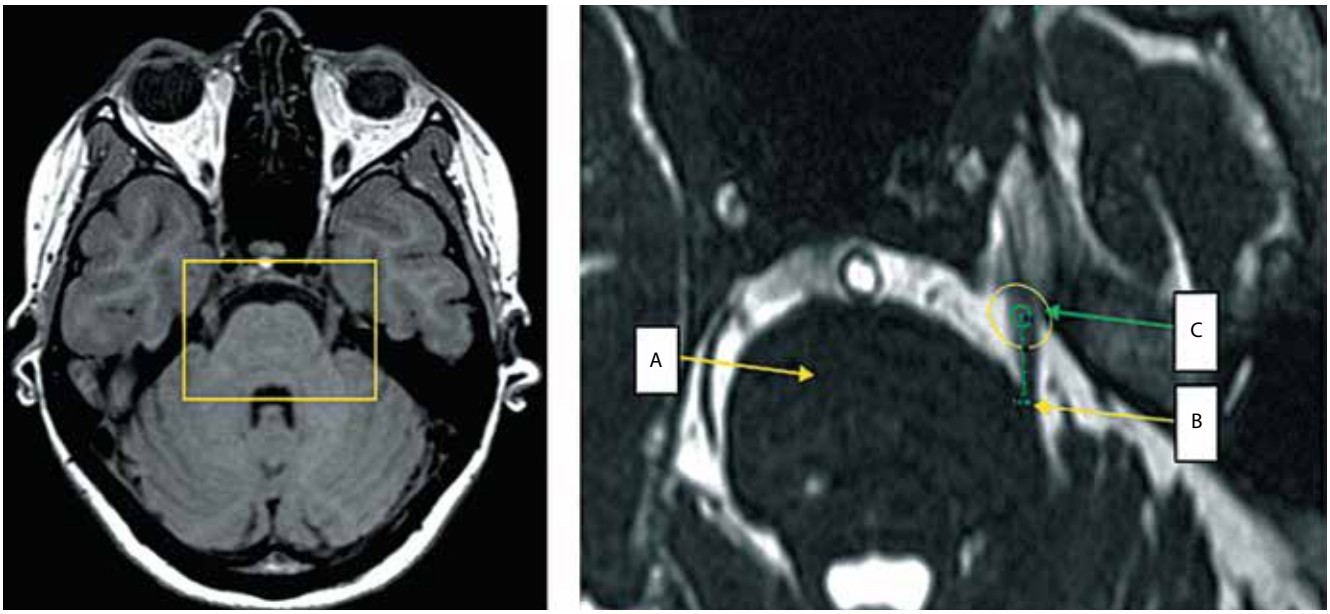

Рис. 1. *Магнитно-резонансная томография до радиохирургического лечения, режим T2 с быстрой визуализацией (fast imaging employing steady-state acquisition). Аксиальная плоскость в программе Leksell Gamma Plan 10.1. Ход левого тройничного нерва в предмостовой цистерне. A – варолиев мост; B – место выхода корешка тройничного нерва из ствола головного мозга (dorsal root entry zone); C – цистернальная порция тройничного нерва. Желтой линией обозначена кривая изодозы 45 Гр*

Fig. 1. *Fast T2-weighted magnetic resonance imaging (fast imaging employing steady-state acquisition). Axial plane in the Leksell Gamma Plan 10.1 software. The left trigeminal nerve in the prepontine cistern. A – pons Varolii; B – trigeminal dorsal root entry zone; C – cisternal portion of the trigeminal nerve. Yellow line shows the isodose curve of 45 Gy*

Осложнение РХЛ в виде гипестезии участка лица было диагностировано лишь у 1 (7,2 %) пациента спустя 8 мес после РХЛ; оно сохранялось на протяжении 6 нед и постепенно регрессировало. Гипестезия возникла у больного с НВК и ТН I типа, который подвергся облучению с ПД 90 Гр.

Опираясь на имеющиеся данные научной литературы, в своей работе мы оценивали разницу ФА на пораженной и здоровой сторонах у большинства пациентов с ТН до проведения РХЛ, распределяя их по 2 группам: с выраженным снижением ФА (ФА на пораженной стороне меньше, чем на здоровой, на 0,3 и более) и с умеренным снижением (разница между показателями ФА не превышает 0,3) [7, 8]. Ввиду небольшого размера статистической выборки, ее неоднородности и недостаточной длительности периода наблюдения статистически значимой корреляции между снижением ФА и исходом РХЛ мы не выявили. Однако более благоприятный исход наблюдался чаще у пациентов с умеренным снижением ФА. При этом у 2 пациентов с отсутствием положительного эффекта в течение 6 мес после РХЛ выявлено выраженное снижение ФА.

ОБСУЖДЕНИЕ

По характеру жалоб различают ТН I и II типа, при которых болевой синдром носит соответственно пароксизмальный или постоянный характер, а также нейропатическую, деафферентационную, постгерпетическую и атипичную лицевую боль [9].

Патогенез болевого синдрома при ТН изучен недостаточно полно. Существуют 2 главные теории возникновения боли: периферическая и центральная. Согласно первой, болевая импульсация обусловлена прогрессирующей дистрофией периферических ветвей самого нерва, в результате чего развивается деафферентационная гиперчувствительность и нарушаются процессы центрального торможения. Это подтверждено рядом экспериментальных исследований, в том числе морфологическим анализом тканей после ризотомии [10]. Согласно центральной теории боль возникает из-за деполяризации клеточных мембран нервных волокон и увеличения плотности натриевых каналов, что приводит к генерации эктопических импульсов [11, 12].

Предложенная G. Cruccu и соавт. в 2016 г. классификация включает 3 типа ТН: классическую, вторичную и идиопатическую [13]. При классической ТН причиной болевого синдрома является конфликт корешка тройничного нерва с верхней мозжечковой или передней нижней мозжечковой артерией [14, 15]. Во время пульсации возникает постоянное воздействие на нерв с последующим повреждением его оболочки и формированием очага демиелинизации, которое проявляется болевым синдромом [16]. Вторичную ТН вызывают любые заболевания, приводящие к повреждению корешка нерва, такие как РС, опухоли в области мостомозжечкового угла. По данным различных исследований, у 3–4 % больных РС выявляют ТН, которую связывают с демиелинизирующим повреждением

Результаты радиохирургического лечения фармакорезистентной тригеминальной невралгии

Results of radiosurgical treatment of drug-resistant trigeminal neuralgia

Пол, возраст пациента Patient's sex, age	Характеристики тригеминальной невралгии Characteristics of trigeminal neuralgia			Разница фракционной анизотропии на стороне поражения и здоровой стороне до лечения Difference in fractional anisotropy between the affected and healthy sides prior to treatment	Характеристики лечения Treatment characteristics	
	Тип Type	Этиология Etiology	Длительность, лет Duration, years		Предписанная доза, Гр Prescribed dose, Gy	Время появления эффекта Time to effect
Жен., 52 года Fem., 52 years	I	Классическая Classical	20	0,74	90,0	3 нед 3 weeks
Жен., 58 лет Fem., 58 years	II	Идиопатическая Idiopathic	9	0,48	84,0	6 нед 6 weeks
Муж., 65 лет Male, 65 years	I	Классическая Classical	15	0,59	83,0	3 мес 3 months
Муж., 76 лет Male, 76 years	I	Классическая Classical	11	–	84,0	3 нед 3 weeks
Жен., 60 лет Fem., 60 years	I	Вторичная Secondary	8	–	81,0	1 мес 1 month
Жен., 55 лет Fem., 55 years	I	Идиопатическая Idiopathic	3	0,45	87,5	5 нед 5 weeks
Жен., 84 года Fem., 84 years	I	Классическая Classical	4	0,50	86,0	5 нед 5 weeks
Жен., 49 лет Fem., 49 years	II	Вторичная Secondary	3	0,15	80,0	Без эффекта в течение 6 мес наблюдения No effect during the follow-up period
Жен., 80 лет Fem., 80 years	2	Идиопатическая Idiopathic	6	0,22	80,0	Без эффекта в течение 6 мес наблюдения No effect during the follow-up period
Муж., 70 лет Male, 70 years	I	Классическая Classical	12	–	86,0	1 мес 1 month
Жен., 55 лет Fem., 55 years	I	Классическая Classical	5	0,50	85,0	5 нед 5 weeks
Жен., 64 года Fem., 64 years	I	Идиопатическая Idiopathic	9	0,32	82,0	6 нед 6 weeks
Жен., 69 лет Fem., 69 years	II	Идиопатическая Idiopathic	7	–	88,0	3 нед 3 weeks
Жен., 57 лет Fem., 57 years	I	Классическая Classical	10	–	86,0	3 нед 3 weeks

спинального тригеминального комплекса [17–19]. Идиопатическую ТН отличает отсутствие явных структурных причин для возникновения боли. Диагноз устанавливают лишь при исключении всех иных заболеваний.

Диагностика ТН, помимо клинического осмотра и нейрофизиологических исследований, включает проведение МРТ высокого разрешения. Однако, опираясь только на анатомические данные МРТ, судить о наличии демиелинизации нерва, лежащей в основе патогенеза болевого синдрома при классической и симптоматической ТН, затруднительно [17–19], поэтому для оценки макро- и микроструктурных изменений протокол был дополнен диффузионно-тензорным режимом (рис. 2). Нарушение целостности нервов, например вследствие демиелинизации, про-

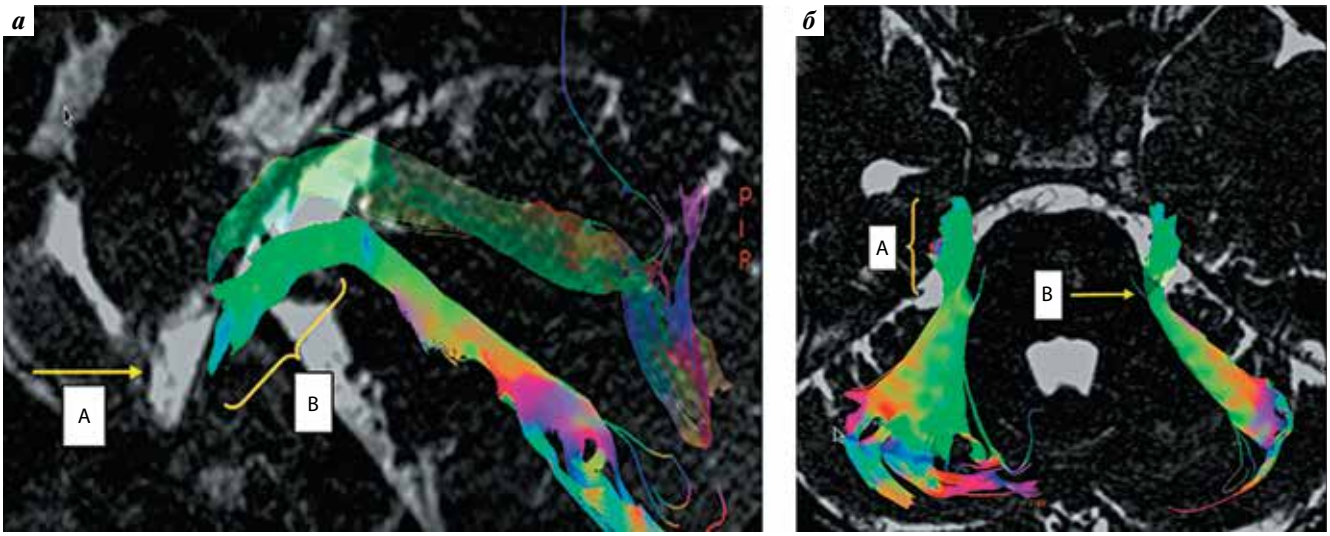

Рис. 2. *Магнитно-резонансная томография, трехмерная реконструкция тройничных нервов у пациента с идиопатической левосторонней тригеминальной невралгией (нервы без признаков патологических изменений): а – сагиттальная плоскость. А – меккелева полость; В – порция трактов тройничного нерва; б – аксиальная плоскость. А – порция трактов тройничного нерва; В – место выхода корешка тройничного нерва из ствола мозга*

Fig. 2. *Magnetic resonance imaging, 3D reconstruction of the trigeminal nerves in a patient with idiopathic trigeminal neuralgia on the left (nerves without signs of pathological changes): a – sagittal plane. A – Meckel cavity; B – portion of trigeminal tracts; б – axial plane. A – portion of trigeminal tracts; B – trigeminal dorsal root entry zone*

является снижением ФА и повышением MD [4], однако понижение ФА является более значимым и чувствительным признаком [4, 20, 21].

В ходе проведенных ранее исследований была выявлена статистически значимая связь между степенью снижения ФА и уменьшением выраженности болевого синдрома после проведения микроваскулярной декомпрессии: чем сильнее снижена ФА у пациента до операции, тем выше вероятность уменьшения интенсивности боли после декомпрессии. Это объясняется тем, что низкие значения ФА свидетельствуют о демиелинизации, подтверждая компрессию нерва сосудом, а следовательно, и лучший прогноз декомпрессии [8]. В результате исследований показатель ФА признан количественным признаком демиелинизации, в связи с чем он может служить биомаркером клинической выраженности ТН [7]. Таким образом, накопление данных об изменении показателей направленной диффузии может способствовать определению этиологии ТН, выраженности микроструктурного повреждения тройничного нерва и прогноза РХЛ. Еще одним перспективным направлением может быть измерение показателей ДТИ после РХЛ. Это позволит получить данные о степени деструкции корешка и выявить связь со степенью уменьшения выраженности боли.

Лечение диагностированной ТН начинают с подбора лекарственной терапии. Для классической ТН препаратами выбора являются карбамазепин или окскарбазепин, а пациентам с преимущественно нейропатическим характером боли назначают габапентин и прегабалин [13].

При развитии резистентности к лекарственной терапии или ее непереносимости пациентам может быть рекомендовано хирургическое лечение:

1. Чрескожное: высокочастотная селективная ризотомия, ретрогассериальная ризотомия глицеролом и баллонная компрессия узла Гассера.
2. Микрохирургическое: микроваскулярная декомпрессия корешка тройничного нерва, нейротомия корешка тройничного нерва.
3. РХЛ на аппаратах «гамма-нож» [2, 22], «кибер-нож» [23].

При подтвержденном НВК наиболее эффективной хирургической операцией признана микроваскулярная декомпрессия корешка тройничного нерва. Положительный результат регистрируется примерно у 87 % пациентов, однако она считается наиболее травматичным способом лечения из всех немедикаментозных. Как и любая операция, связанная с трепанацией черепа, она связана с риском таких осложнений, как ликворея, тромбоз венозных синусов, нагноение раны. Обезболивающий эффект сохраняется у 84 % больных более 5 лет. Частота рецидивов боли невысока – примерно 14 % [12]. Применение этого вида хирургического лечения ограничено необходимостью обязательного подтверждения этиологии болей и требованиями к оценке общего риска вмешательства исходя из соматического статуса пациента.

Осложнением деструктивных методов лечения ТН нередко бывает возникновение гипестезии участков лица. После высокочастотной селективной ризотомии гипестезию лица отмечают около 67 % пациентов. Для

этого метода характерна высокая частота рецидивов заболевания и низкая продолжительность обезболивания – в среднем до 3 мес. Преимущества метода заключаются в незамедлительном получении положительного эффекта, неспецифичности (эффективности в отношении ТН любой этиологии) и возможности многократного применения [23, 24].

Несмотря на то что механизм обезболивания при использовании методов нейромодуляции для лечения ТН до конца не изучен, их применяют при выраженном нейропатическом характере болевого синдрома, лечение которого с помощью других методик не увенчалось успехом. По данным ряда исследований, при хронической стимуляции моторной коры головного мозга отмечено усиление кровотока в таламусе, поясной извилине [25, 26]. Положительный результат получен у 84 % пациентов при длительности наблюдения 30,7 мес. Уменьшение обезболивающего эффекта успешно корректируют путем перепрограммирования параметров стимуляции. Один из недостатков данного метода – его инвазивность и высокая стоимость имплантируемого стимулятора [27].

Радиохирургическое воздействие может использоваться для лечения всех видов ТН. Механизм РХЛ сводится к прерыванию цепи патологической импульсации путем выключения афферентации по тройничному нерву без чрезмерного повреждения структуры самого нерва. Это сочетание обусловливает эффективность и безопасность лечения, однако радикальность воздействия невелика. Рецидив ТН возникает у 25 % больных, но эффективность повторного облучения сохраняется [1]. Согласно метаанализу, проведенному A. Gubian и соавт., эффективность РХЛ классической ТН I и II типа составляет 71 %, а более 64 % пациентов отмечают анальгетический эффект в течение 5 и более лет после облучения. Среди осложнений РХЛ авторы выявили временное онемение и дизестезию у 28 % пациентов, снижение слуха – у 0,74 % [1].

В научных источниках, опубликованных до 2014 г., мишенью радиохирургических операций при ТН считалась зона входа корешка тройничного нерва в ствол мозга, обозначаемая аббревиатурой DREZ (dorsal root entry zone) (см. рис. 1). При облучении этой зоны с ПД до 90 Гр (в зависимости от особенностей анатомии этой области) развитие онемения лица выявлено преимущественно у пациентов с длиной корешка тройничного нерва >11 мм [3].

Большинство работ, опубликованных после 2014 г., посвящено облучению цистернальной порции тройничного нерва, располагающейся на расстоянии 4–14 мм от ствола (см. рис. 1). Это позволяет уменьшить лучевую нагрузку на структуры ствола головного мозга, снизить риск осложнений и одновременно увеличить ПД, повышая эффективность лечения [28].

Наш опыт РХЛ 14 пациентов всех 3 этиологических типов ТН на аппарате «гамма-нож» с облучением цистернальной порции корешка тройничного нерва продемонстрировал, что эффективность воздействия не зависит от первопричины заболевания. Полученные результаты аналогичны тем, которые описаны в научной литературе, за исключением значительно меньшей частоты транзиторных осложнений, которые мы наблюдали лишь у 1 пациента. Отсутствие клинического улучшения за 6 мес наблюдения у 2 пациентов с симптоматической и классической ТН (с РС и НВК) после РХЛ с ПД 80 Гр не противоречит данным других исследователей. Дальнейшее изучение РХЛ должно быть направлено на уточнение его эффективности и безопасности при ТН различного генеза. Для этого необходимо увеличение выборки пациентов при сохранении стандартизированной программы диагностики и облучения, например предлагаемой в данной работе.

ЗАКЛЮЧЕНИЕ

При фармакорезистентных формах ТН облучение цистернальной порции корешка тройничного нерва с ПД >80 Гр значительно уменьшает выраженность болевого синдрома через 3–6 нед и характеризуется низким риском развития осложнений.

Оценка отсроченных результатов РХЛ при ТН требует дальнейшего накопления опыта.

ЛИТЕРАТУРА / REFERENCES

1. Gubian A., Rosahl S.K. Meta-analysis on safety and efficacy of microsurgical and radiosurgical treatment of trigeminal neuralgia. World Neurosurg 2017;103:757–67. DOI: 10.1016/j.wneu.2017.04.085.
2. Chen C.J., Paisan G., Buell T.J. et al. Stereotactic radiosurgery for type 1 versus type 2 trigeminal neuralgias. World Neurosurg 2017;108:581–8. DOI: 10.1016/j.wneu.2017.09.055.
3. Hung Y.C., Lee C.C., Liu K.D. et al. Radiosurgery target location and individual anatomical variation in trigeminal nerves. J Neurosurg 2014;121 Suppl:203–9. DOI: 10.3171/2014.7.GKS141432.
4. Fujiwara S., Sasaki M., Wada T. et al. High-resolution diffusion tensor imaging for the detection of diffusion abnormalities in the trigeminal nerves of patients with trigeminal neuralgia caused by neurovascular compression. J Neuroimaging 2011;21(2):e102–8. DOI: 10.1111/j.1552-6569.2010.00508.x.
5. Mukherjee P., Chung S.W., Berman J.I. et al. Diffusion tensor MR imaging and fiber tractography: technical considerations. AJNR Am J Neuroradiol 2008;29(5):843–52. DOI: 10.3174/ajnr.A1052.
6. Tournier J.-D., Mori S., Leemans A. Diffusion tensor imaging and beyond. Magn Reson Med 2011;65(6):1532–56. DOI: 10.1002/mrm.22924.
7. Lutz J., Thon N., Stahl R. et al. Microstructural alterations in trigeminal

neuralgia determined by diffusion tensor imaging are independent of symptom duration, severity, and type of neurovascular conflict. J Neurosurg 2016;124(3):823–30. DOI: 10.3171/2015.2.JNS142587.
8. Chen F., Chen L., Li W. et al. Pre-operative declining proportion of fractional anisotropy of trigeminal nerve is correlated with the outcome of micro-vascular decompression surgery. BMC Neurol 2016;16:106. DOI: 10.1186/s12883-016-0620-5.
9. Eller J.L., Raslan A.M., Burchiel K.J. Trigeminal neuralgia: definition and classification. Neurosurg Focus 2005;18(5):E3.
10. Hanes W.J. Clinical research on the etiology and treatment of tic douloureux on an allergic basis. Report of 183 cases. Oral Surg Oral Med Oral Pathol 1967;23(6):728–36. DOI: 10.1016/0030-4220(67)90361-1.
11. Smith K.J., McDonald W.I. Spontaneous and evoked electrical discharges from a central demyelinating lesion. J Neurol Sci 1982;55(1):39–47. DOI: 10.1016/0022-510x(82)90168-x.
12. Карлов В.А. О принципиальных особенностях патогенеза и патологического лечения некоторых неврологических синдромов области лица. Журнал невропатологии и психиатрии им. С.С. Корсакова 1980;(5):676–9. [Karlov V.A. On the fundamental features of pathogenesis and pathological treatment of certain neurological syndromes of the face area. Zhurnal nevropatologii i psihiatrii im. S.S. Korsakova = S.S. Korsakov Journal of Neuropathology and Psychiatry 1980;(5):676–9. (In Russ.)].
13. Cruccu G., Finnerup N.B., Jensen T.S et al. Trigeminal neuralgia: new classification and diagnostic grading for practice and research. Neurology 2016;87(2):220–8. DOI: 10.1212/WNL.0000000000002840.
14. Laligam N.S. Microvascular decompression for cranial nerve compression syndromes. In: Atlas of neurosurgical techniques. Ed. by L.N. Sekhar, R.G. Fessler. New York; Stuttgart: Theime, 2006. Pp. 860–869.
15. Thomas K.L., Vilensky J.A. The anatomy of vascular compression in trigeminal neuralgia. Clin Anat 2014;27(1):89–93. DOI: 10.1002/ca.22157.
16. Okeson J.P. Bell's orofacial pains: the clinical management of orofacial pain. Chicago: Quintessence, 2005. 567 p.
17. Foley P.L., Vesterinen H.M., Laird B.J. et al. Prevalence and natural history of pain in adults with multiple sclerosis: systematic review and meta-analysis. Pain 2013;154(5):632–42. DOI: 10.1016/j.pain.2012.12.002.
18. De Santi L., Annunziata P. Symptomatic cranial neuralgias in multiple sclerosis: clinical features and treatment. Clin Neurol Neurosurg 2012;114(2):101–7. DOI: 10.1016/j.clineuro.2011.10.044.
19. Cruccu G., Biasiotta A., Di Rezze S. et al. Trigeminal neuralgia and pain related to multiple sclerosis. Pain 2009;143(3):186–91. DOI: 10.1016/j.pain.2008.12.026.
20. Herweh C., Kress B., Rasche D. et al. Loss of anisotropy in trigeminal neuralgia revealed by diffusion tensor imaging. Neurology 2007;68(10):776–8. DOI: 10.1212/01.wnl.0000256340.16766.1d.
21. Lutz J., Linn J., Mehrkens J.H. et al. Trigeminal neuralgia due to neurovascular compression: high-spatial-resolution diffusion-tensor imaging reveals microstructural neural changes. Radiology 2011;258(2):524–30. DOI: 10.1148/radiol.10100477.
22. Barbor M. MVD bests Gamma Knife for pain in trigeminal neuralgia. In: Congress of Neurological Surgeons (CNS) 2015 Annual Meeting, 26–30 September 2015. New Orleans, 2015. Available at: https://www.medscape.com/viewarticle/852161.
23. Singh R., Davis J., Sharma S. Stereotactic radiosurgery for trigeminal neuralgia: a retrospective multi-institutional examination of treatment outcomes. Cureus 2016;8(4):e554. DOI: 10.7759/cureus.554.
24. Sindou M., Tatli M. [Treatment of trigeminal neuralgia with thermorhizotomy (In French)]. Neurochirurgie 2009;55(2):203–10. DOI: 10.1016/j.neuchi.2009.01.015.
25. Brown J.A. Motor cortex stimulation. Neurosurg Focus 2001;11(3):E5.
26. García-Larrea L., Peyron R., Mertens P. et al. Functional imaging and neurophysiological assessment of spinal and brain therapeutic modulation in humans. Arch Med Res 2000;31(3):248–57.
27. Monsalve G.A. Motor cortex stimulation for facial chronic neuropathic pain: a review of the literature. Surg Neurol Int 2012;3(Suppl 4):S290–311. DOI: 10.4103/2152-7806.103023.
28. Taich Z.J., Goetsch S.J., Monaco E. et al. Stereotactic radiosurgery treatment of trigeminal neuralgia: clinical outcome and prognostic factors. World Neurosurg 2016;90:604–12.e11. DOI: 10.1016/j.wneu.2016.02.067.

Вклад авторов
А.С. Токарев: разработка дизайна исследования, проведений операций, написание текста статьи;
М.В. Синкин: анализ полученных данных, научное редактирование текста статьи;
Е.Н. Рожнова: ведение пациентов, обзор публикаций по теме статьи, анализ полученных данных, написание текста статьи;
В.Н. Степанов: обзор публикаций по теме статьи, анализ полученных данных, выполнение инструментальных исследований, написание текста статьи;
В.А. Рак: ведение пациентов, выполнение операций, получение данных для анализа.
Authors' contributions
A.S. Tokarev: development of the research design, surgery treatment, article writing;
M.V. Sinkin: data analysis, article scientific editing;
E.N. Rozhnova: management of patients, reviewing of publications of the article's theme, data analysis, article writing;
V.N. Stepanov: reviewing of publications of the article's theme, data analysis, instrumental examination, article writing;
V.A. Rak: management of patients, surgery treatment, obtaining data for analysis.

ORCID авторов/ORCID of authors
А.С. Токарев/A.S. Tokarev: https://orcid.org/0000-0002-8415-5602
М.В. Синкин/M.V. Sinkin: https://orcid.org/0000-0001-5026-0060
Е.Н. Рожнова/E.N. Rozhnova: https://orcid.org/0000-0003-0521-4836
В.Н. Степанов/V.N. Stepanov: https://orcid.org/0000-0003-0007-8054
В.А. Рак/V.A. Rak: https://orcid.org/0000-0002-4534-8719

Конфликт интересов. Авторы заявляют об отсутствии конфликта интересов.
Conflict of interest. The authors declare no conflict of interest.

Финансирование. Исследование проведено без спонсорской поддержки.
Financing. The study was performed without external funding.

Информированное согласие. Пациенты подписали информированное согласие на участие в исследовании.
Informed consent. The patients gave written informed consent to participate in the study.

Статья поступила: 13.12.2018. **Принята к публикации:** 03.06.2019.
Article received: 13.12.2018. **Accepted for publication:** 03.06.2019.