МЕТОДЫ ПРОФИЛАКТИКИ СОСУДИСТОГО СПАЗМА И ОТСРОЧЕННОЙ ИШЕМИИ ГОЛОВНОГО МОЗГА У ПАЦИЕНТОВ С МАССИВНЫМ СУБАРАХНОИДАЛЬНЫМ КРОВОИЗЛИЯНИЕМ ВСЛЕДСТВИЕ РАЗРЫВА АНЕВРИЗМ СОСУДОВ ГОЛОВНОГО МОЗГА

В.В. Крылов[1, 2], А.В. Природов[1], Г.П. Титова[1], Е.В. Клычникова[1], А.А. Солодов[2], Е.Ю. Бахарев[1, 2], Г.К. Гусеинова[1, 2], А.В. Сытник[3], Т.А. Шатохин[1], С.С. Маркин[4]

[1]ГБУЗ «Научно-исследовательский институт скорой помощи им. Н.В. Склифосовского Департамента здравоохранения г. Москвы»; Россия, 129090 Москва, Большая Сухаревская пл., 3;
[2]ФГБОУ ВО «Московский государственный медико-стоматологический университет им. А.И. Евдокимова» Минздрава России; Россия, 127473 Москва, ул. Делегатская, 20, стр. 1;
[3]ГБУЗ «Городская клиническая больница № 13 Департамента здравоохранения г. Москвы»; Россия, 115280 Москва, ул. Велозаводская, 1/1;
[4]ООО «СупраГен»; Россия, 119270 Москва, Лужнецкая наб., 6, стр. 1

Контакты: *Александр Владиславович Природов aprirodov@yandex.ru*

Цель исследования *– оценить эффективность и безопасность применения различных видов дренирования, обеспечивающего отток цереброспинальной жидкости из субарахноидального пространства, в сочетании с интратекальным фибринолизом для профилактики развития симптомного сосудистого спазма и улучшения исходов лечения пациентов с разрывом АА.*
Материалы и методы. *В исследование вошли 86 пациентов с разрывом АА и массивным САК (>15 баллов по шкале A. Hijdra), прооперированные открытым способом в течение 72 ч от начала заболевания. Поясничное дренирование провели у 12 пациентов (1-я группа), поясничное и цистернальное дренирование – у 24 (2-я группа), комбинированное дренирование в сочетании с трехкратным интратекальным фибринолизом рекомбинантной стафилокиназой – у 25 (3-я группа); в контрольную (4-ю) группу включены 25 пациентов со сходными клинико-инструментальными данными.*
Результаты. *Частота неблагоприятных исходов и развития симптомного сосудистого спазма составила в 1-й группе соответственно 83 и 83 %, во 2-й группе – 36,8 и 47,4 %, в 3-й группе – 9,1 и 9,1 %, в 4-й группе – 76 и 60 %.*
Заключение. *Интратекальный фибринолиз рекомбинантной стафилокиназой в сочетании с комбинированным дренированием показал свою эффективность у пациентов с массивным САК вследствие разрыва АА. Этот подход к лечению существенно снижает риск развития спазма и улучшает исходы лечения больных.*

Ключевые слова: *субарахноидальное кровоизлияние, артериальная аневризма, сосудистый спазм, цистернальное дренирование, поясничное дренирование, интратекальный фибринолиз, рекомбинантная стафилокиназа*

Для цитирования: *Крылов В.В., Природов А.В., Титова Г.П. и др. Методы профилактики сосудистого спазма и отсроченной ишемии головного мозга у пациентов с массивным субарахноидальным кровоизлиянием вследствие разрыва аневризм сосудов головного мозга. Нейрохирургия 2019;21(1):12–26.*

DOI: 10.17650/1683-3295-2019-21-1-12-26

Prevention of cerebral vasospasm and delayed cerebral ischemia in patients with massive aneurysmal subarachnoid hemorrhage

V.V. Krylov[1, 2], A.V. Prirodov[1], G.P. Titova[1], E.V. Klychnikova[1], A.A. Solodov[2], E.Yu. Bakharev[1, 2], G.K. Guseinova[1, 2], A.V. Sytnik[3], T.A. Shatokhin[1], S.S. Markin[4]

[1]N.V. Sklifosovsky Research Institute for Emergency Medicine, Moscow Healthcare Department; 3 Bol'shaya Sukharevskaya Sq., Moscow 129090, Russia;

[2]A.I. Evdokimov Moscow State University of Medicine and Dentistry, Ministry of Health of Russia; Bld. 1, 20 Delegatskaya St., Moscow 127473, Russia;
[3]City Clinical Hospital No. 13, Moscow Healthcare Department; 1/1 Velozavodskaya St., Moscow 115280, Russia;
[4]SupraGen; Bld. 1, 6 Luzhnetskaya Emb., Moscow 119270, Russia

The study objective *is to evaluate the effectiveness and the safety of different cerebrospinal fluid drainage methods and intrathecal fibrinolytic therapy in the prevention of cerebral vasospasm and improving outcomes in patients with massive subarachnoid hemorrhage.*
Materials and methods. *The study was performed on 86 patients with massive aneurismal subarachnoid hemorrhage (Hijdra score >15) who had clipping surgery within 72 h after symptoms onset. We used lumbal drainage in 12 patients (group 1), combined lumbal and cisternal drainage in 24 patients (group 2), lumbal and cisternal drainage with intrathecal fibrinolytic therapy with recombinant staphylokinase in 25 patients (group 3); control group (group 4) included 25 patients with similar clinical and instrumental data.*
Results. *Incidence of unfavorable outcome and symptomatic cerebral vasospasm was 83 and 83 %, respectively (in group 1), 36.8 and 47.4 % (in group 2), 9.1 and 9.1 % (in group 3), 76 and 60 % (in group 4).*
Conclusion. *The proposed intrathecal fibrinolytic therapy with recombinant staphylokinase may be effective and safe to reduce the severity of cerebral vasospasm, improve clinical outcome and lower frequency of normal pressure hydrocephalus after aneurysm rupture.*

Key words: *subarachnoid hemorrhage, arterial aneurysm, cerebral vasospasm, cisternal drainage, lumbal drainage, intrathecal fibrinolytic therapy, recombinant staphylokinase*

For citation: *Krylov V.V., Prirodov A.V., Titova G.P. et al. Prevention of cerebral vasospasm and delayed cerebral ischemia in patients with massive aneurysmal subarachnoid hemorrhage. Neyrokhirurgiya = Russian Journal of Neurosurgery 2019;21(1):12–26.*

ВВЕДЕНИЕ

Сосудистый спазм (СС) вследствие аневризматического субарахноидального кровоизлияния (САК) – комплекс специфических патофизиологических и морфологических изменений интракраниальных артерий, возникающий под воздействием продуктов распада излившейся в субарахноидальное пространство крови.

Отсроченная церебральная ишемия вследствие СС – основная причина ухудшения состояния пациентов и неблагоприятных исходов после разрыва аневризм сосудов головного мозга. СС развивается после 3-х суток с момента САК и имеет максимальную выраженность на 7–10-е сутки.

Достоверно известно о прямой зависимости между выраженностью САК и частотой развития симптомного СС. Пациенты с массивным САК (>15 баллов по шкале A. Hijdra) составляют наиболее тяжелую для лечения группу вследствие крайне высокого риска развития отсроченной церебральной ишемии и неблагоприятного исхода. По данным литературы, частота неблагоприятного исхода у пациентов с выраженностью САК >15 баллов по шкале A. Hijdra варьирует от 47,5 до 100,0 % [1–4].

Для снижения выраженности СС патогенетически обоснованной тактикой считается удаление крови из базальных цистерн до развития СС. Одним из первых способов профилактики СС было механическое удаление сгустков крови во время открытой операции. Однако широкая арахноидальная диссекция в остром периоде САК сопряжена с дополнительной операционной травмой и не всегда может быть выполнена в полном объеме [5, 6].

Позже предложены варианты «непрямой» санации субарахноидального пространства при помощи различных вариантов дренирования – поясничного, цистернального, вентрикулярного. Отток цереброспинальной жидкости (ЦСЖ) по дренажу может значительно снизить выраженность СС и частоту симптомной ишемии мозга [7–10]. Однако даже при дренировании частота развития СС и неблагоприятных исходов составляет 35,2–60,0 % [7, 8, 11].

Как дополнение к дренированию рассматривают интратекальное введение фибринолитических препаратов для ускорения лизиса сгустков крови, т.е. максимально быстрого удаления спазмогенных факторов. Наиболее перспективными считаются селективные фибринолитические препараты 3-го поколения (рекомбинантный тканевый активатор плазминогена и его аналоги), которые характеризуются низкой частотой системных и геморрагических осложнений [12, 13].

Одним из таких препаратов является рекомбинантная неиммуногенная стафилокиназа (фортеплазе), которая по сравнению с другими фибринолитиками, в том числе тканевыми активаторами плазминогена (алтеплазой, тенектеплазой), обладает более избирательным фибринолитическим эффектом [12–14].

Цель исследования – оценить эффективность и безопасность применения различных видов дренирования, обеспечивающего отток ЦСЖ из субарахноидального пространства, в сочетании с интратекальным фибринолизом для профилактики развития симптомного СС и улучшения исходов лечения пациентов с разрывом артериальной аневризмы (АА).

МАТЕРИАЛЫ И МЕТОДЫ

В исследование вошли пациенты, у которых выполнено клипирование аневризм сосудов головного

мозга в отделении неотложной нейрохирургии Научно-исследовательского института скорой помощи им. Н.В. Склифосовского ДЗМ в течение 72 ч с момента развития САК.

Тяжесть состояния оценивали по шкале Hunt – Hess (Hunt & Hess Scale) [15], степень угнетения сознания – по шкале комы Глазго (Glasgow Coma Scale) [16], выраженность САК – по классификациям M. Fisher (Fisher Scale) [17], A. Hijdra (Hijdra Scale) [18].

Критерии включения в исследование:

1. Наличие АА, подтвержденной по данным ангиографии.
2. Срок оперативного вмешательства ≤72 ч с момента развития САК.
3. Состояние при поступлении I–IV степени тяжести по шкале Hunt–Hess).
4. Массивное базальное САК с оценкой >15 баллов по шкале A. Hijdra.
5. Отсутствие признаков СС до операции по данным компьютерной ангиографии сосудов головного мозга, цифровой субтракционной ангиографии, транскраниальной доплерографии (ТКДГ).
6. Письменное информированное согласие пациента на участие в исследовании.

Группы. В исследовании приняли участие 86 пациентов. Методом слепой выборки были сформированы 4 группы.

В 1-ю группу включены 12 пациентов, у которых выполняли поясничное дренирование и клипирование аневризмы.

Во 2-ю группу вошли 24 пациента, у которых проводили комбинированное (цистернальное и поясничное) дренирование и клипирование аневризмы.

В 3-ю группу включены 25 пациентов, у которых осуществляли комбинированное (цистернальное и поясничное) дренирование, клипирование аневризмы и которым вводили рекомбинантную стафилокиназу (фортелизин («СупраГен», Россия), после чего проводили санацию ЦСЖ в послеоперационном периоде.

У пациентов 1, 2 и 3-й групп в послеоперационном периоде санировали субарахноидальное пространство путем выведения ЦСЖ.

Контрольную (4-ю) группу составили 25 пациентов, набранных ретроспективно методом случайной выборки из пациентов со сходными клинико-инструментальными данными, которые перенесли открытое оперативное вмешательство по поводу разрыва аневризмы в период с 01.01.2012 по 31.12.2014.

Предоперационное обследование. Оценивали клинико-неврологический статус, выполняли ТКДГ, компьютерную томографию (КТ) головного мозга, компьютерную ангиографию или цифровую субтракционную ангиографию, рентгенографию грудной клетки, электрокардиографию, общий и биохимический анализы крови, коагулограмму (табл. 1).

Ход операции. Количество манипуляций у пациентов разных групп различалось. У пациентов 1, 2 и 3-й групп в первую очередь устанавливали поясничный дренаж. Затем осуществляли клипирование аневризмы. После него у пациентов 2-й и 3-й групп в межножковую цистерну вставляли микрокатетер, который выводили через контрапертуру. Далее у пациентов 3-й группы орошали базальные цистерны фибринолитиком в дозе 1, или 2, или 2,5 мг (в разведении). В течение 5 мин осуществляли визуальный контроль гемостаза для исключения явления локальной кровоточивости. Дренажи перекрывали, подключали к закрытым стерильным системам с управляемым сбросом ЦСЖ.

Послеоперационное ведение. Дренаж открывали для оттока ЦСЖ на уровне проекции отверстия Монро. Через 2 ч после операции выполняли общий анализ ЦСЖ. Через 6 ч выполняли КТ головного мозга. У пациентов 1-й группы поясничный дренаж открывали для оттока ЦСЖ после контрольной КТ. Пациентам 3-й группы через 6 ч после операции повторно вводили фибринолитик, дренаж перекрывали на 1 ч. Через 6 ч после введения фибринолитика выполняли КТ головного мозга (см. табл. 1).

При отсутствии противопоказаний у пациентов 2-й и 3-й групп фракционное (по 10 мл) выведение ЦСЖ по поясничному дренажу осуществляли 4 раза в сутки начиная со 2-х суток после операции.

Поясничное и цистернальное дренирование проводили до уменьшения количества эритроцитов в ЦСЖ до 10×10^3/мкл и менее.

После удаления цистернального дренажа во 2-й и 3-й группах продолжали фракционное (по 15–20 мл) дренирование ЦСЖ 5–6 раз в сутки (всего 100 мл за сутки) в течение 2 дней. При выделении более 250 мл ЦСЖ в сутки для предупреждения гипердренирования дренаж перекрывали и изменяли уровень сброса ЦСЖ.

Основными параметрами оценки эффективности лечения стали исход заболевания и выраженность СС.

Исходы оценивали по шкале исходов Глазго (Glasgow Outcome Scale, ШИГ) [19] через 3 мес после САК.

Для оценки выраженности СС измеряли линейную скорость кровотока (ЛСК) по средней мозговой артерии (СМА) и подсчитывали индекс Линдегарда (K.F. Lindegaard). Выделяли умеренный СС (ЛСК >120 см/с), выраженный (ЛСК >200 см/с, индекс Линдегарда >3), критический (ЛСК >300 см/с, индекс Линдегарда >6) [20].

Сосудистый спазм считали симптомным, если наблюдались его клинические проявления (очаговая неврологическая симптоматика или угнетение сознания на 2 и более балла по шкале комы Глазго, длящееся более 1 ч).

Статистическую обработку данных (вычисление среднего арифметического, среднего стандартного отклонения, медианы распределения) выполняли в программе Statistica 10.0 (StatSoft, США). Статистическую

Таблица 1. *Алгоритм проведения исследований у пациентов с массивным субарахноидальным кровоизлиянием вследствие разрыва аневризмы сосудов головного мозга*

Table 1. *Diagnostic algorithm for patients with massive subarachnoid hemorrhages caused by cerebral aneurysm rupture*

Метод Method	Перед операцией Before surgery	Сроки после операции After surgery											
		6 ч 6 h	12 ч 12 h	1-е сутки 1st day	2-е сутки 2nd day	3-и сутки 3rd day	4-е сутки 4th day	5-е сутки 5th day	6-е сутки 6th day	7-е сутки 7th day	8-е сутки 8th day	9-е сутки 9th day	10-е сутки 10th day
Оценка клинико-неврологического статуса Assessment of clinical and neurological status	+	+	+	+	+	+	+	+	+	+	+	+	+
Компьютерная томография головного мозга Brain computed tomography	+	+ Для 1-й и 3-й групп For groups 1 and 3	+ Для 3-й группы For group 3	+				+					+
Транскраниальная доплерография Transcranial Doppler ultrasonography	+			+	+	+	+	+	+	+	+	+	+
Общий анализ цереброспинальной жидкости Cerebrospinal fluid analysis	+	+	+ Для 3-й группы For group 3	+	+	+	+	+	Ежедневно в течение всего срока дренирования Daily during the whole period of drainage				
Общий анализ крови Complete blood count	+	+		+	+	+	+	+	+	+	+	+	+
Биохимический анализ крови Biochemical blood tests	+			+	+	+	+	+	+	+	+	+	+
Коагулограмма Coagulogram	+			+	+	+	+	+	+	+	+	+	+

значимость различий оценивали с применением рангового Н-критерия Краскела–Уоллиса.

РЕЗУЛЬТАТЫ

Исключение пациентов. Из исследования были исключены 6 пациентов:

– 1 пациент 3-й группы – вследствие развития отека мозга в раннем послеоперационном периоде, что потребовало выполнения декомпрессивной трепанации черепа;
– 5 пациентов 2-й группы:
  - 3 пациента – в связи с дисфункцией или дислокацией дренажей в течение 6 ч с момента завершения операции;
  - 1 пациент – вследствие развития в раннем послеоперационном периоде фульминантного отека мозга, потребовавшего выполнения декомпрессивной трепанации черепа;
  - 1 пациент – в связи с развитием пневмоторакса на 2-е сутки после операции.

Таким образом, в основной анализ были включены 80 больных.

Набор пациентов в 1-ю группу (для поясничного дренирования) был досрочно прекращен из-за крайне высокой частоты неблагоприятных исходов. У 10 (83 %) из 12 больных развилась декомпенсированная церебральная ишемия вследствие СС.

Из 80 пациентов 41 (51,25 %) были мужчины, 39 (48,75 %) – женщины. Группы статистически не различались по полу ($p = 0,52$). Возраст пациентов варьировал от 30 до 75 лет, в среднем составив 51,7 года. Группы статистически не различались по возрасту ($p = 0,47$). Тяжесть состояния при поступлении соответствовала II степени по шкале Hunt–Hess у 21 (26,25 %) пациента, III степени – у 47 (58,75 %) пациентов, IV степени – у 12 (15 %) пациентов. Группы статистически

Таблица 2. *Распределение пациентов с массивным субарахноидальным кровоизлиянием в зависимости от исхода, оцененного по шкале Глазго, абс. (%)*

Table 2. *Distribution of patients with massive subarachnoid hemorrhages according to their Glasgow Outcome Score, abs. (%)*

Оценка по шкале исходов Глазго Glasgow Outcome Score	1-я группа (*n* = 12) Group 1 (*n* = 12)	2-я группа (*n* = 19) Group 2 (*n* = 19)	3-я группа (n = 24)				4-я группа (n = 25) Group 4 (*n* = 25)
			всего in total	в том числе получавшие фортеплазе including those receiving forteplaze			
				двукратно* (*n* = 6) 2 times* (*n* = 6)	двукратно** (*n* = 2) 2 times** (*n* = 2)	трехкратно*** (*n* = 11) 3 times*** (*n* = 11)	
1	10 (83,3)	7 (36,8)	10 (41,7)	2 (33,3 %)	2 (100,0)	1 (9,1)	19 (76,0)
2	–	–	–	–	–	–	–
3	–	1 (5,3)	2 (8,3)	1 (16,7)	–	1 (9,1)	–
4	–	1 (5,3)	–	–	–	–	3 (12,0)
5	2 (16,7)	10 (52,6)	12 (50,0)	3 (50,0)	–	9 (81,8)	3 (12,0)

**В разных дозах: 1-й раз в дозе 2 мг, 2-й раз – 1 мг. **В разных дозах: 1-й раз в дозе 2,5 мг, 2-й раз – 2 мг. ***В разных дозах: 1-й раз в дозе 2 мг, 2-й раз – 1 мг, 3-й раз – 1 мг.*

**In different doses: the 1st time in a dose of 2 mg, the 2nd time – 1 mg. **In different doses: the 1st time in a dose of 2.5 mg, the 2nd time – 2 mg. ***In different doses: the 1st time in a dose of 2 mg, the 2nd time – 1 mg, the 3rd time – 1 mg.*

не различались по тяжести состояния (p = 0,2). Массивность САК по шкале A. Hijdra варьировала от 15 до 30 баллов и в среднем составила 22,7 балла. Группы статистически не различались по массивности САК (p = 0,11).

Исходы лечения. Исход считали благоприятным при оценке по ШИГ, равной 4–5 баллам, неблагоприятным – при оценке, равной 1–3 баллам. При сравнении исходов лечения группы статистически значимо различались (p = 0,031) (табл. 2).

У 10 (83,3 %) из 12 пациентов 1-й группы развилась ишемия мозга, что привело к летальному исходу. У 6 из 12 пациентов возникли противопоказания к сбросу ЦСЖ (наличие аксиальной дислокации по данным контрольной КТ), в связи с чем поясничное дренирование не проводили.

Во 2-й группе у 7 (36,8 %) из 19 пациентов исход был неблагоприятным (1–2 балла по ШИГ), у 1 (5,3 %) пациента развился симптомный СС, что вызвало неврологический дефицит (3 балла по ШИГ). У 11 (57,9 %) из 19 пациентов исход был благоприятным (4–5 баллов по ШИГ). У 6 из 7 умерших пациентов смерть произошла в результате декомпенсированной ишемии мозга вследствие СС, у 1 пациента – в результате развития вторичных гнойно-септических внечерепных осложнений (абсцедирующей пневмонии, сепсиса).

Пациенты 3-й группы различались по способу введения фибринолитика и дозам. В литературе представлены данные об интратекальном применении алтеплазы в дозе от 5 до 10 мг, что составляет 5–10 % дозы, используемой при системном фибринолизе [21–26]. С учетом отсутствия в литературе упоминаний об интратекальном применении фортеплазе у 5 пациентов этот фибринолитик вводили однократно в дозе 0,75–1,0 мг (соответствует 5,0–6,6 % дозы, используемой для системного фибринолиза при инфаркте миокарда). При данной схеме введения наблюдались неблагоприятные исходы: в 3 случаях причиной смерти стала декомпенсированная ишемия мозга на фоне СС, в 1 – вторичный гнойный менингит, в 1 – развитие и декомпенсация острой почечной недостаточности. По нашему мнению, неудовлетворительные исходы лечения в данной подгруппе обусловлены неполной санацией базальных цистерн в раннем послеоперационном периоде.

В связи с неэффективностью однократного введения фортеплазе другим 6 пациентам вводили фибринолитик двукратно: в ходе операции в дозе 2 мг и через 6 ч после операции в дозе 1 мг. Такая тактика значительно улучшила результаты лечения. Летальный исход наступил у 2 (33,3 %) пациентов, из которых 1 длительно находился в коматозном состоянии с развитием в послеоперационном периоде вторичных осложнений – пневмонии, флотирующего тромбоза вен нижних конечностей и тромбоэмболии легочной артерии; у другого пациента развился диффузный фульминантный отек мозга в 1-е сутки после операции. У 1 пациента появились грубые неврологические нарушения (3 балла по ШИГ) в связи с массивным геморрагическим пропитыванием ишемического очага через 4 дня после интратекального введения фибринолитика, что потребовало ревизионного хирургического вмешательства. Учитывая срок развития осложнения, мы не связываем его непосредственно с интратекальным введением фортеплазе. У 3 (50 %) пациентов исход был удовлетворительным (5 баллов по ШИГ).

У 2 пациентов дозы препарата были увеличены: 2,5 мг вводили интраоперационно и 2 мг – после операции. Отмечено геморрагическое пропитывание ствола

мозга через 1 день после оперативного вмешательства. Дальнейший набор пациентов в эту подгруппу был прекращен.

У 11 пациентов фортеплазе вводили трехкратно: 2 мг 1 раз в ходе операции и 2 раза по 1 мг с интервалом 6 ч в послеоперационном периоде. Летальный исход наступил в 1 (9,1 %) случае в связи с развитием распространенного базального гнойного менингита. У 1 (9,1 %) пациента произошло формирование грубой инвалидизации (3 балла по ШИГ) в связи с нарушением кровоснабжения в бассейне передней ворсинчатой артерии после клипирования аневризмы хориоидального сегмента внутренней сонной артерии. У 9 (81,8 %) пациентов наблюдали удовлетворительный исход (4–5 баллов по ШИГ).

В 4-й (контрольной) группе в 19 (76 %) случаях зарегистрирован неблагоприятный исход (1–2 балла по ШИГ), в 3 (12 %) – умеренная инвалидизация (4 балла по ШИГ) в связи с последствиями перенесенного СС, в 3 (12 %) – удовлетворительный исход.

При статистическом анализе выявлена статистически значимая зависимость частоты благоприятных исходов от кратности введения фортеплазе ($p = 0,0024$). Доказано статистически значимое улучшение исходов лечения у пациентов, которым вводили фортеплазе трехкратно в дозах 2, 1 и 1 мг. Вследствие этого в дальнейший анализ были включены 11 пациентов, у которых введение фибринолитика было трехкратным.

Сосудистый спазм. Частота развития симптомного СС в 3-й и 4-й группах статистически значимо различалась ($p = 0,014$) (табл. 3).

Выраженность СС оценивали ежедневно в течение 5–12 сут после оперативного лечения при помощи ТКДГ с учетом ЛСК по СМА и индекса Линдегарда (табл. 4). В силу отсутствия акустического окна не удалось оценить СС в 5 (7,5 %) случаях: в 1 – в 1-й группе, в 2 – во 2-й группе, в 2 – в 4-й группе.

Таблица 3. *Частота симптомного сосудистого спазма у пациентов с массивным субарахноидальным кровоизлиянием (n = 67)*

Table 3. *Frequency of symptomatic vascular spasms in patients with massive subarachnoid hemorrhages (n = 67)*

Группа Group	Число случаев, абс. (%) Number of cases, abs. (%)
1-я группа ($n = 12$) Group 1 ($n = 12$)	10 (83,0)
2-я группа ($n = 19$) Group 2 ($n = 19$)	9 (47,4)
3-я группа (только пациенты, которым фибринолитик вводили трехкратно) ($n = 11$) Group 3 (only patients who received three injections with a fibrinolytic agent) ($n = 11$)	1 (9,1)
4-я группа ($n = 25$) Group 4 (v = 25)	15 (60,0)
Всего In total	35 (53,0)

Группы статистически не различались по выраженности СС ($p = 0,145$), однако отмечена тенденция к уменьшению частоты выраженного и критического СС у пациентов, которым трехкратно вводили фортеплазе. У них также наблюдалась тенденция к снижению ЛСК (рис. 1, 2).

Показатели ЦСЖ проанализированы у пациентов 2-й и 3-й групп. Сроки и объем ЦСЖ в этих группах не различались. Средняя продолжительность дренирования во 2-й группе составила 3,10 ± 1,14 дня, в 3-й группе – 3,40 ± 1,42 дня, средний объем ЦСЖ за весь период – соответственно 617,0 ± 253,6 и 768,0 ± 284,8 мл, среднесуточный объем ЦСЖ – 199,0 ± 71,9 и 226,0 ± 78,4 мл.

Таблица 4. *Распределение пациентов с массивным субарахноидальным кровоизлиянием в зависимости от выраженности сосудистого спазма по данным транскраниальной доплерографии*

Table 4. *Distribution of patients with massive subarachnoid hemorrhages according to the vasospasms severity (evaluated using transcranial Doppler ultrasonography)*

Сосудистый спазм Vasospasm	1-я группа ($n = 11$) Group 1 ($n = 11$)	2-я группа ($n = 17$) Group 2 ($n = 17$)	3-я группа (только пациенты, которым фибринолитик вводили трехкратно) ($n = 11$) Group 3 (only patients who received three injections with a fibrinolytic agent) ($n = 11$)	4-я группа ($n = 23$) Group 4 ($n = 23$)	Итого In subtotal
Отсутствует No	0	1 (5,9)	0	2 (8,7)	3 (4,8)
Умеренный Moderate	3 (27,3)	4 (23,5)	6 (54,5)	4 (17,4)	17 (27,5)
Выраженный Severe	5 (45,4)	5 (29,2)	3 (27,3)	11 (47,8)	24 (38,7)
Критический Critical	3 (27,3)	7 (41,2)	2 (18,2)	6 (26,1)	18 (29,0)

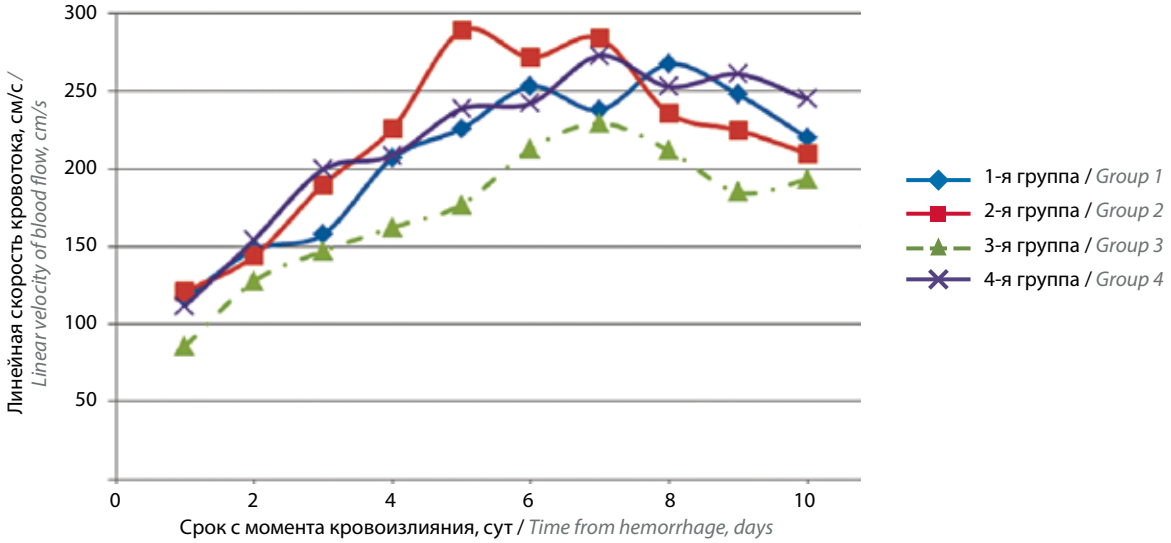

Рис. 1. *Средняя линейная скорость кровотока по правой средней мозговой артерии у пациентов с массивным субарахноидальным кровоизлиянием вследствие разрыва аневризмы сосудов головного мозга*

Fig. 1. *Mean linear velocity of blood flow in the right middle cerebral artery in patients with massive subarachnoid hemorrhage caused by cerebral aneurysm rupture*

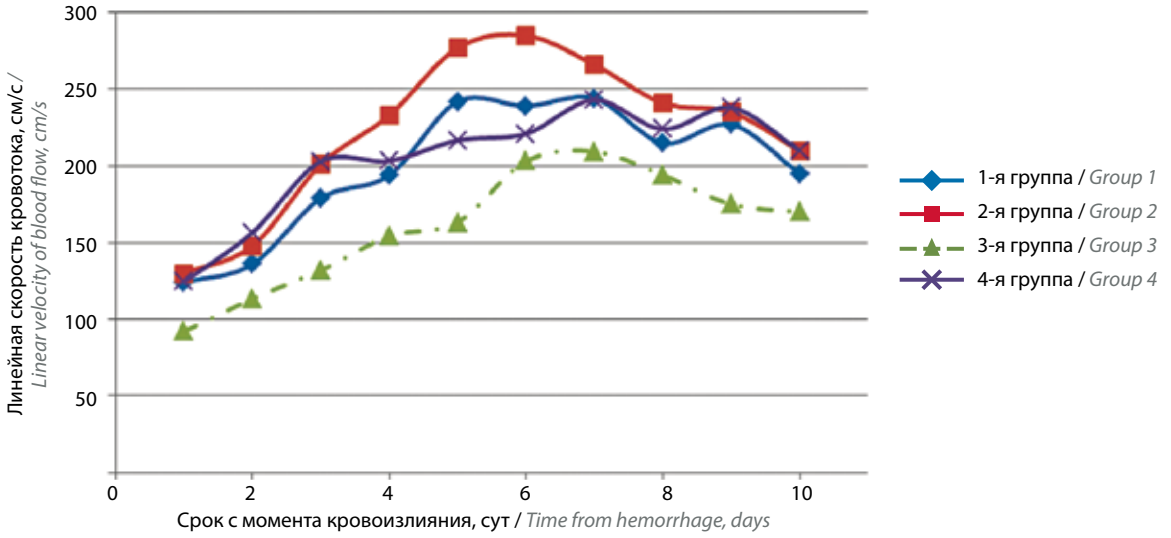

Рис. 2. *Средняя линейная скорость кровотока по левой средней мозговой артерии у пациентов с массивным субарахноидальным кровоизлиянием вследствие разрыва аневризмы сосудов головного мозга*

Fig. 2. *Mean linear velocity of blood flow in the left middle cerebral artery in patients with massive subarachnoid hemorrhage caused by cerebral aneurysm rupture*

Выявлено, что количество эритроцитов в ЦСЖ у пациентов 3-й группы статистически значимо превышало таковое у пациентов 2-й группы (p <0,005) (рис. 3, 4).

Обращает на себя внимание статистически значимое увеличение количества эритроцитов в 3-й группе по сравнению с таковым во 2-й группе в течение 48 ч после операции. Вероятно, это прямое следствие применения фортеплазе. К 3–4-м суткам дренирования количество эритроцитов в цистернальном отделяемом уменьшилось в 30–65 раз по сравнению с исходными значениями, что стало основанием для прекращения цистернального дренирования после 4-х суток.

При анализе показателей ЦСЖ, сбрасываемой через поясничный дренаж, обнаружены важные различия на 5-е сутки: во 2-й группе количество эритроцитов составило 7×10^3/мкл, а в 3-й группе – 3×10^3/мкл. По нашему мнению, такие изменения обусловлены более быстрой санацией субарахноидального пространства.

В ходе исследования наблюдали быструю смену интенсивно геморрагической окраски ЦСЖ в 1-й день дренирования до слабо геморрагической или ксантохромной в 3–4-й день. Интенсивность геморрагической окраски ЦСЖ, сбрасываемой через поясничный дренаж, после 3-х суток резко ослабевала при выведении

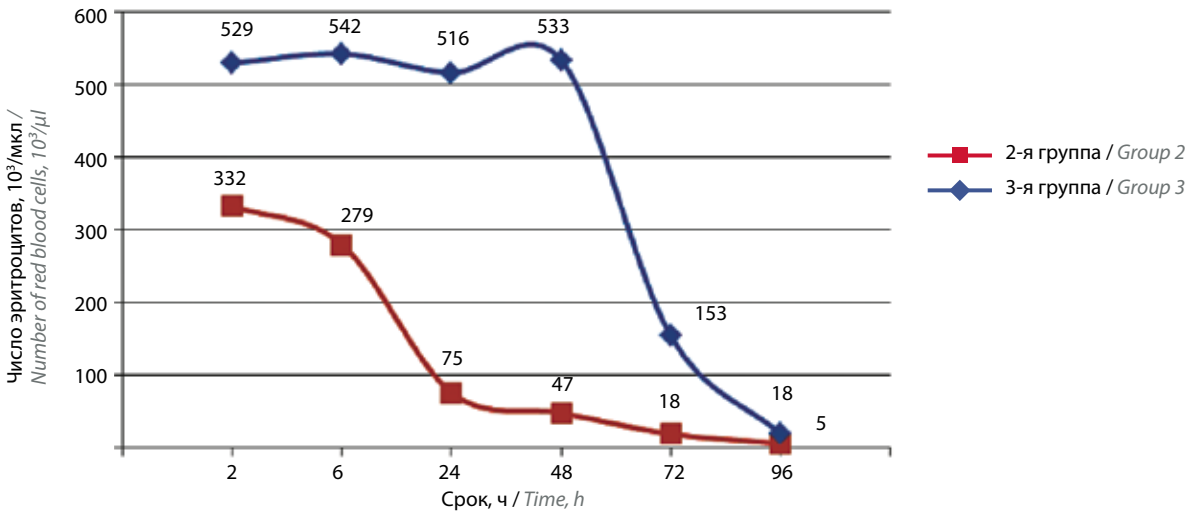

Рис. 3. *Динамика числа эритроцитов в цереброспинальной жидкости, полученной из цистернального дренажа у пациентов с массивным субарахноидальным кровоизлиянием вследствие разрыва аневризмы сосудов головного мозга*

Fig. 3. *Dynamics of the number of red blood cells in cerebrospinal fluid obtained from cisternal drainages in patients with massive subarachnoid hemorrhage caused by cerebral aneurysm rupture*

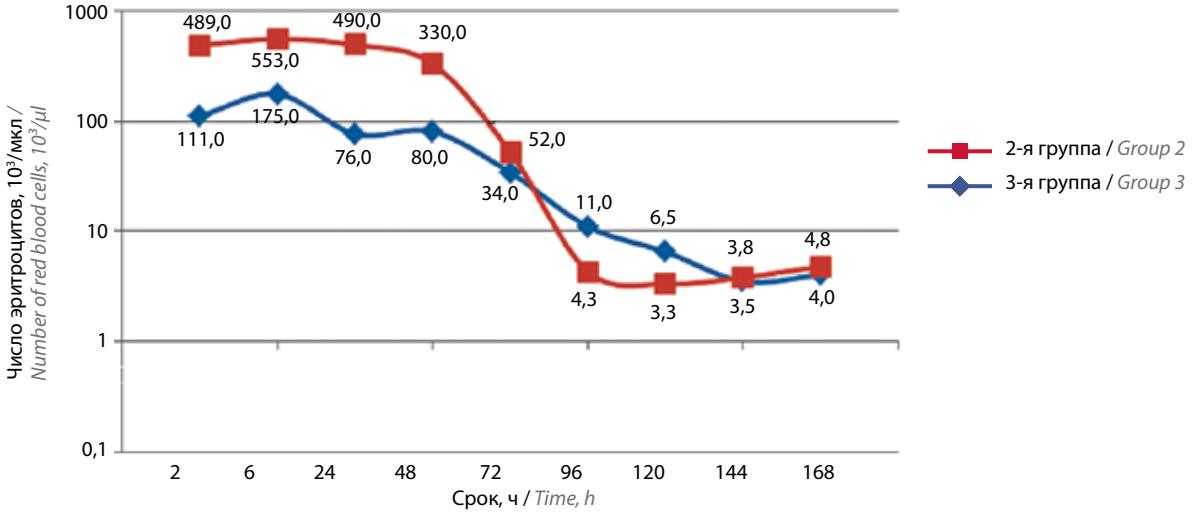

Рис. 4. *Динамика числа эритроцитов в цереброспинальной жидкости, полученной из поясничного дренажа у пациентов с массивным субарахноидальным кровоизлиянием вследствие разрыва аневризмы сосудов головного мозга*

Fig. 4. *Dynamics of the number of red blood cells in cerebrospinal fluid obtained from lumbar drainages in patients with massive subarachnoid hemorrhage caused by cerebral aneurysm rupture*

5–10 мл. Это связано с формированием эритроцитарного осадка в каудальной цистерне, который, по нашему мнению, требует обязательного удаления. Наличие такого осадка – показание к установке поясничного дренажа в дополнение к цистернальному.

Нарушения ликвородинамики. Интратекальное введение фортеплазе существенно снижало частоту развития дисрезорбтивной гидроцефалии. Во 2-й группе в отсроченном периоде необходимость шунтирующей операции возникла у 4 (21 %) из 19 пациентов. В 3-й группе в течение 3 мес после САК развития дисрезорбтивной гидроцефалии не наблюдали ни у одного из 25 пациентов.

Внутричерепные геморрагические осложнения. В ходе исследования зарегистрировано 2 случая внутричерепных геморрагических осложнений при введении фортеплазе в дозе 2,5 мг интраоперационно и 2 мг двукратно в послеоперационном периоде на 2-е и 3-и сутки после операции.

У всех пациентов, которым вводили фортеплазе, не выявлено изменений системных показателей гемостаза или других клинических проявлений геморрагического синдрома.

Приводим клинические примеры, иллюстрирующие тактику ведения пациентов с массивным САК вследствие разрыва АА.

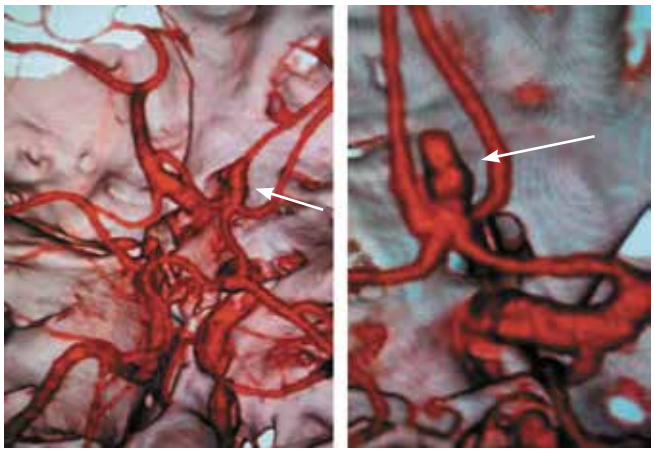

Рис. 5. *Компьютерная томография с контрастированием сосудов головного мозга пациентки М. Стрелкой отмечена аневризма передней соединительной артерии*

Fig. 5. *Patient M., contrast-enhanced computed tomography scan of the brain arteries. Anterior communicating artery aneurysm is indicated by arrow*

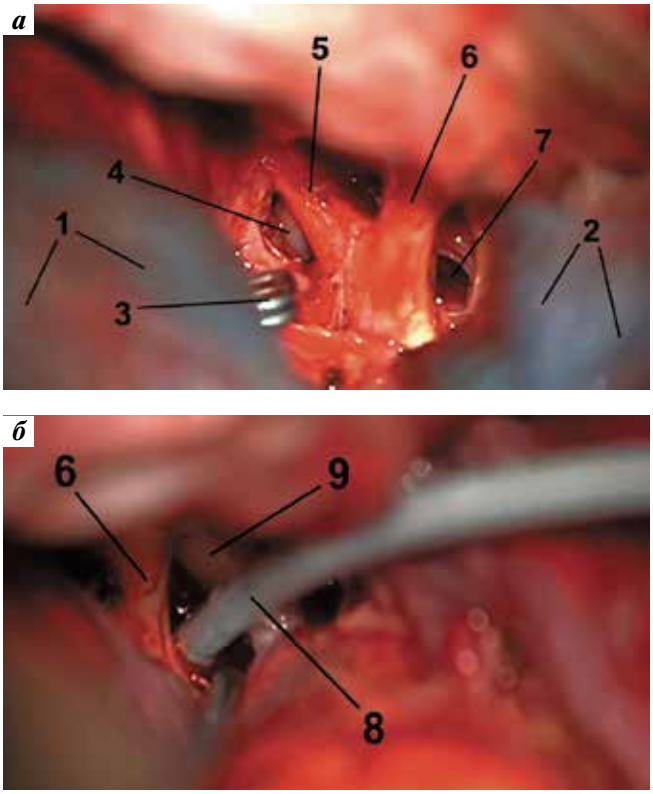

Рис. 6. *Правосторонняя птериональная краниотомия у пациентки М.: а – широкая диссекция арахноидального пространства; б – установка цистернального дренажа и введение фибринолитика. 1 – лобная доля; 2 – височная доля; 3 – клипса на аневризме передней соединительной артерии; 4 – контралатеральная внутренняя сонная артерия; 5 – левый зрительный нерв; 6 – правый зрительный нерв; 7 – межножковая цистерна; 8 – дренаж в межножковой цистерне; 9 – правая внутренняя сонная артерия*

Fig. 6. *Right-sided pterional craniotomy in patient M.: a – wide dissection of the arachnoid space; б – placement of cisternal drainage and injection of fibrinolytic agent. 1 – frontal lobe; 2 – temporal lobe; 3 – clip on the anterior communicating artery aneurysm; 4 – contralateral internal carotid artery; 5 – left optic nerve; 6 – right optic nerve; 7 – interpeduncular cistern; 8 – drainage in the interpeduncular cistern; 9 – right internal carotid artery*

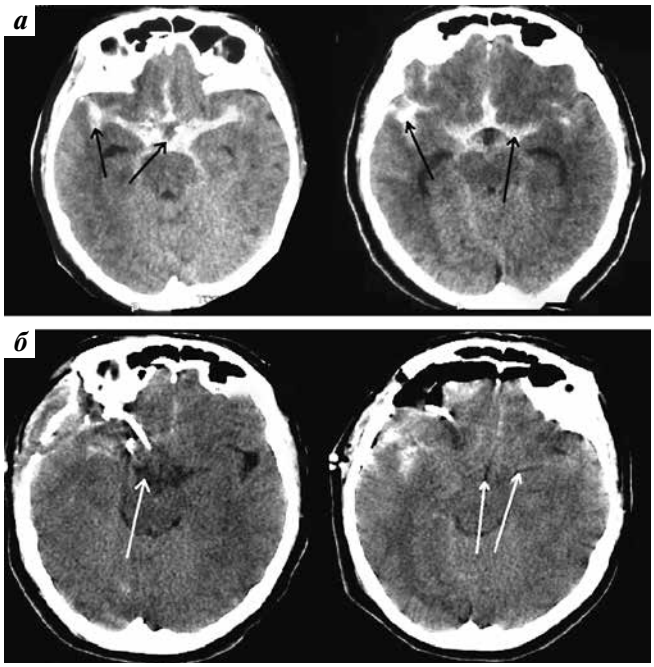

Рис. 7. *Компьютерная томография головного мозга пациентки М.: а – до операции: выраженное базальное субарахноидальное кровоизлияние (черные стрелки) (25 баллов по шкале A. Hijdra); б – через 24 ч после операции: остаточное кровоизлияние (2 балла). Сгустки крови в базальных цистернах отсутствуют (белые стрелки)*

Fig. 7. *Patient M., computed tomography scan of the brain: a – before surgery: pronounced basal subarachnoid hemorrhage (black arrow) (Hijdra score 25); b – 24 h postoperatively: residual hemorrhage (Hijdra score 2). No blood clots in basal cisterns (white arrows)*

КЛИНИЧЕСКИЙ ПРИМЕР 1

Пациентка М., *65 лет, поступила в отделение неотложной нейрохирургии Научно-исследовательского института скорой помощи им. Н.В. Склифосовского ДЗМ в первые часы после начала заболевания. При КТ головного мозга и компьютерной ангиографии верифицировано массивное САК из аневризмы передней соединительной артерии (рис. 5).*

Тяжесть состояния пациентки на момент поступления соответствовала IV степени по шкале Hunt–Hess. При ТКДГ и компьютерной ангиографии признаки СС до операции не выявлены.

По экстренным показаниям выполнили микрохирургическое клипирование аневризмы, установку цистернального и поясничного дренажей, интратекальное введение фортеплазе в дозе 2 мг интраоперационно (рис. 6).

В послеоперационном периоде через цистернальный дренаж вводили по 1 мг фортеплазе двукратно с интервалом 6 ч. На рис. 7 представлена динамика санации субарахноидального пространства по данным КТ головного мозга.

В послеоперационном периоде у больной развился выраженный СС с максимальным увеличением ЛСК по СМА до 206 см/с на 6–7-е сутки после САК.

Послеоперационный период протекал без осложнений. Пациентка была выписана в удовлетворительном состоянии на 23-и сутки после поступления в стационар.

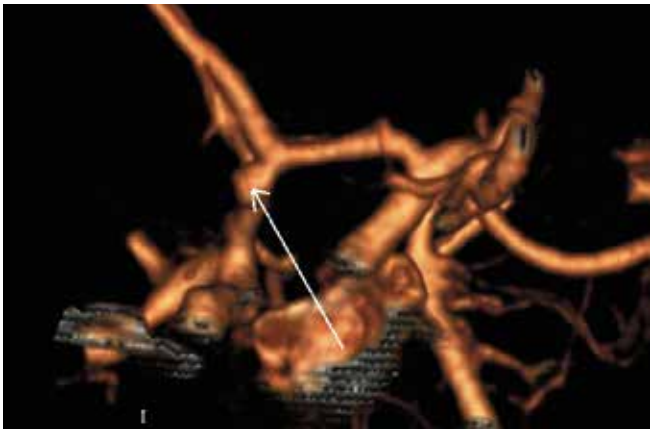

Рис. 8. *Компьютерная томография с контрастированием сосудов головного мозга пациентки Б. Стрелкой отмечена аневризма передней соединительной артерии*

Fig. 8. *Patient Б., contrast-enhanced computed tomography scan of the brain. Anterior communicating artery aneurysm is indicated by arrow*

При осмотре через 3 мес состояние пациентки признано удовлетворительным (5 баллов по ШИГ), она полностью вернулась к повседневной жизни.

КЛИНИЧЕСКИЙ ПРИМЕР 2

Пациентка Б., *64 лет, поступила в отделение неотложной нейрохирургии Научно-исследовательского института скорой помощи им. Н.В. Склифосовского ДЗМ в течение 24 ч с момента развития заболевания.*

При КТ головного мозга и компьютерной ангиографии верифицировано массивное субарахноидально-субдуральное кровоизлияние из аневризмы передней соединительной артерии (рис. 8).

Тяжесть состояния пациентки на момент поступления соответствовала III степени по шкале Hunt – Hess. Признаков СС при ТКДГ и компьютерной ангиографии до операции не выявлено.

По витальным показаниям выполнили микрохирургическое клипирование аневризмы, установку цистернального и поясничного дренажей, интратекальное введение фортеплазе в дозе 2 мг интраоперационно (рис. 9).

В послеоперационном периоде вводили по 1 мг фортеплазе двукратно с интервалом 6 ч. На рис. 10 представлена динамика санации субарахноидального пространства по данным КТ.

В послеоперационном периоде у больной развился СС с максимальным увеличением ЛСК по СМА до 220 см/с на 7-е сутки после кровоизлияния.

Пациентка выписана в удовлетворительном состоянии на 16-е сутки после поступления.

При контрольном осмотре через 3 мес состояние пациентки признано удовлетворительным (5 баллов по ШИГ).

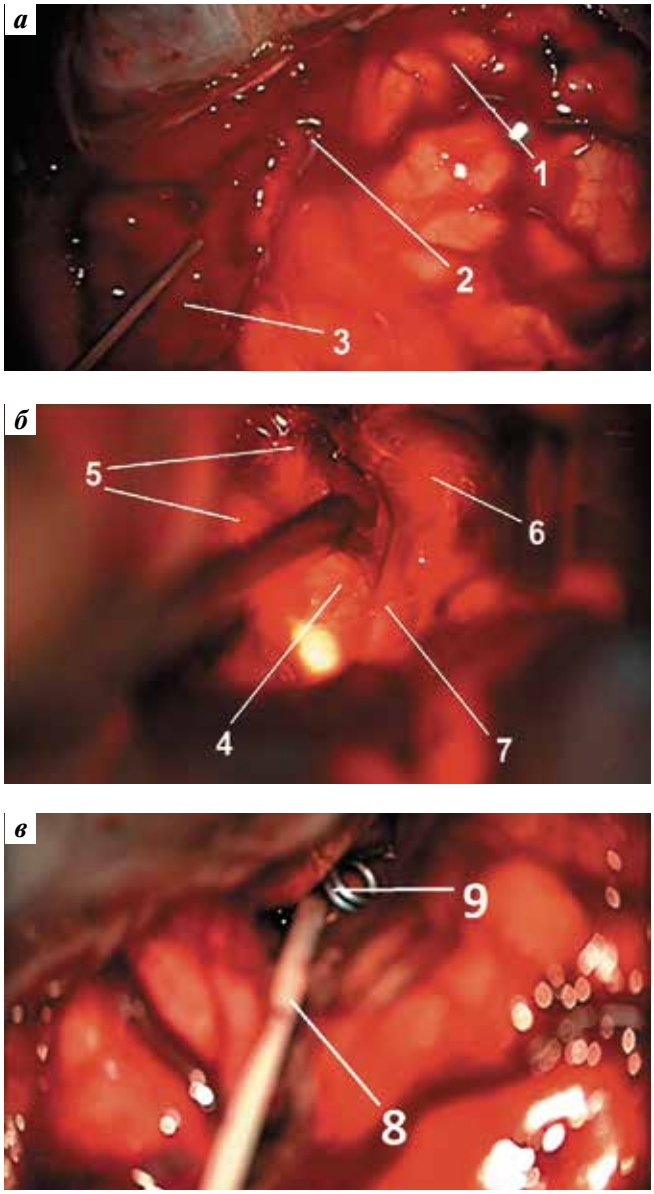

Рис. 9. *Левосторонняя птериональная краниотомия у пациентки Б.: а – вскрытие твердой мозговой оболочки; б – формирование доступа к аневризме передней соединительной артерии; в – установка цистернального дренажа и введение фибринолитика. 1 – лобная доля; 2 – латеральная щель; 3 – субдуральная гематома в области височной доли; 4 – хиазма; 5 – левый и правый зрительные нервы; 6 – аневризма; 7 – левая передняя мозговая артерия; 8 – дренаж в межножковой цистерне; 9 – клипса на аневризме*

Fig. 9. *Left-sided pterional craniotomy in patient B.: a – opening the dura mater; б – forming the access to the anterior communicating artery aneurysm; в – placement of cisternal drainage. 1 – frontal lobe; 2 – lateral fissure; 3 – subdural hematoma in the temporal lobe; 4 – chiasma; 5 – left and right optic nerves; 6 – aneurysm; 7 – left anterior cerebral artery; 8 – drainage in the interpeduncular cistern; 9 – clip on the aneurysm*

ОБСУЖДЕНИЕ

Эффективность интраоперационного удаления крови у пациентов с массивным САК для профилактики развития СС была продемонстрирована более 30 лет назад [5, 6, 24, 27, 28]. Имеются данные об эффективности такого вмешательства в течение 48 ч от начала заболевания в сочетании с широкой диссекцией базальных цистерн [27, 28]. По данным В.В. Крылова и соавт. (2015), широкая диссекция базальных цистерн

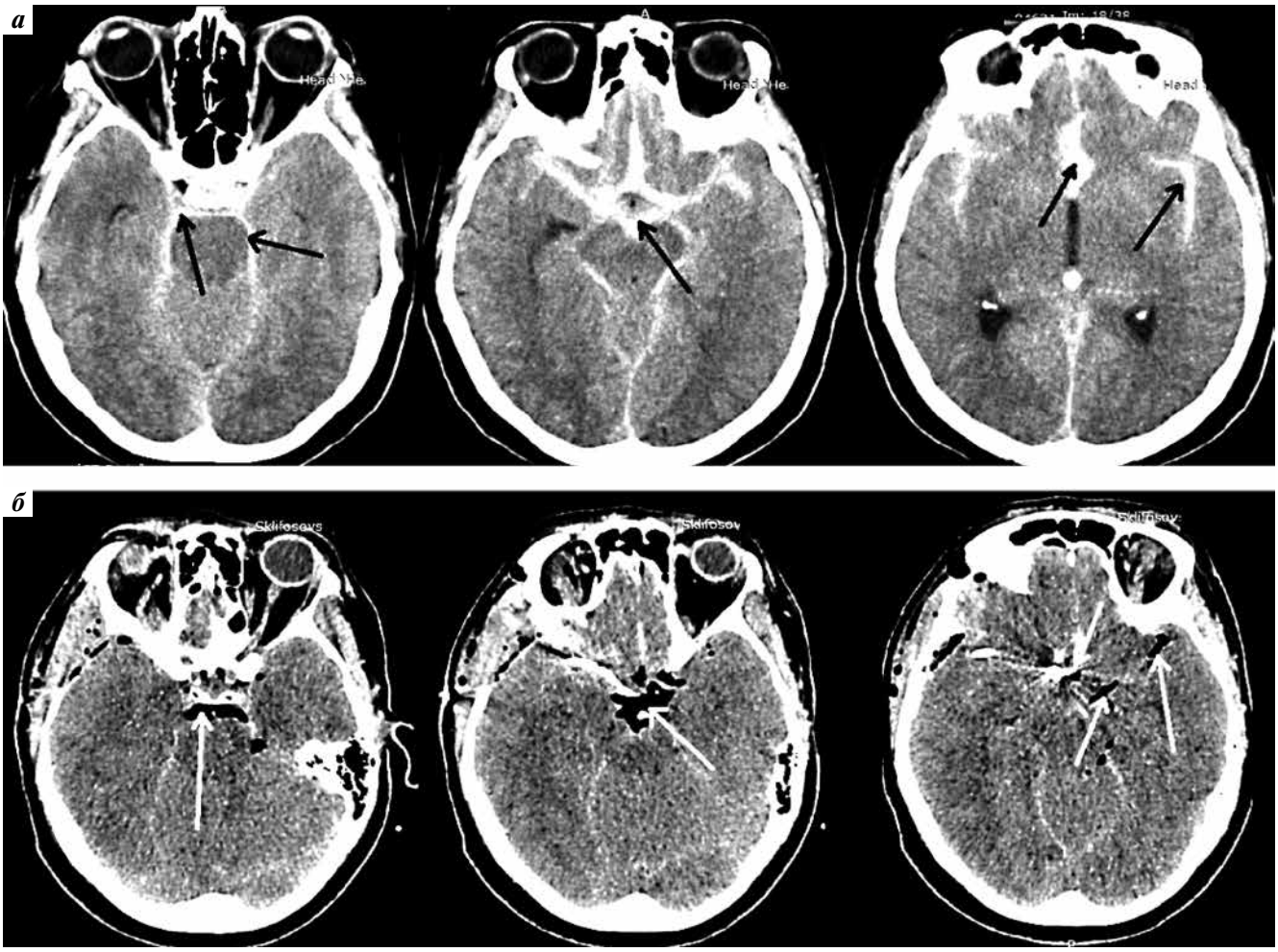

Рис. 10. *Компьютерная томография головного мозга пациентки Б.: а – до операции: выраженное базальное субарахноидально-субдуральное кровоизлияние (черные стрелки) (25 баллов по шкале A. Hijdra); б – через 24 ч после операции: остаточное кровоизлияние (2 балла). Сгустки крови в базальных цистернах отсутствуют (белые стрелки)*

Fig. 10. *Patient Б., computed tomography scan of the brain: a – before surgery: pronounced basal subarachnoid-subdural hemorrhage (black arrow) (Hijdra score 25); б – 24 h postoperatively: residual hemorrhage (Hijdra score 2). No blood clots in basal cisterns (white arrows)*

позволяет снизить частоту выраженного и критического СС с 60 до 29 % [1].

Существенно ограничивают возможность выполнения расширенной базальной диссекции объем интраоперационной травмы, высокий риск повреждения перфорирующих артерий, невозможность полной санации ряда цистерн (цистерны контралатерального полушария, парастволовой локализации, межполушарной щели) [6, 28]. Единого мнения об объеме арахноидальной диссекции и удаления крови из базальных цистерн нет. Зачастую решение об объеме арахноидальной диссекции принимает хирург, исходя из собственного опыта, тяжести состояния больного, индивидуальных анатомических особенностей конкретного пациента.

Дренирование субарахноидального пространства – альтернатива механическому удалению крови из базальных цистерн. В литературе представлены многочисленные данные об эффективности различных вариантов дренирования у пациентов в течение 72 ч с момента кровоизлияния из аневризмы. Наиболее часто для санации базальных цистерн используют поясничное и цистернальное дренирование.

Среди исследований, доказавших эффективность поясничного дренирования, наиболее крупные проведены P. Klimo и соавт. (2004) [9], O.Y. Kwon и соавт. (2008) [29], S. Park и соавт. (2015) [10]. Однако следует отметить, что в исследовании O.Y. Kwon и соавт. (2008) участвовали пациенты с САК II степени по шкале M. Fisher. Авторы также не наблюдали аксиальную дислокацию как противопоказание к дренированию ни у одного из 107 пациентов [29], что мы считаем сомнительным утверждением. S. Park и соавт. (2015) исключили из исследования пациентов, которым поясничное дренирование было противопоказано в связи с наличием аксиальной дислокации [10]. По данным Y.Z. Al-Tamimi и соавт. (2012), поясничное дренирование, напротив, не улучшало отдаленные

исходы лечения (анализ проведен через 6 мес после кровоизлияния) [30].

По результатам нашего исследования, поясничное дренирование неэффективно у пациентов с массивным кровоизлиянием (>15 баллов по шкале A. Hijdra). Одна из основных проблем при проведении поясничного дренирования у подобных пациентов – высокая частота аксиальной дислокации, считающейся абсолютным противопоказанием к применению метода.

Цистернальное дренирование может обладать рядом преимуществ по сравнению с поясничным: устранение крови непосредственно из области максимальной выраженности кровоизлияния, супратенториальный характер расположения дренажа, что позволяет проводить санацию в условиях аксиальной дислокации. В литературе применение цистернального дренирования широко упоминается как метод лечения пациентов с массивным аневризматическим САК [7, 8, 31–33].

K. Ogura и соавт. (1988) показали, что цистернальное дренирование у пациентов с массивным САК (III степени по шкале M. Fisher) уменьшает частоту СС с 25 до 17,5 % [32]. Цистернальный дренаж в этом исследовании был установлен в среднем на 12,4 сут. Авторы отметили, что сброс значительных объемов ЦСЖ (более 3000 мл за 11–13 сут) увеличивает необходимость шунтирующей операции в дальнейшем с 6,5 до 17,6 %.

По данным I. Yamamoto и соавт. (1989), цистернальное дренирование эффективно предотвращало симптомный СС у пациентов с массивным САК: оно снижало частоту развития ишемии мозга вследствие СС с 26,1 до 11,8 %. У пациентов с кровоизлиянием меньшего объема цистернальное дренирование не имело преимуществ и ухудшало исход заболевания в связи с возрастанием частоты дисрезорбтивной гидроцефалии, требующей шунтирования [33].

T. Inagawa и соавт. (1991) отметили уменьшение выраженности СС у пациентов с массивным кровоизлиянием (III–IV степени по шкале M. Fisher), у которых через дренаж вывели 500–3000 мл ЦСЖ за 6 сут. Применение проточно-промывного дренирования не влияло на частоту и выраженность СС у пациентов с массивным САК. Частота развития дисрезорбтивной гидроцефалии повышалась у пациентов, у которых объем сброшенной ЦСЖ составлял >500 мл за весь период лечения, особенно у пациентов старше 70 лет [8].

U. Ito и соавт. (1986) сравнили различные алгоритмы цистернального дренирования у 38 пациентов с кровоизлиянием из аневризмы. Авторы заключили, что для профилактики СС необходимо сбрасывать в сутки ≥150 мл ЦСЖ, а также выполнять вентрикулоцистерностомию. В случае если по цистернальному дренажу за сутки выводят <50 мл, клинический эффект дренирования отсутствует [7].

Среднесуточный объем ЦСЖ, сброшенной по дренажу, отличается в разных работах. Так, U. Ito и соавт. (1986) сообщили о неэффективности сброса <150 мл ЦСЖ в сутки [7], а по данным T. Inagawa и соавт. (1991), лучшие результаты были получены при объеме дренирования 250 мл в сутки [8]. P. Klimo и соавт. (2004) [9], O.Y. Kwon и соавт. (2008) [29] выводили 120–240 мл ЦСЖ в сутки. В работе I. Yamamoto и соавт. (1989) среднесуточный объем сброшенной ЦСЖ составил 186 мл [33]. При интратекальном введении алтеплазы в работах K. Yamada и соавт. (2008) [34], T. Yamamoto и соавт. (2010) [25] среднесуточный объем дренирования составил 178 и 201 мл соответственно. Таким образом, в подавляющем большинстве исследований проводили дренирование в объеме 150–250 мл в сутки. В нашем исследовании ежедневный сброс ЦСЖ в объеме 200–220 мл эффективно снижал частоту неблагоприятного исхода у пациентов с массивным САК.

Длительность дренирования может варьировать от 4 до 14 сут [7, 32, 33]. По нашим данным, достаточная санация ЦСЖ при цистернальном дренировании происходит к 4-м суткам, при поясничном – к 6–7-м суткам. Таким образом, использование цистернального дренажа для санации базальных цистерн дольше 4 сут и поясничного дольше 6 сут нецелесообразно, так как может повысить частоту воспалительных осложнений.

В нашей работе у 2 (4,6 %) из 43 пациентов, у которых был установлен цистернальный дренаж, развились внутричерепные воспалительные осложнения, которые привели к неблагоприятному исходу.

Имеются данные о неэффективности цистернального дренирования в остром периоде САК. K. Miyamachi и соавт. (1984) при использовании вентрикулоцистернального проточно-промывного дренирования установили, что сам по себе этот метод не оказывает значимого влияния на развитие СС [35].

Y. Otawara и соавт. (2007) продемонстрировали, что цистернальное дренирование не улучшает исходы лечения пациентов с базальным кровоизлиянием небольшого объема (I–II степени по шкале M. Fisher) [36].

По нашим данным, применение комбинированного (цистернального и поясничного) дренирования способствует снижению частоты неблагоприятного исхода у пациентов с массивным аневризматическим САК (>15 баллов по шкале A. Hijdra) с 76 до 36,8 % и является эффективной тактикой профилактики вторичной ишемии мозга.

Интратекальное введение фибринолитических препаратов дополняет дренирование субарахноидального пространства для полной и быстрой санации ЦСЖ от крови. Необходимость введения тромболитических препаратов возникает у пациентов с массивными кровоизлияниями, при которых даже максимально возможное радикальное механическое удаление сгустков в сочетании с дренированием не позволяет своевременно эвакуировать кровь и предотвратить развитие СС. В рекомендациях различных американских ассоциаций обсуждается потенциальная эффективность

фибринолитической терапии для профилактики СС и улучшения исходов лечения [21]. Но, по мнению авторов протокола [37], данных недостаточно для рутинного применения метода в клинической практике. В рекомендациях Европейского общества по борьбе с инсультом (European Stroke Organization) (2013) санация субарахноидального пространства и интратекальный фибринолиз не упомянуты [38]. В рекомендательном протоколе Японского общества хирургии инсульта (Japanese Society on Surgery for Cerebral Stroke) (2012) интратекальное введение урокиназы и тканевого активатора плазминогена признано эффективной мерой профилактики СС, улучшения исхода лечения и рекомендуется к применению у пациентов с массивным САК, однако алгоритм проведения интратекальной терапии не описан [39].

Эффективность интратекального введения рекомбинантного тканевого активатора плазминогена (урокиназы) была продемонстрирована неоднократно [22–26, 31, 40].

По данным N. Kodama и соавт. (2000), постоянная цистернальная инфузия урокиназы в сочетании с аскорбиновой кислотой у 217 пациентов с выраженным САК позволила снизить частоту симптомного СС до 2,8 % и частоту неблагоприятных исходов (1–2 балла по ШИГ) до 8,3 % [40].

T. Yamamoto и соавт. (2010) вводили рекомбинантный тканевый активатор плазминогена интратекально пациентам, оперированным в течение 72 ч с момента разрыва аневризмы, что позволило уменьшить частоту неблагоприятных исходов с 25 до 5 % [25].

По нашим данным, интратекальное применение фортеплазе – 2 мг интраоперационно и по 1 мг двукратно с интервалом в 6 ч после операции – в сочетании с комбинированным дренированием значительно уменьшает частоту неблагоприятного исхода (с 76 до 9,1 %) и частоту симптомного СС (с 60 до 9,1 %).

В нашей работе мы использовали фортеплазе – селективный фибринолитический препарат III поколения на основе рекомбинантной стафилокиназы, который проявляет высокое сродство к человеческому фибрину. По некоторым сведениям, стафилокиназа превышает по данному показателю препараты человеческого тканевого активатора плазминогена [12–14]. Препарат продемонстрировал эффективность в ранее проведенных доклинических исследованиях [41].

В литературе имеются данные о геморрагических осложнениях при интратекальном применении фибринолитических препаратов: формировании эпидуральных гематом [21, 24, 26], локальном усилении кровоточивости в операционной ране [26]. Ни в одной работе геморрагические осложнения не послужили поводом для прекращения исследования.

В нашем исследовании наблюдались 2 геморрагических осложнения, которые могут быть связаны с интратекальным введением фибринолитических препаратов, а именно с превышением максимально допустимой дозировки рекомбинантной стафилокиназы. Системных нарушений гемостаза не было.

Анализ результатов нашей работы продемонстрировал, что при интратекальном использовании фортеплазе значительно снижается частота дисрезорбтивной гидроцефалии в отсроченном периоде кровоизлияния. Данный вывод, по нашему мнению, патогенетически обоснован, так как этот метод лечения способствует более быстрому выведению крови по дренажам и препятствует развитию асептического воспаления и склероза пахионовых грануляций [18, 42].

ВЫВОДЫ

1. У пациентов с массивным САК вследствие разрыва АА применение цистернального и поясничного дренирования позволило уменьшить частоту развития симптомного СС с 60 до 47,4 %, а в сочетании с трехкратным введением рекомбинантной стафилокиназы – с 60 до 9,1 %.
2. Частота неблагоприятных исходов у пациентов с массивным САК вследствие разрыва АА снизилась с 76 до 36,8 % при применении цистернального и поясничного дренирования и с 76 до 9,1 % при сочетании дренирования с трехкратным введением рекомбинантной стафилокиназы.
3. Интратекальная фибринолитическая терапия снижает частоту развития дисрезорбтивной гидроцефалии у больных, перенесших массивное САК вследствие разрыва АА.

ЛИТЕРАТУРА / REFERENCES

1. Крылов В.В., Дашьян В.Г., Шатохин Т.А. и др. Выбор сроков открытого хирургического лечения больных с разрывом церебральных аневризм, осложненных массивным базальным субарахноидальным кровоизлиянием (Fisher 3). Нейрохирургия 2015;(3):11–7. [Krylov V.V., Dash'yan V.G., Shatokhin T.A. et al. The timing of open surgical treatment for patients with massive basal subarachnoid hemorrhage (Fisher 3) because of cerebral aneurysms rupture. Neyrokhirurgiya = Russian Journal of Neurosurgery 2015;(3):11–7. (In Russ.)].
2. Bretz J.S., Von Dincklage F., Woitzik J. et al. The Hijdra scale has significant prognostic value for the functional outcome of Fisher grade 3 patients with subarachnoid hemorrhage. Clin Neuroradiol 2017;27(3):361–9. DOI: 10.1007/s00062-016-0509-0. PMID: 27113903.
3. Van Norden A.G., van Dijk G.W., van Huizen M.D. et al. Interobserver agreement and predictive value for outcome of two rating scales for the amount of extravasated blood after aneurysmal subarachnoid haemorrhage. J Neurol 2006;253(9):1217–20.

DOI: 10.1007/s00415-006-0205-0. PMID: 16998645.
4. Woo P.Y.M., Tse T.P.K., Chan R.S.K. et al. Computed tomography interobserver agreement in the assessment of aneurysmal subarachnoid hemorrhage and predictors for clinical outcome. J Neurointerv Surg 2017;9(11):1118–24. DOI: 10.1136/neurintsurg-2016-012576. PMID: 29030464.
5. Mizukami M., Kawase T., Usami T., Tazawa T. Prevention of vasospasm by early operation with removal of subarachnoid blood. Neurosurgery 1982;10(3):301–7. PMID: 7070631.
6. Ohta H., Ito Z., Yasui N., Suzuki A. Extensive evacuation of subarachnoid clot for prevention of vasospasm – effective or not? Acta Neurochir (Wien) 1982; 63(1–4):111–6. PMID: 7102399.
7. Ito U., Tomita H., Yamazaki S. et al. Enhanced cisternal drainage and cerebral vasospasm in early aneurysm surgery. Acta Neurochir (Wien) 1986;80(1–2):18–23. PMID: 3706009.
8. Inagawa T., Kamiya K., Matsuda Y. Effect of continuous cisternal drainage on cerebral vasospasm. Acta Neurochir (Wien) 1991;112(1–2):28–36. PMID: 1763681.
9. Klimo P. Jr, Kestle J.R., MacDonald J.D., Schmidt R.H. Marked reduction of cerebral vasospasm with lumbar drainage of cerebrospinal fluid after subarachnoid hemorrhage. J Neurosurg 2004;100(2):215–24. DOI: 10.3171/jns.2004.100.2.0215. PMID: 15086227.
10. Park S., Yang N., Seo E. The effectiveness of lumbar cerebrospinal fluid drainage to reduce the cerebral vasospasm after surgical clipping for aneurysmal subarachnoid hemorrhage. J Korean Neurosurg Soc 2015;57(3):167–73. DOI: 10.3340/jkns.2015.57.3.167. PMID: 25810855.
11. Kasuya H., Shimizu T., Kagawa M. The effect of continuous drainage of cerebrospinal fluid in patients with subarachnoid hemorrhage: a retrospective analysis of 108 patients. Neurosurgery 1991;28(1):56–9. PMID: 1994282.
12. Collen D. Staphylokinase: a potent, uniquely fibrin-selective thrombolytic agent. Nat Med 1998;4(3):279–84. PMID: 9500599.
13. Verstraete M. Third-generation thrombolytic drugs. Am J Med 2000;109(1):52–8. PMID: 10936478.
14. Kunadian V., Gibson C.M. Trombolytics and myocardial infarction. Cadriovasc Ther 2012;30(2):e81–8. DOI: 10.1111/j.1755-5922.2010.00239.x. PMID: 21070617.
15. Hunt W.E., Hess R.M. Surgical risk as related to time of intervention in the repair of intracranial aneurysms. J Neurosurg 1968;28(1):14–20. DOI: 10.3171/jns.1968.28.1.0014. PMID: 5635959.
16. Teasdale G., Murray G., Parker L., Jennett B. Adding up the Glasgow Coma Score. Acta Neurochir Suppl (Wien) 1979;28(1):13–6. PMID: 290137.
17. Fisher C.M., Kistler J.P., Davis J.M. Relation of cerebral vasospasm to subarachnoid hemorrhage visualized by computerized tomographic scanning. Neurosurgery 1980;6(1):1–9. PMID: 7354892.
18. Hijdra A., Brouwers P.J., Vermeulen M., van Gijn J. Grading the amount of blood on computed tomograms after subarachnoid hemorrhage. Stroke 1990;21(8):1156–61. PMID: 2389295.
19. Jennett B., Snoek J., Bond M.R., Brooks N. Disability after severe head injury: observations on the use of the Glasgow Outcome Scale. J Neurol Neurosurg Psy 1981;44(4):285–93. PMID: 6453957.
20. Aaslid R., Markwalder T.M., Nornes H. Noninvasive transcranial Doppler ultrasound recording of flow velocity in basal cerebral arteries. J Neurosurg 1982;57(6):769–74. DOI: 10.3171/jns.1982.57.6.0769. PMID: 7143059.
21. Findlay J.M., Weir B.K., Kassell N.F. et al. Intracisternal recombinant tissue plasminogen activator after aneurysmal subarachnoid hemorrhage. J Neurosurg 1991;75(2):181–8. DOI: 10.3171/jns.1991.75.2.0181. PMID: 1906533.
22. Mizoi K., Yoshimoto T., Takahashi A. et al. Prospective study on the prevention of cerebral vasospasm by intrathecal fibrinolytic therapy with tissue-type plasminogen activator. J Neurosurg 1993;78(3):430–7. DOI: 10.3171/jns.1993.78.3.0430. PMID: 8433145.
23. Nakagomi T., Furuya K., Nagashima H. et al. Surgical procedure and results of cisternal washing therapy for the prevention of cerebral vasospasm following SAH. Acta Neurochir Suppl 2011;110(Pt 2): 105–9. DOI: 10.1007/978-3-7091-0356-2_19. PMID: 21125454.
24. Ohman J., Servo A., Heiskanen O. Effect of intrathecalfibrinolytic therapy on clot lysis and vasospasm in patients with aneurysmal subarachnoid hemorrhage. J Neurosurg 1991;75(2):197–201. DOI: 10.3171/jns.1991.75.2.0197. PMID: 1906535.
25. Yamamoto T., Esaki T., Nakao Y., Mori K. Efficacy of low-dose tissue-plasminogen activator intracisternal administration for the prevention of cerebral vasospasm after subarachnoid hemorrhage. World Neurosurg 2010;73(6):675–82. DOI: 10.1016/j.wneu.2010.04.002. PMID: 20934155.
26. Zabramski J.M., Spetzler R.F., Lee K.S. et al. Phase I trial of tissue plasminogen activator for the prevention of vasospasm in patients with aneurysmal subarachnoid hemorrhage. J Neurosurg 1991;75(2): 189–96. DOI: 10.3171/jns.1991.75.2.0189. PMID: 1906534.
27. Suzuki J., Yoshimoto T., Onuma T. Early operations for ruptured intracranial aneurysms – study of 31 cases operated on within the first four days after ruptured aneurysm. Neurol Med Chir (Tokyo) 1978;18(1 Pt 1):82–9. PMID: 77499.
28. Taneda M. The significance of early operation in the management of ruptured intracranial aneurysms – an analysis of 251 cases hospitalized within 24 hours after subarachnoid haemorrhage. Acta Neurochir (Wien) 1982;63(1–4):201–8. PMID: 7102411.
29. Kwon O.Y., Kim Y.J., Kim Y.J. et al. The utility and benefits of external lumbar CSF drainage after endovascular coiling on aneurysmal subarachnoid hemorrhage. J Korean Neurosurg Soc 2008;43(6):281–7. DOI: 10.3340/jkns.2008.43.6.281. PMID: 19096633.
30. Al-Tamimi Y.Z., Bhargava D., Feltbower R.G. et al. Lumbar drainage of cerebrospinal fluid after aneurysmal subarachnoid hemorrhage: a prospective, randomized, controlled trial (LUMAS). Stroke 2012;43(3):677–82. DOI: 10.1161/STROKEAHA.111.625731. PMID: 22282887.
31. Kawamoto S., Tsutsumi K., Yoshikawa G. et al. Effectiveness of the head-shaking method combined with cisternal irrigation with urokinase in preventing cerebral vasospasm after subarachnoid hemorrhage. J Neurosurg 2004;100(2):236–43. DOI: 10.3171/jns.2004.100.2.0236. PMID: 15086230.
32. Ogura K., Hara M., Tosaki F., Hirai N. Effect of cisternal drainage after early operation for ruptured intracranial aneurysms. Surg Neurol 1988;30(6):441–4. PMID: 3222722.
33. Yamamoto I., Shimoda M., Yamada S. et al. Indications for cisternal drainage in conjunction with early surgery for ruptured aneurysms and timing of its discontinuation. Neurol Med Chir (Tokyo) 1989;29(5):407–13. PMID: 2477741.
34. Yamada K., Yoshimura S., Enomoto Y. et al. Effectiveness of combining continuous cerebrospinal drainage and intermittent intrathecal urokinase injection therapy in preventing symptomatic vasospasm following aneurysmal subarachnoid haemorrhage. Br J Neurosurg 2008;22(5):649–53. DOI: 10.1080/02688690802256373. PMID: 18686067.
35. Miyamachi K., Sugimoto S., Saito H., Mabuchi S. [Combined therapy of ventriculo-cisternal irrigation with external decompression in acute ruptured aneurysm (In Japanese)]. Hokkaido Igaku Zasshi 1984;59(3):281–5. PMID: 6479846.
36. Otawara Y., Ogasawara K., Kubo Y. et al. Effect of continuous cisternal cerebrospinal fluid drainage for patients with thin subarachnoid hemorrhage. Vasc

Health Risk Manag 2007;3(4):401–4. PMID: 17969369.
37. Connolly E.S., Rabinstein A.A., Carhuapoma J.R. et al. Guidelines for the management of aneurysmal subarachnoid hemorrhage: a guideline for healthcare professionals from the American Heart Association/American Stroke Association. Stroke 2012;43(6):1711–37. DOI: 10.1161/STR.0b013e3182587839.PMID: 22556195.
38. Steiner T., Juvela S., Unterberg A. et al. European Stroke Organization guidelines for the management of intracranial aneurysms and subarachnoid haemorrhage. Cerebrovasc Dis 2013;35(2):93–112. DOI: 10.1159/ 000346087. PMID: 23406828.
39. Yoshimine T., Hashimoto N., Kawase T. et al. Evidence-based guidelines for the management of aneurysmal subarachnoid hemorrhage. Neurol Med Chir (Tokyo) 2012;52(6):355–429. PMID: 22912991.
40. Kodama N., Sasaki T., Kawakami M. et al. Cisternal irrigation therapy with urokinase and ascorbic acid for prevention of vasospasm after aneurysmal subarachnoid hemorrhage. Outcome in 217 patients. Surg Neurol 2000;53(2):110–7. PMID: 10713187.
41. Природов А.В., Титова Г.П., Дыдыкин С.С. и др. Профилактика церебрального сосудистого спазма при субарахноидальных кровоизлияниях в эксперименте у крыс с использованием фибринолитических препаратов. Нейрохирургия 2016;(4):63–72. [Prirodov A.V., Titova G.P., Dydykin S.S. et al. The prophylaxis of cerebral angiospasm developing because of subarachnoid hemorrhage in experiments at rats using fibrinolytic drugs. Neyrokhirurgiya = Russian Journal of Neurosurgery 2016;(4):63–72. (In Russ.)].
42. Хирургия аневризм головного мозга. Под ред. В.В. Крылова. В 3 т. Т. 1. М.: Изд-во Т.А. Алексеева, 2011. 432 с. [Surgery of intracranial aneurysms. Ed. by V.V. Krylov. In 3 vol. Vol. 1. Moscow: T.A. Alekseev Publishing House, 2011. 432 p. (In Russ.)].

Вклад авторов
В.В. Крылов: разработка дизайна исследования, анализ полученных данных, написание текста статьи;
А.В. Природов: разработка дизайна исследования, получение данных для анализа, анализ полученных данных (включая статистический), обзор публикаций по теме статьи, написание текста статьи;
Г.П. Титова: анализ полученных данных, написание текста статьи;
Е.В. Клычникова: анализ полученных данных (включая статистический), написание текста статьи, выполнение и обеспечение клинико-лабораторных исследований;
А.А. Солодов: анализ полученных данных, написание текста статьи;
Е.Ю. Бахарев: получение данных для анализа, анализ полученных данных (включая статистический), обзор публикаций по теме статьи, написание текста статьи;
Г.К. Гусеинова: проведение ультразвукового исследования, анализ полученных данных;
А.В. Сытник: получение данных для анализа, анализ полученных данных;
Т.А. Шатохин: получение данных для анализа, анализ полученных данных (включая статистический);
С.С. Маркин: анализ полученных данных.

Authors' contributions
V.V. Krylov: developing the research design, analysis of the obtained data, article writing;
A.V. Prirodov: developing the research design, obtaining data for analysis, analysis of the obtained data (including statistical), reviewing of publications of the article's theme, article writing;
G.P. Titova: analysis of the obtained data, article writing;
E.V. Klychnikova: analysis of the obtained data (including statistical), article writing, clinical and laboratory studies;
A.A. Solodov: analysis of the obtained data, article writing;
E.Yu. Bakharev: obtaining data for analysis, analysis of the obtained data (including statistical), reviewing of publications of the article's theme, article writing;
G.K. Guseinova: ultrasound examination, analysis of the obtained data;
A.V. Sytnik: obtaining data for analysis, analysis of the obtained data;
T.A. Shatokhin: obtaining data for analysis, analysis of the obtained data (including statistical);
S.S. Markin: analysis of the obtained data.

ORCID авторов/ORCID of authors
В.В. Крылов/V.V. Krylov: https://orcid.org/0000-0001-5256-0905
А.В. Природов/A.V. Prirodov: https://orcid.org/0000-0003-2444-8136
Т.П. Титова/G.P. Titova: https://orcid.org/0000-0001-7843-5782
Е.В. Клычникова/E.V. Klychnikova: https://orcid.org/0000-0002-3349-0451
А.А. Солодов/A.A. Solodov: https://orcid.org/0000-0002-8263-1433
Е.Ю. Бахарев/E.Yu. Bakharev: https://orcid.org/0000-0003-1525-1585
Г.К. Гусеинова/G.K. Guseinova: https://orcid.org/0000-0001-8475-3410
А.В. Сытник/A.V. Sytnik: https://orcid.org/0000-0001-5565-4018
Т.А. Шатохин/T.A. Shatokhin: https://orcid.org/0000-0002-2864-9675
С.С. Маркин/S.S. Markin: https://orcid.org/0000-0002-0242-0282

Конфликт интересов. Авторы заявляют об отсутствии конфликта интересов.
Conflict of interest. The authors declare no conflict of interest.

Финансирование. Исследование проведено без спонсорской поддержки.
Financing. The study was performed without external funding.

Информированное согласие. Все пациенты подписали информированное согласие на участие в исследовании и публикацию своих данных.
Informed consent. All patients gave written informed consent to participate in the study and for the publication of their data.

Статья поступила: 12.10.2018. **Принята к публикации:** 20.11.2018.
Article received: 12.10.2018. **Accepted for publication:** 20.11.2018.