ХИРУРГИЧЕСКОЕ ЛЕЧЕНИЕ ОПУХОЛЕЙ IV ЖЕЛУДОЧКА. СРАВНИТЕЛЬНЫЙ АНАЛИЗ ЭФФЕКТИВНОСТИ И БЕЗОПАСНОСТИ СРЕДИННОГО И ТЕЛОВЕЛЯРНОГО ДОСТУПОВ

К.Н. Бабичев, А.В. Станишевский, Д.В. Свистов, Д.А. Аверьянов, Р.С. Лакотко

ФГБВОУ ВО «Военно-медицинская академия им. С.М. Кирова» Минобороны России; Россия, 194044 Санкт-Петербург, ул. Лебедева, 6

Контакты: *Константин Николаевич Бабичев k_babichev@mail.ru*

Цель исследования *– сравнить эффективность и безопасность удаления опухолей IV желудочка с использованием срединного (через срединную апертуру) и теловелярного доступов.*

Материалы и методы. *В исследование включены пациенты (n = 41) с объемными образованиями IV желудочка, оперированные в клинике нейрохирургии Военно-медицинской академии им. С.М. Кирова в период с 2007 по 2018 г. Оценивали влияние размеров и локализации опухоли, клинических проявлений, вида доступа в полость IV желудочка на функциональные исходы лечения. Осложнения, связанные с доступом, оценивали по клиническим данным и по диффузионно-взвешенным изображениям, полученным при магнитно-резонансной томографии. С помощью метода логистической регрессии и ROC-анализа выявляли предикторы усугубления бульбарного синдрома и нарушений координации в послеоперационном периоде.*

Результаты. *Определены основные преимущества малоинвазивного срединного доступа по сравнению с теловелярным: меньшая частота резекции задней полудуги позвонка C_1, отсутствие необходимости длительной постоянной ретракции мозжечка, сокращение длительности операции и снижение частоты ишемических изменений, обусловленных доступом. Доступы не различались по таким показателям, как локализация опухоли, необходимость предварительной установки наружного вентрикулярного дренажа, радикальность удаления и частота послеоперационных осложнений. Однако размеры образований, удаленных через теловелярный доступ, были достоверно выше. Размер образования ≥37,5 мм – прогностически значимый фактор появления дисфагии после операции (чувствительность 86 %, специфичность 84 %).*

Заключение. *Доступ через срединную апертуру является разумной альтернативой теловелярному доступу при удалении опухолей IV желудочка небольших размеров (<30 мм) с каудальной или срединной локализацией. Применение срединного доступа уменьшает травматичность операции, снижает вероятность послеоперационных осложнений. При размере образования ≥37,5 мм в послеоперационном периоде следует ожидать нарастания выраженности бульбарного синдрома.*

Ключевые слова: *опухоль, IV желудочек, теловелярный доступ, срединная апертура, хирургическое лечение*

Для цитирования: *Бабичев К.Н., Станишевский А.В., Свистов Д.В. и др. Хирургическое лечение опухолей IV желудочка. Сравнительный анализ эффективности и безопасности срединного и теловелярного доступов. Нейрохирургия 2018;20(4):10–9.*

DOI: 10.17650/1683-3295-2018-20-4-10-19

Surgical resection of fourth ventricular tumors. Comparison of the efficiency and safety of telovelar and median aperture approaches to the fourth ventricle

K.N. Babichev, A.V. Stanishevskiy, D.V. Svistov, D.A. Averyanov, R.S. Lakotko

S.M. Kirov Military Medical Academy, Ministry of Defense of Russia; 6 Lebedeva St., Saint Petersburg 194044, Russia

The study objective *is to compare the efficacy and safety of the fourth ventricle tumor removal using median (through the median aperture) or telovelar approach.*

Materials and methods. *The analysis included 41 patients with space-occupying lesion of the fourth ventricle operated in the Neurosurgery Clinic of S.M. Kirov Military Medical Academy in 2007–2018. The anatomical characteristics (size and extension) and manifestations of the fourth ventricle tumors, as well as surgical factors (surgical approach to the fourth ventricle) which affect the functional outcome of the treatment were estimated. Complications associated with the approach were assessed clinically using diffusion-weighted magnetic resonance imaging. Logistic regression and ROC analysis were used to analyze the anatomical factors and extent of resection as predictors that affect the worsening of gait disturbance, speech/swallowing deficits in the postoperative period.*

Results. *The analysis revealed main advantages of the median approach in comparison to the telovelar approach: a lower frequency of C_1 laminectomy; no need for prolonged constant tonsillar retraction; a shorter surgery duration and lower number of ischemic changes*

in the surgical area, caused by approach. Meanwhile the telovelar approach was used to remove lesions bigger in size. Other factors, such as tumor extension, the need to preliminary insertion of an external ventricular drain, the frequency of postoperative complications, the extent of resection and the functional outcomes did not differ significantly between the approaches. Lesion size ≥37.5 mm is a significant prognostic factor for speech/swallowing deficits after the surgery with sensitivity of 86 % and specificity of 84 %.

Conclusion. *Median aperture approach is a reasonable alternative to telovelar or transvermian approaches in the surgery of small fourth ventricle tumors (<30 mm). The median approach allows to reduce the surgical injury rate and the likelihood of postoperative complications. If a lesion has a size ≥37.5 mm, an increase speech/swallowing deficits should be expected.*

Key words: *tumor, fourth ventricle, telovelar approach, median aperture, surgical treatment*

For citation: *Babichev K.N., Stanishevskiy A.V., Svistov D.V. et al. Surgical resection of fourth ventricular tumors. Comparison of the efficiency and safety of telovelar and median aperture approaches to the fourth ventricle. Neyrokhirurgiya = Russian Journal of Neurosurgery 2018;20(4):10–9.*

ВВЕДЕНИЕ

Вследствие глубинной локализации и близости к стволу головного мозга удаление опухолей IV желудочка считается одним из наиболее сложных нейрохирургических вмешательств [1–5]. Однако проведение таких операций, несмотря на высокий риск осложнений, необходимо, поскольку эти опухоли сдавливают ствол головного мозга, что ведет к развитию бульбарного синдрома, окклюзионной гидроцефалии, двигательных нарушений и расстройств чувствительности.

В настоящее время при удалении опухолей IV желудочка чаще всего применяют теловелярный доступ или рассекают червь мозжечка [6, 7]. Но возможности современной микронейрохирургии в большинстве случае позволяют удалить опухоль IV желудочка через срединную апертуру, что исключает необходимость рассечения червя мозжечка или нижнего мозгового паруса, расширенной диссекции структур задней черепной ямки. Это значительно уменьшает травматичность операции при сохранении большинства преимуществ, свойственных вышеуказанным подходам.

Цель исследования – сравнительная оценка эффективности и безопасности удаления опухолей IV желудочка с использованием срединного (через срединную апертуру) и теловелярного доступов.

Дополнительно анализировали влияние размеров, локализации, характера связи опухоли с дном IV желудочка, радикальности ее удаления на динамику неврологических симптомов.

МАТЕРИАЛЫ И МЕТОДЫ

Проведен ретроспективный анализ результатов лечения 41 пациента с различными опухолями IV желудочка, проходивших лечение в клинике нейрохирургии Военно-медицинской академии им. С.М. Кирова с 2007 по 2018 г. Критерии включения пациентов в исследование:

1) первичная локализация опухолей в IV желудочке;
2) выполнение основного этапа оперативного вмешательства одним хирургом;
3) наличие данных дооперационной магнитно-резонансной томографии (МРТ) головного мозга в формате DICOM для оценки размеров и распространенности опухоли;
4) наличие информации о примененном доступе – срединном или теловелярном;
5) наличие информации о динамике неврологических симптомов в до- и послеоперационном периодах.

В зависимости от расположения по отношению к дну IV желудочка выделяли группы опухолей с центральным, каудальным (через срединную апертуру), латеральным (через латеральную апертуру в мозжечково-мостовую цистерну), оральным (внедряющихся в ствол головного мозга или смещающих его) или смешанным распространением.

Наличие послеоперационных изменений в области доступа и отдаленных ишемических осложнений оценивали по данным послеоперационной МРТ головного мозга с построением диффузионно-взвешенных изображений.

Динамику неврологических симптомов в послеоперационном периоде квалифицировали как:

– «большие» побочные эффекты или осложнения, которые значительно ухудшают состояние пациента – увеличивают срок пребывания в отделении реанимации (>5 сут) и/или в стационаре (>2 нед) или требуют длительной (>4 нед) реабилитации. К ним относят появление или нарастание дисфункции каудальной группы черепных нервов, двигательных расстройств;
– «малые» побочные эффекты или осложнения. Это прочие неврологические изменения, не подходящие под определение «больших».

Проведен анализ динамики выраженности следующих клинических симптомов:

– дисфагии и дисфонии;
– дисфункции каудальной группы черепных нервов;
– появления или усугубления нарушения равновесия, мозжечковой атаксии.

Функциональные исходы оценивали по модифицированной шкале Рэнкина (modified Rankin Scale) [8] и шкале Karnofsky (Karnofsky Performance Status Scale) [3] на момент выписки из стационара, а также

в различные временные промежутки отдаленного послеоперационного периода.

Для статистической обработки данных использовали процессор электронных таблиц Microsoft Excel (Microsoft R) и программу для статистической обработки данных SPSS 13.0 for Windows (LEAD Technologies Inc., США). Для анализа различий применяли непараметрические методы – критерий Манна–Уитни с построением таблиц сопряженности в случае частотных данных. Различия считались статистически значимыми при $p < 0{,}05$. С помощью анализа логистической регрессии оценивали влияние анатомических и хирургических факторов на логит отношения шансов нарастания неврологического дефицита в послеоперационном периоде. Для определения пороговой величины значимого показателя использовали анализ таблицы ROC-кривой.

РЕЗУЛЬТАТЫ

В общей сложности оперирован 41 пациент с опухолями IV желудочка (24 (58,5 %) мужчины и 17 (41,5 %) женщин). Средний возраст пациентов составил 37,7 года (95 % доверительный интервал (ДИ) 32,8–42,4). Заболевание чаще всего проявлялось головной болью, которая наблюдалась у 35 (85,4 %) пациентов. Вторым по частоте симптомом была шаткость походки (нарушение равновесия), которая имела место в 24 (58,5 %) случаях. Дисфагия/дисфония (как проявление поражения IX–X черепных нервов и их ядер) и дисфункция других черепных нервов встречались у 7 (17,1 %) и 5 (12,2 %) пациентов соответственно (табл. 1).

Размер образования в среднем составил 32,8 мм (95 % ДИ 27,8–37,8).

Оперативное вмешательство через срединную апертуру выполнили у 25 (61 %) пациентов; теловелярный доступ применили в 16 (39 %) наблюдениях. Данные о распространении опухоли и ее гистологической характеристике представлены в табл. 1.

Сравнительный анализ хирургических доступов. Доступ выбирали на этапе планирования операции исходя из данных МРТ о размерах и распространенности опухоли IV желудочка. Срединному доступу отдавали предпочтение при небольших опухолях с центральным или каудальным расположением.

В результате анализа установлены статистически значимые различия между группами пациентов в зависимости от выбранного доступа (U-критерий Манна – Уитни 35,5, $Z = -2{,}730$, $p = 0{,}005$): средний размер опухолей, удаленных через теловелярный доступ, составил 43,3 мм (95 % ДИ 28,8–58,1), через срединный доступ – 30,6 мм (95 % ДИ 21,9–39,2) (табл. 2).

Радикальное удаление опухоли провели в 30 (73,2 %) наблюдениях. В 11 (26,8 %) случаях, ввиду высокого риска повреждения ствола головного мозга, выполнили субтотальное удаление. Частота радикального удаления была выше в группе пациентов, оперированных

Таблица 1. *Основные характеристики пациентов с опухолями IV желудочка*

Table 1. *Main patient characteristics of patients with fourth ventricle tumor*

Характеристика Characteristic	Число случаев Number of cases	
	абс. abs.	%
Клинические симптомы: Clinical symptoms:		
головная боль headache	35	85,4
шаткость походки, нарушение равновесия unsteady gait, balance problems	24	58,5
головокружение vertigo	18	43,9
тошнота, рвота nausea, vomiting	17	41,5
двигательные нарушения motor disorders	9	21,9
расстройства чувствительности sensitivity disorders	7	17,1
когнитивные нарушения cognitive disorders	7	17,1
дисфагия/дисфония dysphagia/dysphonia	7	17,1
парез черепных нервов, за исключением IX–X пар cranial nerve paresis, excluding pairs IX–X	5	12,2
дизартрия dysarthria	4	9,8
снижение зрения blurred vision	4	9,8
Распространение опухоли: Tumor expansion:		
центральное central	16	39,0
каудальное caudal	9	22,0
орально-стволовое oral-brainstem	7	17,1
смешанное mixed	5	12,2
латеральное lateral	4	9,8
Гистологический диагноз: Histological diagnosis:		
эпендимома ependymoma	11	26,8
субэпендимома subependymoma	8	19,5
хориоидпапиллома choroid papilloma	6	14,6
медуллобластома medulloblastoma	4	9,8
анапластическая эпендимома anaplastic ependymoma	3	7,3
эпидермальная киста epidermal cyst	3	7,3
анапластическая астроцитома anaplastic astrocytoma	3	7,3
гемангиобластома hemangioblastoma	2	4,9
менингиома meningioma	1	2,4

через срединный доступ (84 %), чем в группе больных, у которых использован теловелярный доступ (44 %) ($\chi^2_{(1)} = 5{,}123$, $p = 0{,}024$). Частота радикального удаления не зависела от гистологической характеристики образования ($\chi^2_{(2)} = 1{,}532$, $p = 0{,}527$) (сравнивали подгруппы пациентов с эпендимомами, хориоидпапилломами и другими опухолями). Наличие сращения со стволом головного мозга снижало вероятность радикального удаления. Из 11 случаев плотного сращения опухоли с дном IV желудочка радикальное удаление удалось выполнить только в 5 (20,8 %).

Наружный вентрикулярный дренаж на 1-м этапе операции установлен у 12 (29,3 %) пациентов. Частота установки дренажа зависела только от размеров образования (U-критерий Манна–Уитни 41,0, Z = –2,599, $p = 0{,}008$) и не зависела от характера доступа. Средний размер опухолей, при которых был установлен наружный вентрикулярный дренаж, составил 39,7 мм (95 % ДИ 30,6–48,7), а средний размер опухолей, удаленных без вентрикулостомии, – 29,3 мм (95 % ДИ 23,5–35,2).

При формировании теловелярного доступа значительно чаще требовалась резекция задней дужки позвонка C_1, которая была выполнена в 14 (87,5 %) случаях.

Одно из преимуществ срединного доступа – возможность диссекции и удаления образования без ретракции мозжечка шпателями. При использовании срединного доступа ретракцию миндалин и червя мозжечка осуществляли статистически значимо реже, чем при применении теловелярного доступа ($\chi^2_{(1)} = 24{,}990$, $p < 0{,}0001$).

Таблица 2. *Сравнительная характеристика срединного и теловелярного доступов при хирургическом лечении опухолей IV желудочка*

Table 2. *Comparative characteristics of median and telovelar approach in surgical treatment of tumors of the forth ventricle*

Показатель Parameter	Срединный доступ (n = 25) Median approach (n = 25)	Теловелярный доступ (n = 16) Telovelar approach (n = 16)	Статистическая значимость различий Statistical significance
Размеры образования, мм, M (95 % ДИ) Tumor size, mm, M (95 % CI)	27,5 (22,5–32,6)	40,6 (31,8–50,0)	$p = 0{,}005$
Число случаев распространения опухоли, абс. (%): Number of tumor expansion cases, abs. (%):			$p = 0{,}725$
орально-стволового oral-brainstem	4 (16,0)	3 (18,7)	
каудального caudal	4 (16,0)	5 (31,3)	
латерального lateral	3 (12,0)	1 (6,3)	
смешанного mixed	2 (8,0)	3 (18,7)	
центрального (в пределах желудочка) central (within the ventricle)	12 (48,0)	4 (25,0)	
Число случаев резекции задней полудуги позвонка C_1, абс. (%) Number of cases of C_1 vertebra posterior half-arch resection, abs. (%)	9 (36,0)	14 (87,5)	$p = 0{,}001$
Число случаев установки наружного вентрикулярного дренажа, абс. (%) Number of cases of external ventricular drains, abs. (%)	6 (24,0)	6 (37,5)	$p = 0{,}784$
Число случаев применения шпателей, абс. (%) Number of cases of spatula use, abs. (%)	5 (20,0)	16 (100,0)	$p < 0{,}0001$
Число радикальных удалений, абс. (%) Number of radical removals, abs. (%)	21 (84,0)	7 (43,8)	$p = 0{,}024$
Длительность оперативного вмешательства, мин, M (95 % ДИ) Surgery duration, min, M (95 % CI)	340 (282–398)	417 (307–529)	$p = 0{,}053$
Число случаев выявления изменений на диффузно-взвешенных изображениях при магнитно-резонансной томографии, абс. (%)* Number of cases of changes in diffusion-weighted magnetic resonance images, abs. (%)*	1 (6,7)	2 (33,3)	$p = 0{,}115$
Число случаев послеоперационной ликвореи, абс. (%) Number of cases of postoperative liquorrhea, abs. (%)	1 (4,0)	3 (18,7)	$p = 0{,}283$

**Относительно числа пациентов, у которых выполнена магнитно-резонансная томография головного мозга.*
**Relative to the number of patients in the group who underwent brain magnetic resonance imaging.*

При использовании срединного доступа длительность оперативного вмешательства была меньше (в среднем 340 мин, 95 % ДИ 282–398), чем при применении теловелярного (в среднем 417 мин, 95 % ДИ 307–529) (F = 10,01, df = 36, p = 0,037).

В 1-е сутки после операции МРТ головного мозга выполнена у 15 (60 %) и 6 (37,5 %) пациентов, оперированных через срединный и теловелярный доступ соответственно. По данным послеоперационной МРТ ишемические изменения в веществе мозжечка, обусловленные доступом в IV желудочек, выявлены в 1 (6,7 %) и 2 (33,3 %) случаях при срединном и теловелярном доступах соответственно.

В послеоперационном периоде у 4 (9,7 %) пациентов была отмечена наружная ликворея, в 2 случаях осложнившаяся развитием менингита, однако вид доступа не влиял на частоту ее развития ($\chi^2_{(1)}$ =2,269, p = 0,283).

Исходы лечения. У 18 (43,9 %) пациентов наблюдались как «малые», так и «большие» осложнения, при этом их частота не зависела от выбранного доступа (табл. 3). «Большие» осложнения развились у 7 (17,7 %) пациентов. Усиление шаткости походки и усугубление нарушения равновесия отмечены у 13 (31,7 %) пациентов, появление/нарастание бульбарного синдрома или дисфункции других черепных нервов – в равном числе случаев (6 (14,6 %)).

Состояние 29 (70,7 %) больных в послеоперационном периоде улучшилось; у 7 (17,1 %) пациентов произошло его ухудшение, обусловленное «большими» осложнениями. В 5 наблюдениях состояние не изменилось.

В ходе статистического анализа не выявлено различий между рассматриваемыми доступами в частоте появления/усугубления двигательных нарушений, дисфагии и дисфонии, пареза других черепных нервов, а также в частоте функциональных исходов лечения (см. табл. 3).

Для прогнозирования появления в послеоперационном периоде расстройств глотания, пареза черепных нервов и атаксии был проведен анализ логистической регрессии методом включения (отношения правдоподобия) для каждого из симптомов. В анализ были включены следующие параметры: наибольший размер и распространенность образования, радикальность удаления и наличие сращения со стволом головного мозга.

Проведенный анализ показал, что связь между вышеперечисленными параметрами и развитием двигательных расстройств, нарушений функции черепных нервов отсутствует. Однако установлена зависимость между выраженностью дисфагии и размерами опухоли.

Прогностическая модель оказалась точной ($\chi^2_{(1)}$ = 13,507, p <0,001). Модель объяснила 70,3 % (Nagelkerke's R2) дисперсии зависимой переменной (нарастание/появление нарушения глотания), что указывает на отношение умеренной силы между прогнозом и предиктором. Общая точность прогноза составила 92,3 % (75 % для группы, в которой нарушений не было, и 95,5 % для группы, в которой они были). Критерий Вальда продемонстрировал, что размеры образования вносят статистически значимый вклад в прогноз (p = 0,039).

Таблица 3. *Функциональные исходы лечения и частота осложнений при использовании срединного и теловелярного доступов, абс. (%)*

Table 3. *Functional outcomes and number of complications for median and telovelar approaches, abs. (%)*

Показатель Parameter	Срединный доступ (n = 25) Median approach (n = 25)	Теловелярный доступ (n = 16) Telovelar approach (n = 16)	Статистическая значимость различий Statistical significance
Общее число осложнений Total number of complications	9 (36,0)	9 (56,3)	$\chi^2_{(1)}$ = 1,624 p = 0,334
Частота «больших» осложнений Frequency of "large" complications	3 (12,0)	4 (25,0)	$\chi^2_{(1)}$ = 1,165 p = 0,401
Частота «малых» осложнений Frequency of "small" complications	6 (24,0)	5 (31,3)	$\chi^2_{(1)}$ = 0,261 p = 0,723
Шаткость походки, нарушение равновесия Unsteady gait, balance problems	9 (36,0)	4 (25,0)	$\chi^2_{(1)}$ = 1,624 p = 0,334
Дисфагия/Дисфония Dysphagia/dysphonia	2 (8,0)	4 (25,0)	$\chi^2_{(1)}$ = 2,257 p = 0,187
Парез черепных нервов Cranial nerve paresis	2 (8,0)	4 (25,0)	$\chi^2_{(1)}$ = 2,257 p = 0,187
Исход по шкале Karnofsky: Outcome per the Karnofsky Performance Status Scale:			
улучшение improvement	19 (76,0)	10 (62,5)	$\chi^2_{(2)}$ = 1,219 p = 0,218
без динамики no dynamics	2 (8,0)	3 (18,7)	
ухудшение deterioration	4 (16,0)	3 (18,7)	
Исход по модифицированной шкале Рэнкина: Outcome per the modified Rankin Scale:			
0–1	20 (80,0)	8 (50,0)	$\chi^2_{(1)}$ = 2,257 p = 0,689
2	2 (8,0)	2 (12,4)	
3–4	3 (12,0)	5 (31,3)	
5	0	1 (6,3)	

Для определения порогового значения размера опухоли, свидетельствующего о высокой вероятности появления дисфагии, построена ROC-кривая. Площадь под кривой составила 0,792. Статистическая значимость площади ($p = 0,42$) свидетельствовала о важности оценки размеров образования для определения вероятности появления дисфагии. Из таблиц координат кривой выяснили, что пороговое значение размера образования – 37,5 мм (чувствительность 86 %, специфичность 84 %).

Катамнез изучен у 20 пациентов на протяжении 2–111 мес (в среднем 95 мес) после операции. Зафиксированы 2 летальных исхода, обусловленных инфекционными осложнениями и бульбарным синдромом. В 2 случаях неврологический статус не изменился. У остальных 16 пациентов наблюдалась положительная динамика – полный ($n = 6$) или частичный ($n = 10$) регресс симптомов. В 1 наблюдении развился рецидив анапластической эпендимомы, по поводу чего проведена химиолучевая терапия.

Технические особенности срединного доступа. Пациента размещали на операционном столе в положении сидя, голову пациента фиксировали в скобе Мейфилда с приведением головы к груди. Для детекции воздушной эмболии применяли чреспищеводную эхокардиографию с предварительным определением наличия незаращенного овального окна.

Выполняли кожный разрез от иниона до позвонка C_3. Далее проводили срединную субокципитальную краниотомию или краниоэктомию с резекцией (или без резекции) заднего полукольца большого затылочного отверстия. В подавляющем большинстве случаев заднюю полудугу позвонка C_1 не резецировали.

Твердую мозговую оболочку вскрывали Y- или U-образным разрезом. Далее рассекали срединную щель между миндалинами мозжечка. Динамическую ретракцию миндалин осуществляли трубкой аспиратора и биполярным коагулятором, что позволяло обнажить сосудистую основу и визуализировать срединную апертуру. Как правило, апертура была расширена. Частичное рассечение сосудистой основы давало возможность полностью обнажить нижние отделы IV желудочка и в части случаев осмотреть ромбовидную ямку по всей длине, за исключением латеральных заворотов.

Мы проводили динамическую ретракцию миндалин, избегая применения шпателей, за исключением случаев, когда требовался более широкий обзор оральных отделов желудочка (тогда выполняли ретракцию язычка и узелка вверх атравматичным шпателем шириной 6,5 мм). Удаление опухоли начинали с каудальной части. Частично иссекая опухоль, уменьшали ее размеры, что позволяло осуществлять диссекцию в открывающихся коридорах, мобилизуя опухоль от свода желудочка и ворсинчатого сплетения сверху, нижних ножек мозжечка латерально. В последнюю очередь проводили диссекцию по границе между опухолью и стволом головного мозга. Порядок удаления центрального, орального и латеральных фрагментов опухоли зависел от ее консистенции и размеров. Обычно для лучшей визуализации крыши и латеральных заворотов IV желудочка рассекают нижний мозговой парус, но в нашей серии случаев такой необходимости не возникало. По ссылке https://youtu.be/RnPO1-zrE7o открывается видеозапись удаления опухоли IV желудочка через срединный доступ.

ОБСУЖДЕНИЕ

В настоящее время наиболее часто используют трансвермиальный доступ к IV желудочку (который формируют посредством рассечения нижних отделов червя мозжечка) или теловелярный доступ [6, 7, 9].

Трансвермиальный доступ для удаления образований IV желудочка был впервые описан W.E. Dandy [10]. Он осуществляется посредством рассечения язычка, пирамиды, бугра и листа червя мозжечка в зависимости от локализации и размеров опухоли. Большинство авторов обращают внимание на необходимость минимального рассечения червя мозжечка для снижения риска послеоперационных неврологических нарушений. Повреждение червя мозжечка может приводить к развитию мозжечкового мутизма, дисфагии и атаксии [6, 7, 11]. Наиболее тяжелое осложнение – мутизм, развитие которого связывают с повреждением пирамиды, язычка и узелка. Нарушение речи обусловлено повреждением как червя, так и парамедианных структур, участвующих в контроле мускулатуры рта и глотки. При тракции разделенного червя возможно повреждение зубчатых ядер с развитием атаксии [12].

Ретракция разделенного червя обеспечивает примерно 1–2 см рабочего пространства. Для его дальнейшего увеличения требуется дополнительная тракция миндалин мозжечка. Это позволяет определить расположение теловелотонзиллярных сегментов обеих задних нижних мозжечковых артерий и осуществить диссекцию с сохранением их ветвей. Дополнительное рассечение сосудистой основы и нижнего мозгового паруса позволяет открыть дно IV желудочка на всем протяжении в сагиттальной плоскости. Однако при трансвермиальном доступе невозможна визуализация латеральных заворотов и латеральной апертуры – доступ латерально ограничен медиальной частью вестибулярного поля [7]. Кроме того, в ходе удаления образования затруднена визуализация дна ромбовидной ямки, что обусловливает риск повреждения ствола головного мозга [7, 13].

Теловелярный доступ, описанный T. Matsushima и соавт., лишен многих недостатков трансвермиального доступа и позволяет идентифицировать структуры дна IV желудочка, осуществлять диссекцию в плоскости, лежащей между опухолью и стволом головного мозга [4]. Полная диссекция арахноидальных щелей между

червем и миндалинами, миндалинами и продолговатым мозгом позволяет добиться максимального угла обзора дна IV желудочка [1, 2, 7, 13–15].

Однако и теловелярный доступ имеет ограничения и недостатки, является трудоемким и требует хороших мануальных навыков хирурга [16]. При билатеральном теловелярном доступе также возможно развитие мутизма, что, скорее всего, связано с двухсторонним повреждением зубчатых ядер при длительной ретракции миндалин и червя мозжечка. Описано развитие нарушений глотания и атаксии [17]. Применение одностороннего теловелярного доступа позволяет избежать большинства неврологических нарушений [18].

Теловелярный доступ формируют путем диссекции мозжечково-медуллярной щели в 3 этапа:

1. Рассекают сосудистую основу от срединной апертуры до теловелярного соединения. Это позволяет визуализировать верхнюю половину крыши и дно IV желудочка на всем протяжении, за исключением верхнелатерального заворота.
2. Дополнительно рассекают нижний мозговой парус, что позволяет достичь крыши желудочка и верхнелатеральных заворотов.
3. Проводят диссекцию пространства между передней поверхностью миндалин мозжечка и заднелатеральной поверхностью продолговатого мозга, что создает возможность для рассечения сосудистой основы от срединной до латеральной апертуры, тем самым обеспечивая доступ к латеральному завороту и задней поверхности средних ножек мозжечка.

В зависимости от объема диссекции T. Matsushima и соавт. выделили расширенный доступ, доступ к латеральной стенке и доступ к латеральному завороту [4].

В своей клинической практике мы широко применяем доступ через срединную апертуру, который, по сути, является 1-м этапом создания теловелярного.

Меньший объем диссекции, отсутствие необходимости длительной ретракции миндалин мозжечка и червя, а также выделения задней нижней мозжечковой артерии и ее ветвей позволяют значительно снизить частоту осложнений в сравнении с таковой при теловелярном доступе и получить почти идентичные результаты. Очевидно, что показания к применению данных доступов отличаются только поперечным размером удаляемых образований и их распространением. По нашим данным, размер опухолей, удаленных через срединный доступ, был меньше, чем при использовании теловелярного доступа. При этом радикальность вмешательства при теловелярном доступе была ниже, что также связано с размером образований. Для применения срединного доступа «идеальный» клинический случай – опухоль малых или средних размеров, расположенная в центральной или каудальной части IV желудочка без распространения в боковые завороты[1]. Это сокращает длительность оперативного вмешательства, не требует резекции дужки позвонка C_1, расширенной диссекции и применения шпателей. Используемая при срединном доступе динамическая ретракция уменьшает вероятность ишемических изменений в мозжечке. Удаление больших и распространенных опухолей с использованием срединного доступа также возможно (см. рис.) и по мере накопления опыта будет проводиться более широко.

При распространении опухоли в латеральном направлении или в верхние отделы крыши IV желудочка (верхнелатеральный заворот или верхнюю половину крыши) высока вероятность расширения срединного доступа до теловелярного. Следует отметить, что, по данным ряда авторов, в хирургии опухолей IV желудочка наиболее важны разделение миндалин мозжечка и проведение манипуляций на них, а не широкое раскрытие желудочка для достижения латерального заворота или водопровода [17]. Сравнительная характеристика трансвермиального, теловелярного и срединного доступов представлена в табл. 4.

Частота радикального удаления опухолей IV желудочка варьирует от 69,7 до 90 % и зависит от их размеров, наличия сращений со стволом головного мозга, локализации [1, 5, 6, 9, 12, 15, 17]. В нашей серии радикальное удаление достигнуто в 73,2 % случаев, его возможность определялась размером опухоли и характером ее сращения со стволом мозга. Вероятность удаления не зависела от выбранного доступа, так как плоскость диссекции при каждом из них располагалась между опухолью и стволом мозга.

Осложнения после удаления образований IV желудочка развились у 18 (43,9 %) пациентов. Выраженный неврологический дефицит наблюдался в 17 % случаев. При анализе частоты функциональных исходов и развития осложнений не обнаружены различия между доступами.

Мы не выявили предикторов усугубления атаксии и дисфункции черепных нервов, но размер образования >37,5 мм оказался предиктором появления дисфагии после операции (чувствительность 86 %, специфичность 84 %).

ОГРАНИЧЕНИЯ

Наше исследование имеет ряд ограничений. Во-первых, оно является ретроспективным. Во-вторых, оно включает небольшое число наблюдений. Однако следует заметить, что в данном исследовании анализируется одна из наиболее крупных серий опухолей IV желудочка. В-третьих, у ряда пациентов отсутствовали данные послеоперационной МРТ головного мозга в режиме диффузионно-взвешенных изображений.

[1]См. пример по ссылке https://youtu.be/RnPO1-zrE7o.

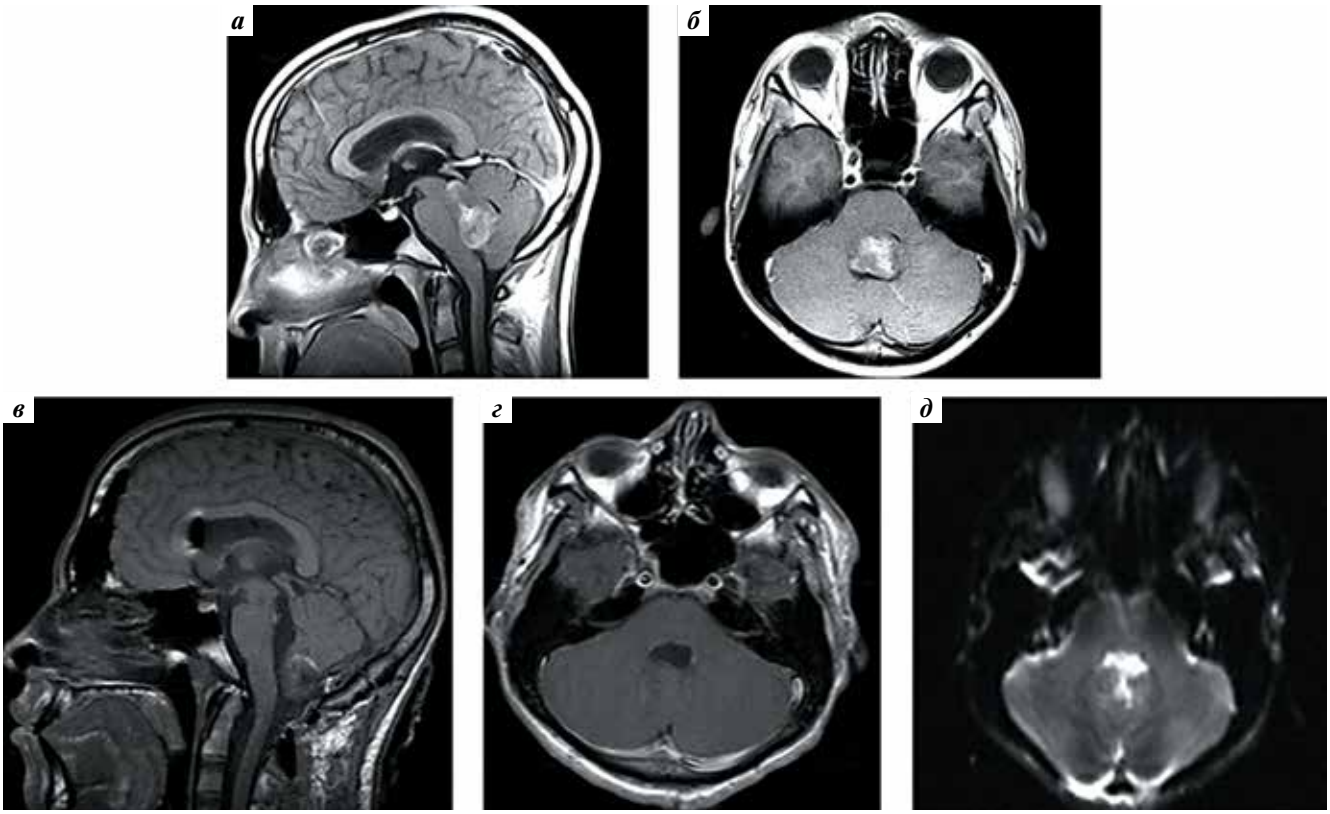

Магнитно-резонансная томография головного мозга пациента с крупной эпендимомой IV желудочка в сагиттальной (а, в) и горизонтальной (б, г, д) проекциях: а, б — до операции; визуализировано большое образование IV желудочка (максимальный размер 41 мм); в, г, д — после радикального удаления опухоли через срединный доступ; д — диффузно-взвешенное изображение; ишемические изменения отсутствуют

Magnetic resonance imaging of the brain of a patient with large ependymoma of the forth ventricle in the sagittal (а, в) and horizontal (б, г, д) projections: а, б — prior to surgery; a large tumor in the forth ventricle is visualized (maximal size 41 mm); в, г, д — after radical resection of the tumor through median approach; д — diffusion-weighted image; ischemic changes are absent

Таблица 4. *Достоинства и недостатки доступов, наиболее часто применяющихся в хирургии опухолей IV желудочка*

Table 4. *Advantages and disadvantages of the approaches most commonly used in surgery of tumors of the forth ventricle*

Характеристика Characteristic	Доступ через срединную апертуру Approach through the median aperture	Теловелярный доступ Telovelar approach	Трансвермиальный доступ Transvermian approach
Травматичность Injury rate	Низкая Low	Средняя Intermediate	Высокая High
Повреждение червя мозжечка Damage of the cerebellar vermis	Маловероятно Unlikely	Тракционное Tractional	Прямое (рассечение) Direct (dissection)
Повреждение зубчатых ядер Damage of the dentate nuclei	Маловероятно Unlikely	Тракционное Tractional	Тракционное Tractional
Повреждение нижних ножек мозжечка Damage of the cerebellar inferior peduncles	Маловероятно Unlikely	Маловероятно Unlikely	Тракционное Tractional
Необходимость диссекции задней нижней мозжечковой артерии и ее ветвей Necessity of dissection of the inferior cerebellar artery and its branches	Минимальная Minimal	Высокая High	Минимальная Minimal
Необходимость использования ретракторов Necessity of retractor use	Динамическая ретракция инструментом Dynamic retraction with an instrument	Высокая High	Высокая High
Размер опухоли Tumor size	<3 см <3 cm	Не ограничен Unlimited	Не ограничен Unlimited

Окончание табл. 4
The end of the table 4

Характеристика Characteristic	Доступ через срединную апертуру Approach through the median aperture	Теловелярный доступ Telovelar approach	Трансвермиальный доступ Transvermian approach
Визуализация латеральных заворотов, латеральной апертуры Visualization of the lateral recesses, lateral apertures	Плохая Poor	Хорошая Good	Плохая Poor
Визуализация крыши IV желудочка, нижней части верхнего мозгового паруса Visualization of the roof of the forth ventricle, lower part of the superior medullary velum	Плохая Poor	Средняя Intermediate	Хорошая Good
Визуализация дна IV желудочка Visualization of the floor of the forth ventricle	Средняя Intermediate	Хорошая Good	Плохая Poor
Преимущественное направление операционного движения Primary direction of surgical movement	Параллельно дну IV желудочка Parallel to the floor of the forth ventricle	Параллельно дну IV желудочка Parallel to the floor of the forth ventricle	Перпендикулярно дну IV желудочка Perpendicular to the floor of the forth ventricle
Послеоперационный мутизм Postoperative mutism	Редко Rare	Редко Rare	Достаточно часто Quite often
Послеоперационная атаксия Postoperative ataxia	Редко Rare	Достаточно часто Quite often	Очень часто Very common

ЗАКЛЮЧЕНИЕ

Доступ через срединную апертуру – разумная альтернатива теловелярному и трансвермиальному доступам. Применение срединного доступа позволяет уменьшить травматичность операции, снизить вероятность послеоперационных осложнений. Данный доступ предпочтителен при небольших образованиях IV желудочка с каудальной или срединной локализацией, однако мы предполагаем, что по мере накопления опыта станет возможным удаление образований, сопоставимых по размеру с опухолями, удаляемыми через теловелярный доступ.

ЛИТЕРАТУРА / REFERENCES

1. Rajesh B.J., Rao B.R., Menon G. et al. Telovelar approach: technical issues for large fourth ventricle tumors. Childs Nerv Syst 2007;23(5):555–8. DOI: 10.1007/s00381-006-0295-0. PMID: 17415573.
2. Mussi A.C., Rhoton A.L. Telovelar approach to the fourth ventricle: microsurgical anatomy. J Neurosurg 2000;92(5):812–23. DOI: 10.3171/jns.2000.92.5.0812. PMID: 10794296.
3. Karnofsky D.A., Burchenal J. The clinical evaluation of chemotherapeutic agents in cancer. In: Evaluation of chemotherapeutic agents. Ed. by C.M. Macleod. New York: Columbia Univ Press, 1949. Pp. 199–205.
4. Matsushima T., Inoue T., Inamura T. et al. Transcerebellomedullary fissure approach with special reference to methods of dissecting the fissure. J Neurosurg 2001;94(2):257–64. DOI: 10.3171/jns.2001.94.2.0257. PMID: 11213963.
5. Калиновский А.В., Чернов С.В., Зотов А.В. и др. Хирургическое лечение объемных образований IV желудочка с использованием теловелярного доступа. Нейрохирургия 2018;20(2):8–16. [Kalinovskiy A.V., Chernov S.V., Zotov A.V. et al. Surgical treatment of the tumors of the fourth ventricle through telovelar approach. Neyrokhirurgiya = Russian Journal of Neurosurgery 2018;20(2):8–16. (In Russ.)]. DOI: 10.17650/1683-3295-2018-20-2-8-16.
6. Ferguson S.D., Levine N.B., Suki D. et al. The surgical treatment of tumors of the fourth ventricle: a single-institution experience. J Neurosurg 2018;128(2):339–51. DOI: 10.3171/2016.11.JNS161167. PMID: 28409732.
7. Tanriover N., Ulm A.J., Rhoton A.L. Jr, Yasuda A. Comparison of the transvermian and telovelar approaches to the fourth ventricle. J Neurosurg 2004;101(3):484–98. DOI: 10.3171/jns.2004.101.3.0484. PMID: 15352607.
8. Rankin J. Cerebral vascular accidents in patients over the age of 60. II. Prognosis. Scott Med J 1957;2(5):200–15. DOI: 10.1177/003693305700200504. PMID: 13432835.
9. Winkler E.A., Birk H., Safaee M. et al. Surgical resection of fourth ventricular ependymomas: case series and technical nuances. J Neurooncol 2016;130(2):341–9. DOI: 10.1007/s11060-016-2198-6. PMID: 27778210.
10. Dandy W.E. The brain. In: Practice of surgery. Ed. by D. Lewis. Hagerstown: WF Prior, 1966. Pp. 452–458.
11. Tayebi Meybodi A., Lawton M.T., Tabani H., Benet A. Tonsillobiventral fissure approach to the lateral recess of the fourth ventricle. J Neurosurg 2017;127(4):768–74. DOI: 10.3171/2016.8.JNS16855. PMID: 27791522.
12. Morris E.B., Phillips N.S., Laningham F.H. et al. Proximal dentatothalamocortical tract involvement in posterior fossa syndrome. Brain 2009;132(Pt 11):3087–95. DOI: 10.1093/brain/awp241. PMID: 19805491.
13. Deshmukh V.R., Figueiredo E.G., Deshmukh P. et al. Quantification and comparison of telovelar and transvermian approaches to the fourth ventricle. Neurosurgery 2006;58(4 Suppl 2):ONS-

202–6. DOI: 10.1227/01.NEU.0000207373.26614.BF. PMID: 16582641.
14. Zhang L., Wang Z., Yu C. [Microanatomical study of transcerebellomedullary fissure approach (In Chinese)]. Zhonghua Yi Xue Za Zhi 2001;81(13):788–91. PMID: 11798966.
15. Tomasello F., Conti A., Cardali S. et al. Telovelar approach to fourth ventricle tumors: highlights and limitations. World Neurosurg 2015;83(6):1141–7. DOI: 10.1016/j.wneu.2015.01.039. PMID: 25698525.
16. Ucerler H., Saylam C., Cagli S. et al. The posterior inferior cerebellar artery and its branches in relation to the cerebellomedullary fissure. Clin Anat 2008;21(2):119–26. DOI: 10.1002/ca.20581. PMID: 18189278.
17. Han S., Wang Z., Wang Y., Wu A. Transcerebellomedullary fissure approach to lesions of the fourth ventricle: less is more? Acta Neurochir (Wien) 2013;155(6):1011–6. DOI: 10.1007/s00701-013-1689-x. PMID: 23563748.
18. Gök A., Alptekin M., Erkutlu I. Surgical approach to the fourth ventricle cavity through the cerebellomedullary fissure. Neurosurg Rev 2004;27(1):50–4.

Вклад авторов
К.Н. Бабичев: разработка дизайна исследования, получение данных для анализа, анализ полученных данных (включая статистический), написание текста статьи;
А.В. Станишевский: получение данных для анализа, анализ полученных данных;
Д.В. Свистов: разработка дизайна исследования, получение данных для анализа, анализ полученных данных, написание текста статьи;
Д.А. Аверьянов: статистический анализ полученных данных, написание текста статьи;
Р.С. Лакотко: написание текста статьи.
Authors' contributions
K.N. Babichev: developing the research design, obtaining data for analysis, analysis of the obtained data (including statistical), article writing;
A.V. Stanishevskiy: obtaining data for analysis, analysis of the obtained data;
D.V. Svistov: developing the research design, obtaining data for analysis, analysis of the obtained data, article writing;
D.A. Averyanov: statistical analysis of the obtained data, article writing;
R.S. Lakotko: article writing.

ORCID авторов / ORCID of authors
К.Н. Бабичев / K.N. Babichev: https://orcid.org/0000-0002-4797-2937
А.В. Станишевский / A.V. Stanishevskiy: https://orcid.org/0000-0002-2615-269X
Д.В. Свистов / D.V. Svistov: https://orcid.org/0000-0002-3922-9887
Д.А. Аверьянов / D.A. Averyanov: https://orcid.org/0000-0003-4353-4953
Р.С. Лакотко / R.S. Lakotko: https://orcid.org/0000-0003-0941-013X

Конфликт интересов. Авторы заявляют об отсутствии конфликта интересов.
Conflict of interest. The authors declare no conflict of interest.

Финансирование. Исследование проведено без спонсорской поддержки.
Financing. The study was performed without external funding.

Статья поступила: 15.08.18. **Принята к публикации**: 04.10.2018.
Article received: 15.08.18. **Accepted for publication:** 04.10.2018.