

ТРАВМАТИЧЕСКИЕ ПОВРЕЖДЕНИЯ ЗАДНЕЙ ЧЕРЕПНОЙ ЯМКИ У ДЕТЕЙ

**В.Е. Попов, А.Б. Карпов, М.И. Лившиц, В.Н. Умеренков, Е.В. Андреева,
П.И. Манжос, М.Ж. Чигибаев, О.А. Меркулов, А.В. Горбунов**

Морозовская детская городская клиническая больница, Москва

Цель: Выработать хирургическую тактику лечения детей с травматическими повреждениями ЗЧЯ.
Материалы и методы: Авторами представлены наблюдения за 22 больными с травматическими повреждениями ЗЧЯ. Частота повреждений ЗЧЯ составила 0,076% от числа всех больных, проходивших лечение с ЧМТ в МДГКБ. У 16 пациентов диагностировано кровоизлияние в ЗЧЯ: из них у 12 детей – эпидуральная гематома, у 1 – субдуральная и внутримозговая гематомы, у 3 – внутримозговая гематома. Удаление гематомы проведено 9 пациентам, 2 детям имплантирован НВД. Из 6 пациентов с вдавленными переломами затылочной кости, у 5 была выполнена репозиция костных фрагментов.

Результаты: Показаниями к операциям при гематомах ЗЧЯ и ушибах мозжечка являлся объем гематомы выше 18 см³, повреждения мозжечка объемом более 17 см³, сужение цистерн и наличие общемозговой и очаговой неврологической симптоматики. Выжидательная тактика у детей с травмой структур ЗЧЯ возможна при объеме эпидуральной гематомы 9–18 см³, объеме повреждений мозжечка 13–17 см³, отсутствии признаков окклюзионной гидроцефалии, стволовой неврологической симптоматики. Консервативное лечение у детей с травмой структур ЗЧЯ проводилось при объеме эпидуральной гематомы менее 9 см³, объеме повреждений мозжечка до 13 см³. Выздоровление было достигнуто у 20 больных, у одного пациента – умеренная инвалидизация. Летальный исход отмечен в одном случае.

Заключение: Комплексная оценка данных нейровизуализации, неврологического статуса детей с травматическими повреждениями ЗЧЯ позволяет точно определить показания к хирургическому лечению.

Ключевые слова: гематома задней черепной ямки, гидроцефалия, перелом затылочной кости, дети.

Authors present 22 patients with traumatic injuries of posterior cranial fossa (PCF). Frequency of PCF injury was amount to 0,076% of all patients with head injury treated in Moscow City Clinical Hospital for Children. Hemorrhage into PCF was revealed at 16 patients among them 12 children had epidural hematoma, 1 – subdural and intracerebral hematomas, 3 – intracerebral hematoma. Hematoma evacuation was performed at 9 patients, 2 children underwent implantation of external ventricular drainage (EVD). Among all 6 patients with depressed fractures of occipital bone 5 children underwent surgical treatment – reposition of bone fragments. Indications for surgical treatment because of PCF hematomas and cerebellum contusions were hematoma volume exceeding 18 cm³, cerebellum lesions with the volume more than 17 cm³, cisterns narrowing as well as presence of common and focal neurological signs. Expectant management at children with PCF injuries is possible for epidural hematoma with the volume not exceeding 9–18 cm³, cerebellum lesions with the volume not more than 13–17 cm³, as well as in the case of occlusive hydrocephaly and focal neurological signs absence. Conservative treatment at children with PCF injuries was conducted in the case of epidural hematoma less than 9 cm³, cerebellum lesions with the volume till 13 cm³. 20 patients were fully recovered, one patient had moderate disability. One patient has died.

Keywords: hematoma of posterior cranial fossa, hydrocephaly, fracture of occipital bone, children.

Черепно-мозговая травма (ЧМТ) в структуре детского травматизма занимает ведущее место и составляет 40–50% [1, 2]. Частота встречаемости эпидуральных, супра- и субдуральных гематом составляет 2–4% среди всех детей с ЧМТ [1, 2, 13,18].

Травматические повреждения задней черепной ямки (ЗЧЯ) относятся к редким видам ЧМТ. Это связано с особенностями анатомического строения ЗЧЯ – малым объемом, гладкой поверхностью костей и наличием намета мозжечка – значительно уменьшают возможность развития повреждений [3]. По сравнению со взрослыми у детей размеры и объем ЗЧЯ имеют значительно меньшие значения, особенно в младшей возрастной группе. Частота встречаемости данного вида повреждения у взрослых составляет от 0,1–0,6% от всей ЧМТ [3, 4, 12], а по данным других авторов, достигает 2,9% [20]. В литературе, как отечественной, так и зарубежной, публикации, посвященные гематомам ЗЧЯ у детей, единичны.

Материал и методы

В Морозовской ДГКБ с 01.01.1999 г. по 31.12.2010 г. в отделении нейрохирургии проводили лечение 28 860 пациентам с ЧМТ. Травма структур ЗЧЯ была у 22 детей (0,07% от всей ЧМТ). Возраст пациентов был от 5 мес. до 14 лет (медиана возраста 6 лет 7 мес). Распределение больных по полу было равным (табл. 1). Все больные поступили в сроки от 1 до 72 ч после травмы, 20 пациентов госпитализированы в первые 12 ч после травмы.

Среди пострадавших с ЧМТ у 1921 ребенка выявили перелом свода и основания черепа, у 46 (2,4%) из них перелом локализовался в области чешуи затылочной кости. Внутрочерепные гематомы были выявлены у 225 детей (0,7% от всех пациентов с ЧМТ). Травматические гематомы ЗЧЯ выявлены у 16 пациентов (7,1% от всех внутрочерепных гематом), вдавленный перелом затылочной кости был у 6 детей. Таким образом, травма ЗЧЯ была выявлена у 0,07% пациентов, госпитализированных по поводу ЧМТ. Эпидуральные

Общая характеристика больных детей с травматическими повреждениями ЗЧЯ / Overall characteristics of patients with traumatic injuries of posterior cranial fossa

№ пациента	Возраст (лет) / Пол	Механизм травмы	Локализация гематомы	Размер гематомы, мм*	Объем гематомы, см ³	Уровень сознания по ШКГ при поступлении / на момент операции, баллы	САК	Перелом затылочной кости	Операция
1	4/ж	бытовая	эпидуральная	42x12	14	15 / 15		справа	Трефинация
2	3/м	бытовая	эпидуральная	40x15	15	15 / 15		слева	Трефинация
3***	14/м	ДТП	эпидуральная	43x15	15	12 / 9		справа	Трефинация
4	9/м	бытовая	эпидуральная	29x4	8	15	1	слева	-
5	12/м	бытовая	эпидуральная	49x26	18	15 / 12		справа	КПТ
6	5/м	бытовая	эпидуральная	53x24	15	15 / 15		-	Трефинация
7	13/ж	ДТП	эпидуральная	27x3	5	14		-	-
8	5/ж	бытовая	эпидуральная	75x32	50	14 / 12		-	КПТ
9	14/м	ДТП	эпидуральная	15x5	5	15	1	-	-
10	4/ж	бытовая	эпидуральная	18x6	6	15		справа	-
11	3/ж	уличная	эпидуральная	51x28	45	9 / 6		-	КПТ, НВД
12	2/ж	бытовая	внутричерепная	14x15	3 (12 см ³)**	14	1	множественный	-
13	11/ж	бытовая	внутричерепная	13x18	4 (13 см ³)**	14		-	-
14	13/м	бытовая	субдуральная, внутричерепная	42x15	15; 1,5 (17 см ³) **	12 / 12	1	слева	КПТ, НВД
15	1,5/м	бытовая	внутричерепная	42x25	20	12/9	1	слева	Декомпрессия, удаление гематомы, НВД
16	4/ж	бытовая	эпидуральная	12x3	3	15		-	-
17	1/м	бытовая	-	-	-	15/15		слева 3x4 см глубина 7 мм	Репозиция вдавленного перелома
18	6 мес/ж	бытовая	-	-	-	15/15		слева 3x3 см глубина 6 мм	Репозиция вдавленного перелома
19	10 мес/ж	бытовая	-	-	-	15/15		слева 3x3 см глубина 8 мм	Репозиция вдавленного перелома
20	2/ж	бытовая	-	-	-	15/15		слева 3x2,7 см глубина 7 мм	Репозиция вдавленного перелома
21	5 мес/м	бытовая	-	-	-	15		справа 3x2 см глубина 3 мм	-
22	10 мес/м	бытовая	-	-	-	15/15		справа 3x2 см глубина 6 мм	Репозиция вдавленного перелома

*Максимальный размер в аксиальной плоскости, первый размер – длина, второй – глубина.

**Размер кровоизлияния и очага ушиба мозга.

*** Открытая ЧМТ.

КПТ – костно-пластическая трепанация, НВД – наружный вентрикулярный дренаж, САК – субарахноидальное кровоизлияние.

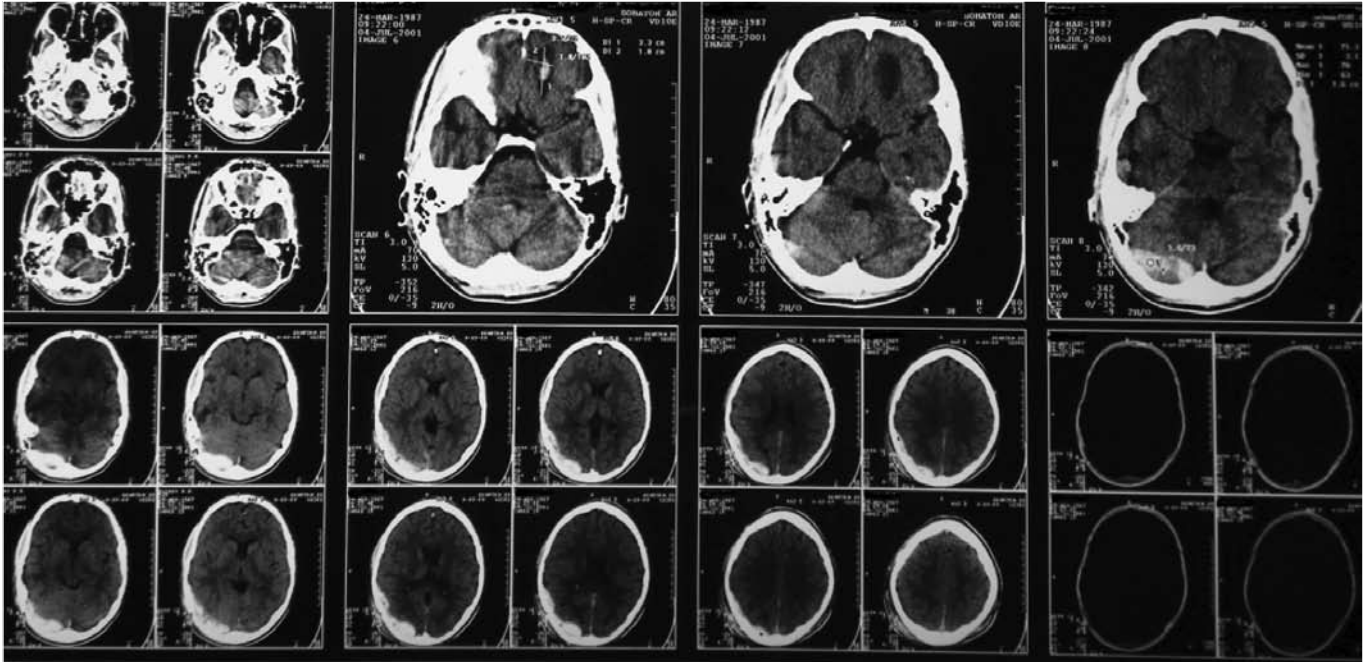


Рис. 1. КТ головы больного 14 лет с эпидуральной гематомой объемом 15 см³ субсупратенториальной локализации, в сочетании с внутримозговой гематомой левой лобной доли объемом 5 см³.
Fig. 1. Brain CT of patient 14 years old with sub-and supratentorial epidural hematoma with volume of 15 cm³ combined with intracerebral hematoma in left frontal lobe 5 cm³.

гематомы были у 12 детей, только у 1 пациента эпидуральная гематома имела супрасубтенториальную локализацию. Внутримозжечковые гематомы были у 3 больных, у одного ребенка внутримозжечковая гематома сочеталась с субдуральной. У 5 пациентов было выявлено травматическое субарахноидальное кровоизлияние (САК). В нашем исследовании у всех пациентов была диагностирована изолированная ЧМТ. Открытая проникающая ЧМТ была диагностирована у пациента 14 лет после дорожно-транспортного происшествия (ДТП) с эпидуральной гематомой ЗЧЯ, сочетавшейся с супратенториальным повреждением головного мозга (гематома малого объема лобной доли слева, линейный перелом височной и теменной костей с разрывом барабанной перепонки, ликворея) (рис. 1).

Всем пациентам проводили динамическое клинико-неврологическое исследование. Уровень бодрствования пострадавших оценивали по шка-

ле комы Глазго (ШКГ). Всем пациентам выполняли эхоэнцефалоскопию, рентгенографию черепа в стандартных и в задней полуаксиальной проекциях, исследование глазного дна. Детям с открытым большим родничком выполняли нейросонографию. Основным методом нейровизуализации была компьютерная томография (КТ) головы. Оценивали размер и объем гематомы и очага ушиба, объем отека-ишемии. При оценке состояния желудочковой системы применяли расчет вентрикулокранных коэффициентов. Вдавленные переломы затылочной кости оценивали по площади и глубине вдавления (рис. 2, 3).

Клиническую оценку дислокационного синдрома проводили с применением классификации F. Plum и J. V. Posner (1986). Степень аксиальной дислокации оценивали на основании выраженности компрессии базальных цистерн (по С.Б. Вавилову и соавт., 1986 г.). Исход хирургического лечения у пострадавших с тяжелой ЧМТ оценивали по шкале исходов Глазго (ШИГ). Хирургическое лечение произвели 14 пациентам. Из них гематомы ЗЧЯ удаляли у 9 детей. У 5 пациентов со вдавленными переломами произведена репозиция вдавленного перелома через трепанационное отверстие в первые сутки после травмы.

Результаты и обсуждение

Структуры ЗЧЯ защищены мышцами шеи, наметом мозжечка. В экспериментах показано, что травма структур ЗЧЯ возникает при прямом воздействии на область затылка. У большинства пациентов (18 детей) основным механизмом травмы было падение с высоты. Пациенты со вдавленным переломом черепа травму получили

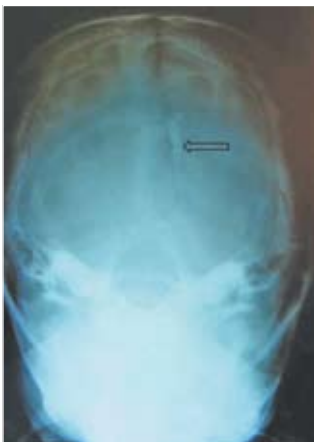

Рис. 2. Краниограмма больного в возрасте 1 года с выведением затылочной кости. Определяется вдавленный перелом затылочной кости (отмечен стрелкой), находящийся около поперечного синуса слева с ротацией фрагмента размером 1,5x8 мм и разрежением костной ткани вокруг фрагмента.
Fig. 2. Craniogram of patient 1 year old with the center on occipital bone. The depressed fracture (arrow) of occipital bone is seen. The bone fracture is located near transverse sinus on the left with fragment (1,5*8 mm) rotation and bone tissue loss around the fragment.

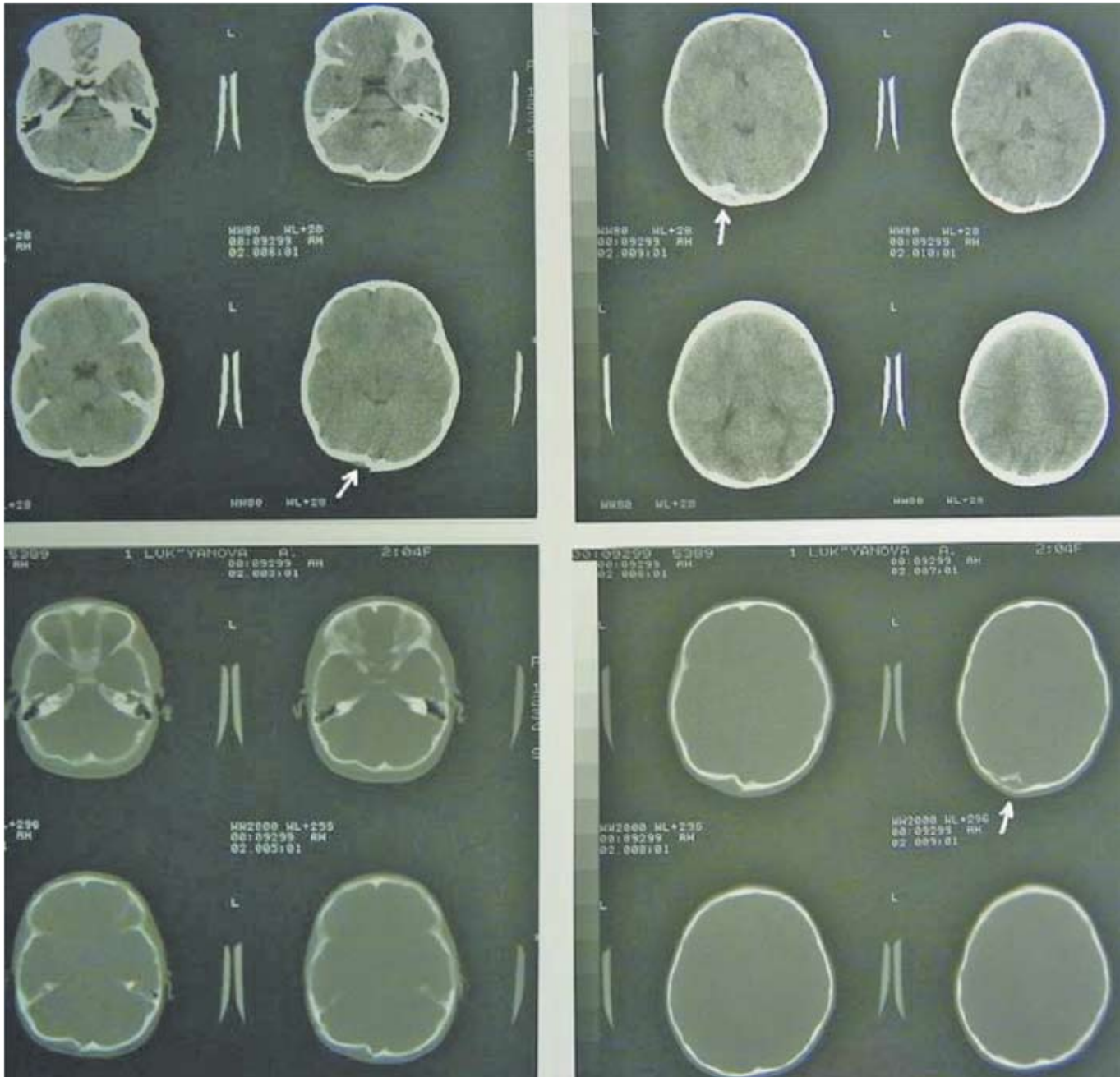


Рис. 3. КТ головы больного в возрасте 1 года, нативно и в костном режиме. Вдавленный импрессионный многооскольчатый перелом чешуи затылочной кости слева размером 3x4 см, глубина вдавления 7 мм (отмечен стрелкой).

Fig. 3. Brain CT (brain and bone regimes) of patient 1 year old. Arrow shows the impressive multi-fragmentary fracture (3*4 cm with the depth of depression till 7 mm) of squama occipitalis on the left.

при падении с небольшой высоты (40–50 см) на бытовые предметы или игрушки, один ребенок с эпидуральной гематомой пострадал в результате падения на улице с детского игрового комплекса. Трое детей получили травму во время ДТП. В одном наблюдении на девочку 4 лет упал тяжелый предмет (телевизор). Местом приложения травмирующего агента у всех пациентов была затылочная кость. Следы травмы в виде ран и кровоподтеков в затылочной области являются важными признаками повреждений ЗЧЯ, они были отмечены у 7 пациентов. У детей с вдавленными переломами визуально и пальпаторно определяли деформацию затылочной кости.

Линейный перелом чешуи затылочной кости у пациентов с гематомами ЗЧЯ был выявлен у 8 пациентов и имел одностороннее вертикальное расположение. У 2 пациентов линия перелома переходила на большое затылочное отверстие, а у одного пациента проходила через проекцию поперечного синуса на теменную кость. Во всех наблюдениях ширина перелома не превышала 2 мм. У 4 детей перелом локализовался над левым полушарием мозжечка, еще у 4 — над правым и у одного ребенка были выявлены множественные линейные переломы затылочной кости с обеих сторон. Вдавленный перелом чешуи затылочной кости по типу целлулоидного мячика выявлен

у 5 детей в возрасте от 5 до 10 мес и у ребенка в возрасте одного года — вдавленный многооскольчатый перелом (рис. 2). Определить глубину вдавления при переломах по данным краниографии не представлялось возможным.

Объем эпидуральной гематомы ЗЧЯ колебался от 3 до 50 см³, средний объем составил 16,6 см³. Наиболее часто (65% больных) встречались гематомы объемом от 5 до 18 см³. Все эпидуральные гематомы ЗЧЯ имели одностороннюю локализацию. Внутримозжечковые гематомы выявлены у 4 больных. Объем внутримозжечковых гематом составлял от 1,5 до 20 см³, объем зоны отека-ишемии был от 12 до 17 см³. Субдуральная гематома ЗЧЯ в нашем наблюдении была только в сочетании с внутримозжечковой гематомой при ее кортикально-субкортикальной локализации. Объем субдуральной гематомы — 15 см³. У одного ребенка эпидуральная гематома ЗЧЯ сочеталась с внутримозговой гематомой лобной доли объемом 5 см³.

У пострадавших с вдавленными переломами ЗЧЯ патологических неврологических симптомов выявлено не было. Бодрствование было нарушено у 8 из 16 больных с гематомами ЗЧЯ. У 7 пациентов степень бодрствования была угнетена до оглушения (14—12 баллов по ШКГ), и у девочки 3 лет после падения с качелей снижена до сопора (9 баллов по ШКГ). У 5 детей отмечено снижение степени бодрствования в течение проведения диагностических мероприятий и подготовки к операции. У детей с вдавленными переломами затылочной кости бодрствование не было нарушено. В неврологическом статусе у 13 пациентов отмечена выраженная общемозговая симптоматика, менингеальная симптоматика была выявлена у 4 пациентов. мозжечковые симптомы наблюдали у 5 пациентов. Стволовая симптоматика в виде анизокории, глазодвигательных нарушений, гемипареза была выявлена у 4 пациентов (табл. 2).

Таблица 2 / Table 2

Частота встречаемости неврологических симптомов при травматическом повреждении ЗЧЯ у детей / Frequency of neurological signs at patients with traumatic injuries of posterior cranial fossa in children

Неврологические симптомы	Возраст до 6 лет (n=8)	Возраст старше 6 лет (n=8)
Общемозговые	8	7
Менингеальные	2	3
Мозжечковые		
Атаксия	2	3
Стволовые	4	8
Гемипарез	-	1
Анизокория	1	1
Нистагм	3	5
Глазодвигательные нарушения	-	1

При офтальмологическом исследовании начальные признаки внутричерепной гипертензии

на глазном дне обнаружены у 3 пациентов. Из-за близкого расположения структур ЗЧЯ к ликворопроводящим путям их компрессия и нарушения ликвороциркуляции были возможны при повреждениях малого объема. Степень и уровень воздействия на ликворопроводящие пути определяли по величине дислокации IV желудочка, базальных цистерн мозга. Компрессия базальных цистерн обнаружена у 6 больных, компрессия IV желудочка — у 5 пациентов. Величина смещения IV желудочка зависела от объема и толщины эпидуральной гематомы ЗЧЯ и объема очага ушиба мозжечка. Компрессию IV желудочка вызывали эпидуральные гематомы ЗЧЯ объемом более 18 см³ и толщиной более 16 мм, ушибы мозжечка объемом плотной части свыше 15 см³. Острая окклюзионная гидроцефалия — одно из наиболее тяжелых осложнений повреждений структур ЗЧЯ — выявлена у 4 детей.

На основании клинических данных, результатов нейровизуализации и применяемой тактики лечения мы выделили 3 группы пациентов.

В первую группу — консервативного лечения — вошли 5 пациентов с объемом эпидуральной гематомы от 5 до 9 см³ и 2 пациента с ушибами мозжечка объемом 12—13 см³ (наблюдения № 4, 7, 9, 10, 12, 13, 16) (см. табл. 1). У пациентов этой группы при КТ-исследовании не было отмечено сдавления IV желудочка, сужения и деформации околостволовых цистерн и окклюзионной гидроцефалии (рис. 4). Патологических очаговых

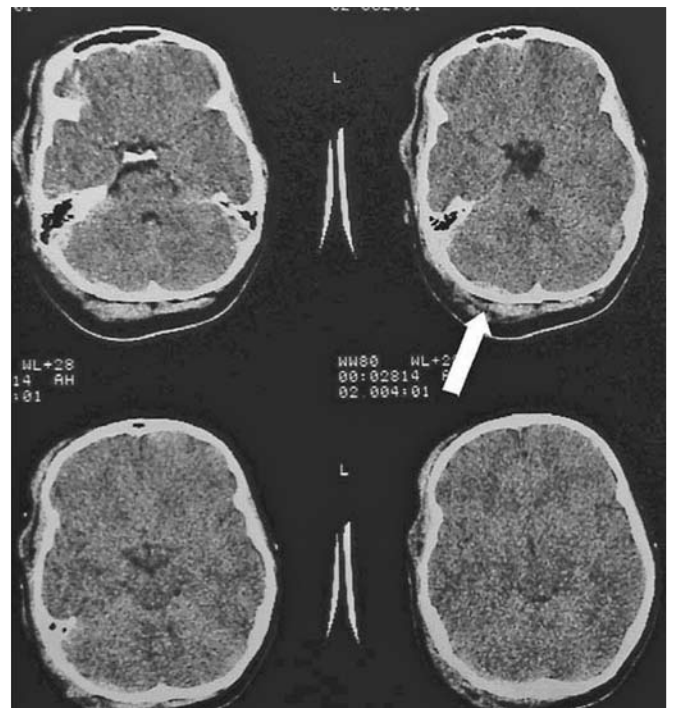


Рис. 4. КТ головы больной в возрасте 4 лет, 1-е сутки после травмы. Эпидуральная гематома малого объема (3 см³) над левым полушарием мозжечка (отмечена стрелкой). Гематома и отек в области мягких тканей над гематомой.

Fig. 4. Brain CT of patient 4 years old, 1st day after trauma. Arrow shows the epidural small hematoma (3 cm³) above left hemisphere of cerebellum. There are also hematoma and edema of soft tissue just above the epidural hematoma.

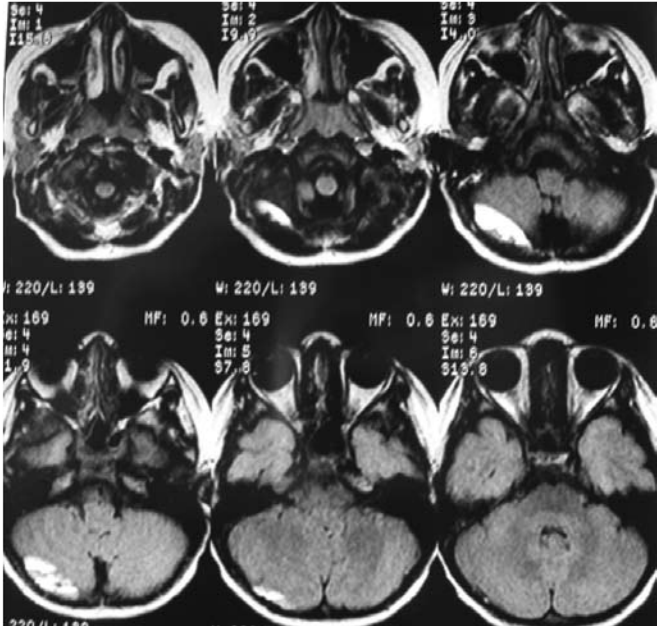


Рис. 5. МРТ головного мозга больного в возрасте 14 лет (20-е сутки после травмы), T1-режим. Зона измененного MR-сигнала в виде «двойковыпуклой линзы» размером 43x15x7 мм (хроническая эпидуральная гематома).

Fig. 5. Brain MRI of patient 14 years old (20th day after trauma), T1. There is the zone of changed MR-signal in the shape of “biconvex lens” with sizes 43x15x7 mm (chronic epidural hematoma).

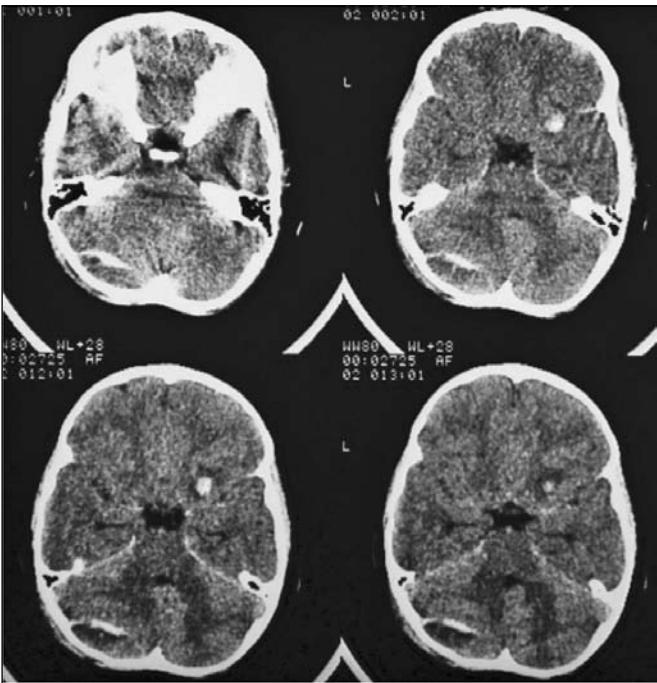


Рис. 6. КТ головного мозга того же больного на 30-е сутки. Над левым полушарием мозжечка в виде «двойковыпуклой линзы» определяется зона пониженной плотности размером 40x15x8 мм (хроническая эпидуральная гематома). В задне-базальных отделах левой лобной доли виден очаг геморрагического пропитывания с перифокальной зоной пониженной плотности.

Fig. 6. Brain CT of the same patient on the 30th day after trauma. There is the hypodense zone in the shape of “biconvex lens” with sizes 40x15x8 mm above the right hemisphere of cerebellum (chronic epidural hematoma).

неврологических симптомов также выявлено не было, присутствовала лишь общемозговая симптоматика. Всем пациентам этой группы проводили консервативное лечение, и было отмечено полное рассасывание кровоизлияний, подтвержденное КТ головы через 3–4 нед после травмы.

Во вторую группу — динамического наблюдения и хирургического лечения — включили 4 больных с эпидуральными гематомами объемом 14–15 см³ (наблюдения № 1, 2, 3, 6) (см. табл. 1). В неврологическом статусе отмечены общемозговые и легкие очаговые симптомы. По данным КТ головного мозга, у этих пациентов была небольшая (латеральное смещение не более 3 мм) компрессия IV желудочка. Хирургическое лечение проведено в остром периоде у двух детей, двое других оперированы на 20-е и 30-е сутки соответственно на этапах формирования хронической эпидуральной гематомы (рис. 5, 6). Проводили минимально-инвазивное хирургическое вмешательство — наложение трепанационного отверстия и удаление гематомы.

И наконец, к третьей самой тяжелой группе — экстренного хирургического лечения — мы отнесли 5 детей (наблюдения № 5, 8, 11, 14, 15) (см. табл. 1), которым проводили экстренное хирургическое вмешательство. Это были пациенты, у которых объем эпидуральной гематомы составлял более 18 см³ или объем ушиба мозжечка — более 17 см³, и была диагностирована окклюзионная гидроцефалия. В неврологическом статусе была обнаружена выраженная общемозговая и стволовая симптоматика. При КТ головного мозга у всех пациентов была компрессия базальных цистерн и IV желудочка (рис. 7–9). Окклюзионная гид-

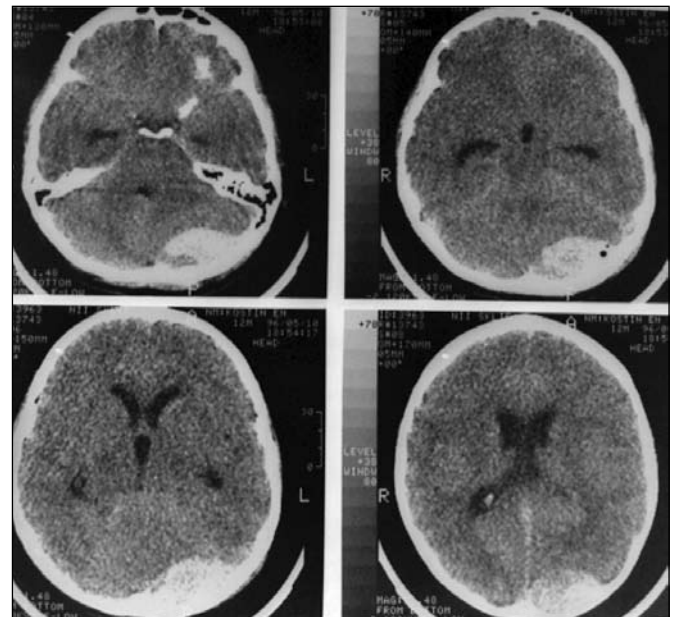


Рис. 7. КТ головного мозга больного в возрасте 12 лет в 1-е сутки после травмы. Эпидуральная гематома объемом 18 см³ над левым полушарием мозжечка. Имеется дислокация IV желудочка, опоясывающая цистерна сужена.

Fig. 7. Brain CT of patient 12 years old on 1st day after trauma. There is the epidural hematoma with the volume of 18 cm³ above left hemisphere of cerebellum. There are also the deformation of IV ventricle and the narrowing of ambiens cistern.

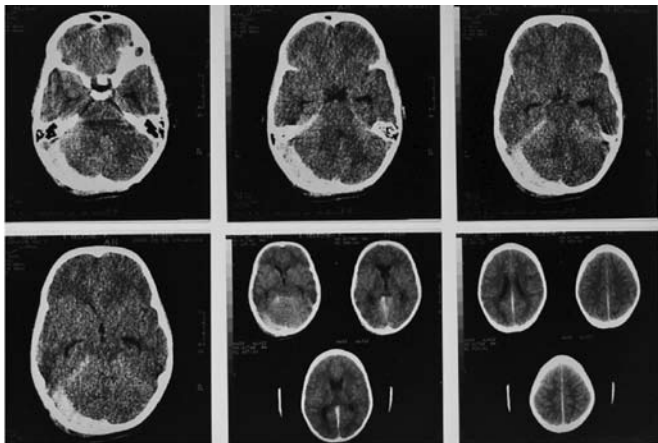


Рис. 8. КТ головного мозга больного в возрасте 13 лет в 1-е сутки после травмы. Зона повышенной плотности 45–70 ед. Н (субдуральная гематома) над левым полушарием мозжечка с КТ-признаками субарахноидального кровоизлияния. Компрессия, дислокация IV желудочка.
Fig. 8. Brain CT of patient 13 years old on 1st day after trauma. There is the hyperdense zone (45–70 HU) (subdural hematoma) above the left hemisphere of cerebellum with CT-signs of subarachnoid hemorrhage. Compression and dislocation of IV ventricle.

роцефалия была у 3 пострадавших. Костно-пластическая трепанация и удаление эпидуральной гематомы объемом 18–50 см³ были проведены 3 пациентам, при этом девочке 3 лет (наблюдение № 11) был имплантирован наружный вентрикулярный дренаж. Костно-пластическую трепанацию применили у пациента с субдуральной гематомой ЗЧЯ объемом 15 см³. Этому ребенку также накладывали наружный вентрикулярный дренаж. Декомпрессионную трепанацию ЗЧЯ, удаление внутримозговой гематомы и наложение наружного вентрикулярного дренажа выполнили у мальчика 1,5 лет с внутримозговой гематомой IV желудочка, червя мозжечка (рис. 9).

Летальный исход отмечен у пациентки 3 лет, после падения с качелей и ударом затылочной областью о землю. Степень бодрствования больной при поступлении расценивали как сопор (9 баллов по ШКГ). При КТ была выявлена эпидуральная гематома объемом 45 см³ со сдавлением ликворных путей, острой окклюзионной гидроцефалией. Больной выполнили декомпрессионную трепанацию, наружное дренирование желудочков, проводили контроль ликворного давления.

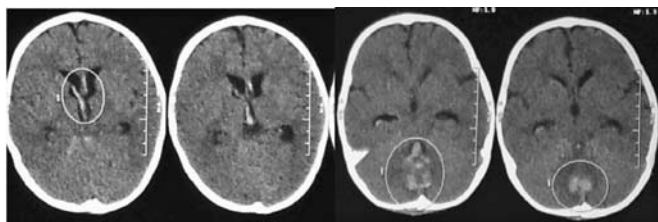


Рис. 9. КТ головного мозга больного в возрасте 1,5 лет в 1-е сутки после травмы. Внутримозговая гематома в области червя мозжечка с внутривентрикулярным кровоизлиянием (в боковые, III и IV желудочки).
Fig. 9. Brain CT of patient 1,5 years old on 1st day after trauma. There is the intracerebral hematoma in the region of vermis with intraventricular hemorrhage into lateral, III and IV ventricles.

Больная скончалась на 5-е сутки после операции. На аутопсии выявлено кровоизлияние в ствол головного мозга с отеком вещества мозга.

Средний срок стационарного лечения составил 16 койко-дней. Катамнестическое наблюдение позволило констатировать полное выздоровление без наличия неврологического дефицита у 20 больных, и у одного пациента отмечена умеренная инвалидизация в виде левостороннего гемипареза с мышечной силой в руке и ноге до 3 баллов.

Обсуждение

Как было отмечено ранее, повреждения структур ЗЧЯ травматического характера относят к редким видам ЧМТ. В доступной нам литературе найдено несколько публикаций о серии наблюдений травматических повреждений ЗЧЯ у детей. М. Zuccarello и соавт. сообщили о 10 пациентах с посттравматическим кровоизлиянием в ЗЧЯ: у 5 наблюдали внутримозжечковое кровоизлияние, у 3 — кровоизлияние в ствол мозга и у 2 — эпидуральную гематому. Сопутствующие травматические повреждения мозга в виде оболочечных и внутримозговых гематом имели место у 4 пострадавших [25]. Y. Ersahin и S. Mutluer сообщили о 9 пациентах с эпидуральными гематомами [16], и А. Ciugea и соавт. [12] также представили 9 наблюдений эпидуральной гематомы ЗЧЯ. Наиболее частым видом повреждений ЗЧЯ у взрослых являются эпидуральные гематомы, которые встречаются в 0,1–0,3% наблюдений от всех повреждений черепа и 1,2–15% всех экстрадуральных гематом соответственно. Среди травмы ЗЧЯ их доля составляет более 50%. Повреждения мозжечка встречаются несколько реже [6, 11]. Структура повреждений ЗЧЯ у детей имеет некоторые отличия от взрослых. В нашем исследовании эпидуральные гематомы наблюдались в 75% случаев среди 16 детей с повреждениями образований ЗЧЯ. В отличие от взрослых пациентов, у которых половина эпидуральных гематом имеет супратенториальное распространение, эпидуральные гематомы ЗЧЯ у детей редко выходят за пределы намета мозжечка, в нашем наблюдении — лишь у одного больного.

Актуальным является определение тактики лечения детей с травмой ЗЧЯ.

Многие авторы (Крылов В.В. и соавт., Vozbuga М. и соавт.) считают основными критериями выбора метода лечения повреждений ЗЧЯ у взрослых степень нарушения бодрствования пациентов и КТ-признаки компрессии гематомой ствола и ликворопроводящих путей [3, 11].

Выбор тактики лечения повреждений ЗЧЯ у детей основан на некоторых особенностях определенных патофизиологических механизмов в детском возрасте. Во-первых, детьми, особенно младшего возраста, значительно лучше, чем взрослыми, переносится острое увеличение внутричерепного давления, так как у них имеются несросшиеся черепные швы, открытый большой родничок, большие резервные объемы в субарахноидальных и цистернальных пространствах.

Во-вторых, основной причиной возникновения эпидуральных гематом у детей является венозное кровотечение, тогда как у взрослых причина их возникновения связана, главным образом, с артериальным кровотечением. На выбор тактики лечения оказывают влияние и другие факторы: размер, расположение, конфигурация кровоизлияния или гематомы, скорость их увеличения, присутствие сопутствующих внутричерепных повреждений, проникновение крови через переломы и диастазы черепа в подпапневротическое пространство и возраст пациента [24].

В ряде исследований показано, что радиологический контроль (КТ головного мозга) за динамикой развития эпидуральной гематомы у детей позволяет провести консервативное лечение, объем и размер гематомы не являются показанием для хирургического лечения. Наблюдение в специализированном центре и возможность выполнить краниотомию с удалением эпидуральной гематомы в любое время позволяют достигнуть хорошего результата [8, 9, 22]. Хотя в 1989 г. R. McLaurin и R. Towbin утверждали, что после верификации эпидуральной гематомы в кратчайшие сроки должно быть предпринято хирургическое удаление гематомы [23]. Т. Chen и соавт. показали, что проведение консервативной терапии при малых объемах эпидуральной гематомы привело к полному регрессу гематомы и хорошим клиническим результатам [13, 21, 24]. Y. Kawakami и соавт. сообщили о консервативном лечении 2 пациентов младше 10 лет с подострыми эпидуральными гематомами ЗЧЯ с полным выздоровлением. Авторы отметили отсутствие гидроцефалии и выраженной неврологической симптоматики [19].

По нашим данным, гематомы ЗЧЯ объемом менее 9 см³ не вызывают компрессии IV желудочка, цистерн, окклюзионной гидроцефалии. При пограничном объеме гематомы (9–18 см³) возможно консервативное лечение при условии динамического клинического наблюдения и выполнения контрольных КТ-исследований. При длительном сохранении объема гематомы без признаков компрессии мозговых структур и ликворопроводящих путей целесообразно удалить гематому через фрезевое отверстие. К наиболее редким травматическим повреждениям ЗЧЯ относят вдавленные переломы затылочной кости. В публикации А. Çolak и соавт. [5] представлен опыт лечения 14 детей с вдавленными переломами затылочной кости с равным распределением по полу, в возрасте от 1 года до 15 лет (средний возраст 5,8 лет). Наиболее частыми причинами травмы были: падение (у 8 детей); ДТП (у 2 детей); нападение (у 2 детей). Открытые переломы выявлены у 5 пациентов. Эпидуральная и субдуральная гематомы наблюдались у 5 и 1 пациентов соответственно. Выздоровление отмечено у 11 пострадавших, 2 пациента умерли.

Уровень послеоперационной летальности у детей с травматическими повреждениями ЗЧЯ в нашем исследовании составил 4,5%, что соответствует данным литературы — от 4% до 26,5% [7, 10].

Выводы:

1. Частота встречаемости повреждений структур ЗЧЯ у детей составляет 0,076% от всех пострадавших в возрасте до 15 лет с ЧМТ, частота внутричерепных кровоизлияний в ЗЧЯ составила 7,1% от числа всех детей с внутричерепными гематомами.

2. В структуре повреждений ЗЧЯ наиболее часто (у 55% больных) встречались эпидуральные гематомы и гематомы мозжечка (у 18% детей с травмой структур ЗЧЯ).

3. Изменения мягких тканей в затылочно-шейной области в виде гематомы или ссадины, перелом затылочной кости, общемозговая, менингеальная, мозжечковая и стволовая неврологическая симптоматика при наличии указаний на травму затылка являются показанием к срочному проведению КТ головного мозга.

4. Среди детей с травмой структур ЗЧЯ на основании клинических данных, результатов нейровизуализации и применяемой тактики лечения выделены 3 группы пациентов: группа консервативного лечения, группа динамического наблюдения и хирургического лечения и группа экстренного хирургического лечения.

5. Показанием к хирургическому лечению у детей с травмой структур ЗЧЯ являются: объем эпидуральной гематомы более 18 см³, повреждения мозжечка объемом более 17 см³, окклюзионная гидроцефалия.

6. Консервативное лечение у детей с травмой структур ЗЧЯ возможно при объеме эпидуральной гематомы менее 9 см³, объеме повреждений мозжечка до 13 см³, отсутствии признаков окклюзионной гидроцефалии, стволовой неврологической симптоматики.

7. Выжидательная тактика, динамическое наблюдение у детей с травмой структур ЗЧЯ возможны при объеме эпидуральной гематомы 9–18 см³, объеме повреждений мозжечка 13–17 см³, отсутствии признаков окклюзионной гидроцефалии, стволовой неврологической симптоматики.

СВЕДЕНИЯ ОБ АВТОРАХ:

Попов Владимир Евгеньевич, ГБУЗ Морозовская ДГКБ ДЗМ, заведующий 1 нейрохирургическим отделением, канд.мед.наук

Лившиц Матвей Игоревич, ГБУЗ Морозовская ДГКБ ДЗМ, врач-нейрохирург 1 нейрохирургического отделения, канд.мед.наук

Карпов Антон Борисович, ГБУЗ Морозовская ДГКБ ДЗМ, врач-нейрохирург 1 нейрохирургического отделения, e-mail: anbk@list.ru

Умеренков Виктор Николаевич, ГБУЗ Морозовская ДГКБ ДЗМ, врач-нейрохирург 1 нейрохирургического отделения

Чигибаев Марат Жакенович, ГБУЗ Морозовская ДГКБ ДЗМ, врач-нейрохирург 1 нейрохирургического отделения

Манжос Петр Иванович, ГБУЗ Морозовская ДГКБ ДЗМ, врач-нейрохирург 1 нейрохирургического отделения, канд.мед.наук

Андреева Елена Викторовна, ГБУЗ Морозовская ДГКБ ДЗМ, невролог 1 нейрохирургического отделения, канд.мед.наук

ЛИТЕРАТУРА

1. *Артарян А.А.* Черепно-мозговая травма у детей / Нейротравматология. Под редакцией Коновалова А.Н., Лихтермана Л.Б., Потапова А.А. – М., 1994 – С. 209–214.
2. *Банин А.В.* Черепно-мозговая травма средней и тяжелой степени у детей: (Клиника, диагностика, лечение, исходы). Автореф. дис. д-ра мед. наук. – М., 1993. – 42 с.
3. *Крылов В.В., Тальпов В.В., Ткачев В.В.* Повреждения задней черепной ямки. – М.: Медицина, 2005.
4. *Лихтерман Л.Б., Хитрин Л.Х.* Травматические внутричерепные гематомы. – М.: Медицина, 1973.
5. *Ahmet Çolak, Mustafa Berker and Osman Ekin Özcan:* Occipital depression fractures in childhood. A report of 14 cases. Child's Nervous System 1991 Vol. 7, Number 2, p. 103-105.
6. *Ammirati M., Tomita T.:* Posterior fossa epidural hematoma during childhood. Neurosurgery 1984; 14: 541–44.
7. *Ateş Ö., Koçak A., Önal Ç., Tanrı Ö., Çaylı S., Tektaş Ş.:* Travmatik posterior fossa hematomları. İnönü Üniversitesi Tıp Fakültesi Dergisi 2002; 9: 205 – 9.
8. *Bezircioglu H., Ersahin Y., Demircivi F., Yurt I., Donertas K., Tektas S.:* Nonoperative treatment of acute extradural hematomas: analysis of 80 cases. J. Trauma 1996;41:696-8.
9. *Bor-Seng-Shu E, Aguiar PH, Matushita H., Manreza LA, Ferreira AA:* Actual asymptomatic epidural hematomas in childhood. Report of three cases. Childs Nerv. Syst. 1997;13: 605–7.
10. *Bor-Seng-Shu E, Aguar PH., Leme RJDA, Mandel M., Andrade AFD, Mam RJR:* Epidural hematomas of the posterior cranial fossa. Neurosurg. Focus 2004; 16: 1– 4.
11. *Bozbuga M., Izgi N., Polat G., Grel I.:* Posterior fossa epidural hematomas: observations on a series of 73 cases. Neurosurg. Rev. 1999; 22: 34–40.
12. *Ciurea A.V., Nuteanu L., Simionescu N., Georgescu S.* Posterior fossa extradural hematomas in children: report of nine cases. // Childs Nervous System. 1993. – Vol.9, – N4, – P. 224-228.
13. *Chen TY, Wong CW, Chang CN, Lui TN, Cheng WC, Tsai MD, Lin TK* 1993 The expectant treatment of “asymptomatic” supratentorial epidural hematomas. Neurosurgery 32: 176-179.
14. *Choux M., Grisoli F., Peragut JC.* Extradural haematomas in children: 104 cases. Child's Brain 1975; 1: 337-347.
15. *Dalgic A., Secer M., Ergnrg M.F., Okay H.O., Uckun ., Yildirim A.E.* Traumatic Posterior Fossa Epidural Hematomas and Their Complications Journal of Neurological Sciences (Turkish) 2007, Volume 24, Number 4, Page(s) 280-286.
16. *Ersahin Y., Mutluer S.* Posterior fossa extradural hematomas in children. Pediatr. Neurosurg. 1993; 19: 31–33.
17. *Hooper R.S.:* Extradural haemorrhages of the posterior fossa. Br. J. Surg. 42:19–26, 1954.
18. *Gallagher JP, Browder EJ.* Extradural hematoma: experience with 167 patients. J Neurosurg 1968; 29: 1-12.
19. *Kawakami Y.; Tamiya T.; Tanimoto T.; Shimamura Y.; Hattori S.; Ueda T.; Ishida T.* Nonsurgical treatment of posterior fossa epidural hematoma. Pediatr. Neurol. 1990 Mar-Apr; 6(2): 112-8.
20. *Karasawa H., Furuya H., Naito H., Sugiyama K., Ueno J., Kin H. // Acute Hydrocephalus in posterior fossa injury. J. Neurosurgery. – 1997, - Vol. 86, N 4, P. 629-632.*
21. *Knuckey N., Gelbard S., Epstein MH (1989)* The management of “asymptomatic” epidural hematomas. A prospective study. J. Neurosurg 70:392–396.
22. *Lee EJ, Hung YC, Wang LC, Chung KC, Chen HH:* Factors Influencing the Functional Outcome of Patients with Acute Epidural Hematomas: Analysis of 200 Patients Undergoing Surgery. J. Trauma 1998; 45: 946-52.
23. *McLaurin R., Towbin R. (1989)* Posttraumatic hematomas. In: McLaurin R., Schult L., Veres J., Epstein F. (eds) Pediatric neurosurgery, 2nd edn. Saunders, Philadelphia, pp. 277–289.
24. *Pang D., Horton JA, Herron JM, Wilberger JE Jr., Vries JK (1983)* Nonsurgical management of extradural hematomas in children. J. Neurosurg 59: 958–971.
25. *Zuccarello M., Andrioli G. C., Fiore D. L., Longatti P. L., Pardatscher K., Zampieri P.* Traumatic posterior fossa haemorrhage in children Acta Neurochirurgica Volume 62, Numbers 1-2 / 1982, p. 79-85.