ХИРУРГИЧЕСКОЕ ЛЕЧЕНИЕ ПАЦИЕНТОВ С МНОЖЕСТВЕННОЙ ПОЗВОНОЧНО-СПИННОМОЗГОВОЙ ТРАВМОЙ НА ГРУДНОМ И ПОЯСНИЧНОМ УРОВНЯХ (ОБЗОР ЛИТЕРАТУРЫ)

А.А. Гринь[1, 2], О.Ю. Богданова[1, 2], А.К. Кайков[1], А.Ю. Кордонский[1]

[1]ГБУЗ «Научно-исследовательский институт скорой помощи им. Н.В. Склифосовского Департамента здравоохранения г. Москвы»; Россия, 129090 Москва, Большая Сухаревская пл., 3;
[2]ФГБОУ ВО «Московский государственный медико-стоматологический университет им. А.И. Евдокимова» Минздрава России; Россия, 127473 Москва, ул. Делегатская, 20, стр. 1

Контакты: *Олеся Юрьевна Богданова ansher-iork1@yandex.ru*

Цель исследования *– анализ научных источников, в которых опубликованы результаты лечения пациентов с одиночной и множественной позвоночно-спинномозговой травмой (ПСМТ) на грудном и поясничном уровнях.*
Материалы и методы. *Собраны данные 98 отечественных и зарубежных источников, опубликованных в период с 1971 по 2015 г. Представлена эпидемиология одиночной и множественной ПСМТ на грудном и поясничном уровнях, рассмотрены различные классификации, описано клиническое течение ПСМТ и тактика хирургического лечения пациентов.*
Результаты*. В структуре травмы позвоночника и спинного мозга увеличивается доля сочетанных повреждений, осложненной ПСМТ. В последние годы растет число множественных (5–20 %) и многоуровневых (3–50 %) повреждений позвоночника. Несмотря на широкое использование современных диагностических методов, таких как компьютерная и магнитно-резонансная томография, повсеместное распространение рентгенодиагностики, множественные ПСМТ диагностируют не во всех случаях или не в полном объеме. Огромное число как русскоязычных, так и зарубежных работ посвящено диагностике и лечению ПСМТ. В работах освещаются отдельные аспекты диагностики, тактики ведения, объема и сроков оперативного лечения при ПСМТ на различных уровнях. Однако имеется небольшое число публикаций, как в зарубежной, так и в российской литературе, посвященных именно особенностям диагностического поиска и тактики хирургического лечения пациентов с множественной ПСМТ. Ни в одной работе в полном объеме не освещаются тактика, последовательность и особенности лечения больных с множественными ПСМТ.*
Заключение. *Необходимо изучение проблемы множественной ПСМТ с целью выработки алгоритмов диагностики и тактики лечения, что позволит снизить частоту ошибок, осложнений и летальных исходов и улучшить качество жизни пациентов с этими травмами.*

Ключевые слова: *позвоночно-спинномозговая травма, множественные повреждения позвоночника, грудной и поясничный отделы позвоночника*

Для цитирования: *Гринь А.А., Богданова О.Ю., Кайков А.К., Кордонский А.Ю. Хирургическое лечение пациентов с множественной позвоночно-спинномозговой травмой на грудном и поясничном уровнях (обзор литературы). Нейрохирургия 2018;20(1):64–75.*

DOI: 10.17650/1683-3295-2018-20-1-64-75

Surgical treatment of patients with multiple vertebral-spinal trauma at thoracic and lumbar levels (literature review)

A.A. Grin'[1, 2], O.Yu. Bogdanova[1, 2], A.K. Kaykov[1], A.Yu. Kordonskiy[1]
[1]N.V. Sklifosovsky Research Institute for Emergency Medicine, Moscow Healthcare Department; 3 Bol'shaya Sukharevskaya Sq., Moscow 129090, Russia;
[2]A.I. Evdokimov Moscow State University of Medicine and Dentistry, Ministry of Health of Russia; Build. 1, 20 Delegatskaya St., Moscow 127473, Russia

Objective *is to analysis of literature data, which analyzed the treatment data for patients with single and multiple spinal trauma at the thoracic and lumbar levels.*
Materials and methods. *The article analyzes 98 sources of domestic and foreign sewers published from 1971 to 2015, which reflect the issues of epidemiology, classification, clinical course, tactics of surgical treatment of patients with single and multiple vertebral-spinal trauma at thoracic and lumbar levels. In the sources, the results of treatment of long-term observations were performed.*
Results. *In the structure of spine and spinal cord trauma, its weighting is noted: an increase in the proportion of combined and complicated*

injury. Also in recent years there has been an increase in the number of multiple (5–20 %) and multilevel (3–50 %) spinal injuries. Despite the widespread use of modern diagnostic methods, such as computer and magnetic resonance imaging, the widespread distribution of X-ray diagnostics, multiple spinal injuries are not diagnosed in all cases or not in full. A huge number of both russian and foreign works is devoted to the diagnosis and treatment of vertebral-spinal trauma in general. The works highlight some aspects of diagnosis, tactics of management, scope and timing of surgical treatment for trauma to the spinal cord and spinal cord with lesions at various levels. However, there is a small number of publications, both in foreign and russian literature, devoted specifically to the diagnostic search features and tactics of surgical treatment of patients with multiple vertebral-spinal trauma. None of the work fully covers the tactics, sequence and features of treatment with multiple spine and spinal trauma.

Conclusion. *Improvement of the diagnostic algorithm and development of optimal tactics for surgical treatment, prevention of complications and reduction of mortality in the group of these patients require more detailed specification and study, which will be of great practical interest.*

Key words: *vertebral-spinal trauma, multiple spine injuries, thoracic and lumbar spine*

For citation: *Grin' A.A., Bogdanova O.Yu., Kaykov A.K., Kordonskiy A.Yu. Surgical treatment of patients with multiple vertebral-spinal trauma at thoracic and lumbar levels (literature review). Neyrokhirurgiya = Russian Journal of Neurosurgery 2018;20(1):64–75.*

ВВЕДЕНИЕ

Известно, что наиболее часто тяжелые переломы грудных и поясничных позвонков возникают в результате высокоэнергетических непрямых воздействий. Большинство пострадавших – лица трудоспособного возраста, упавшие с большой высоты на ноги, ягодицы. Подобные переломы также происходят вследствие флексионно-осевой компрессии при придавливании тела массивным грузом в шахте, на стройке, при автомобильных авариях, от комбинированного непрямого и прямого механизмов насилия (разнообразные сочетанные повреждения типов A, B, C) [1, 2]. Большинство авторов указывают на 3 основные причины, приводящие к множественной позвоночно-спинномозговой травме (ПСМТ) на грудном и поясничном уровнях: дорожно-транспортное происшествие, падение с высоты и сдавление тяжелыми предметами [3–6].

ЭПИДЕМИОЛОГИЯ

Несмотря на общую тенденцию снижения травматизма, число пострадавших с повреждениями позвоночника постоянно растет [7, 8]. При изучении 700 скелетов людей, живших в Андах, на юге Перу и севере Чили 8 тыс. лет до нашей эры, выявлены врожденные мальформации, дегенеративные заболевания, туберкулез позвоночника, но травмы позвоночника были крайне редкими, а компрессионных переломов не обнаружено совсем [9]. За последние 70 лет число больных с ПСМТ возросло более чем в 200 раз. В работе А.А. Гриня приведены данные О.Г. Коган о том, что в 1975 г. частота ПСМТ составила 100–150 случаев на 10 млн человек, а также данные Е.Н. Кондакова и соавт. о 600–640 случаях в 1989 г. В 1999 г. распространенность ПСМТ составила уже не менее 654 случаев на 10 млн человек [10]. С начала третьего тысячелетия и до настоящего времени, по данным Росстата, в России отмечается периодический рост числа пострадавших с ПСМТ. Так, в 2005 г. число пострадавших с ПСМТ составило 219,9 случая на 100 тыс. человек, а в 2010 г. – 215,1 случая [11].

В настоящее время травма позвоночника занимает 3–5 % в структуре закрытой травмы и 5,5–17,8 % – в структуре повреждений опорно-двигательного аппарата. Пациенты с острой ПСМТ составляют 2–3 % всех больных, госпитализируемых в нейрохирургические отделения. В 2/3 случаев острой ПСМТ она имеет осложненный характер [12]. У 40–60 % пациентов ПСМТ сочетается с повреждениями других органов и тканей [13].

В структуре ПСМТ на долю изолированных повреждений грудного отдела позвоночника, по разным данным, приходится от 24 до 45 %, на долю изолированных повреждений поясничного отдела – от 40 до 55 % [14–16]. Переломы позвоночника, по данным С.М. Журавлева и соавт., локализуются в грудном отделе у 22,0 % пострадавших, в поясничном – у 54,9 %, в зоне крестца и копчика – у 13,2 % [17]. По другим данным, у пострадавших с ПСМТ повреждения диагностируют в грудном отделе (Th_1–Th_{10}) в 15,0–15,6 % случаев, в грудопоясничном (Th_{11}–L_2) – в 15,0–19,5 %, в пояснично-крестцовом (L_3–S_1) – в 3,5–15,0 % [18–20]. Суммарно, по разным данным, доля ПСМТ грудного и поясничного отделов составляет в среднем до 80 % [7, 21–23]. На долю нижних грудных и верхних поясничных позвонков (Th_{11}–L_2) приходится 58,4 % травм, большинство которых являются осложненными [15, 24]. Эти отделы позвоночника наиболее часто повреждаются и превалируют в структуре множественной и многоуровневой ПСМТ. Осложненная ПСМТ преобладает при повреждениях грудного отдела, при этом чаще выявляют грубые неврологические расстройства [7, 25–29].

За последние десятилетия существенно изменился характер травмы позвоночника. Сейчас вертебральные повреждения, как правило, являются компонентом тяжелых сочетанных повреждений и множественных травм [14]. В последние годы участились случаи множественной и многоуровневой ПСМТ грудной и поясничной локализаций. Пациенты с данными видами повреждений составляют особую группу, отличающуюся от пациентов с изолированными переломами

позвоночника грудной и поясничной локализаций [7, 8, 10]. Во-первых, до 90 % этих больных имеют сочетанные повреждения различной степени тяжести, что отражается на тактике хирургического лечения. Во-вторых, у них имеются особенности клинических проявлений, связанные с тяжелым или крайне тяжелым состоянием больных. Осложненный перелом грудного и поясничного отделов позвоночника может маскировать неврологический дефицит, обусловленный повреждениями нижележащих позвонков, межпозвонковых дисков, связочного аппарата и других структур позвоночного столба. В-третьих, тактика хирургического лечения больных с множественной ПСМТ грудной и поясничной локализации может значительно отличаться от таковой у больных с изолированными повреждениями на данных уровнях. Могут отличаться варианты спондилодеза в зависимости от числа и характера поврежденных позвонков. Все это делает проблему лечения больных с множественной ПСМТ на грудном и поясничном уровнях крайне актуальной и заставляет отнести этих больных к категории особенно тяжелых [7, 8, 10, 21, 25, 30].

КЛАССИФИКАЦИИ

Существует огромное количество определений и классификаций ПСМТ, которые имеют свои достоинства и недостатки. Однако до настоящего времени в литературе, в том числе зарубежной, не даны точное определение и полная классификация множественной и многоуровневой ПСМТ. Так, зарубежные авторы в основном используют такое понятие, как **множественные несмежные повреждения позвоночника** [31–34]. С их точки зрения, это перелом более чем 1 позвонка с отделением зоны повреждения неповрежденным сегментом позвоночника [34]. Подобное определение используется в современных работах зарубежных авторов, посвященных данной проблеме [35]. Некоторые авторы под множественной ПСМТ подразумевают наличие не менее 3 неповрежденных позвонков между 2 поврежденными позвонками без разделения уровней травмы [36, 37]. Ряд авторов вообще не дает никакого определения множественной ПСМТ, а лишь относит пациентов к той или иной группе в зависимости от сочетания повреждений разных отделов позвоночника [38]. Несмотря на попытки дать определение множественной и многоуровневой ПСМТ, большинство авторов отмечает отсутствие единой и упорядоченной ее классификации.

В современной отечественной литературе наиболее точное определение и полную классификацию данных повреждений дают В.В. Крылов, А.А. Гринь и соавт. (2008). Повреждения 2 и более смежных позвонков и/или межпозвонковых дисков они называют **множественными повреждениями позвоночного столба**, повреждения 2 и более несмежных позвонков и/или межпозвонковых дисков – **многоуровневыми повреждениями позвоночного столба**. Такое разделение весьма условно: множественные переломы позвонков на одном уровне могут сочетаться с множественными переломами на другом, и такие повреждения называют **множественными многоуровневыми повреждениями позвоночного столба**, но эта классификация важна для практической работы. Повреждения 2 или 3 соседних позвонков изменяют объем хирургического вмешательства в зоне повреждения, могут влиять на способы фиксации и изменять вариант доступа [7, 8, 10]. Повреждения позвонков на разных уровнях даже в пределах 1 отдела позвоночного столба требуют совершенно разных подходов. Для этого авторы предложили следующую рабочую классификацию множественных и многоуровневых повреждений позвоночника (см. рисунок) [10].

Согласно классификации множественные повреждения позвоночного столба могут быть в пределах 1 уровня (шейный, грудной, поясничный) или на стыке

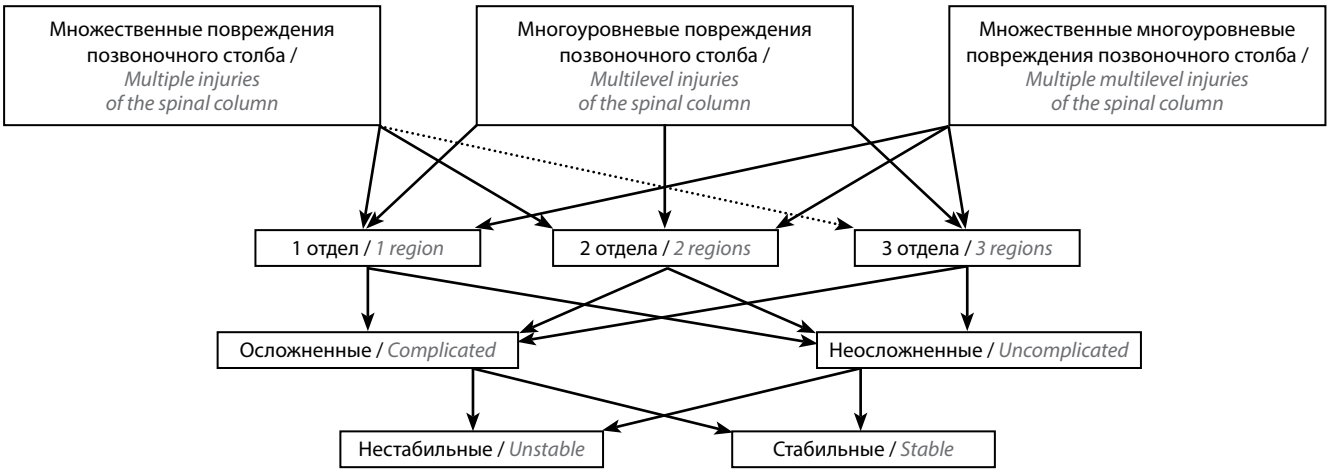

Рабочая классификация множественных и многоуровневых повреждений позвоночного столба (приводится по [10])

Working classification of multiple and multilevel injuries of the spinal column [10]

2 уровней (шейного и грудного, грудного и поясничного, поясничного и крестцового).

Многоуровневые повреждения позвоночного столба наблюдаются в пределах 1, 2 и 3 отделов позвоночника. Они могут быть осложненными и неосложненными, стабильными и нестабильными на одном или нескольких уровнях, причем в разных комбинациях.

Множественные многоуровневые повреждения позвоночного столба свидетельствуют о том, что, помимо повреждения на разных уровнях, имеются повреждения 2 или более позвонков еще и в пределах каждого уровня [7, 10].

Частота множественных повреждений на разных уровнях неодинакова – до 60 % на грудном уровне и до 26 % на шейном и поясничном [15, 25, 39].

ДИАГНОСТИКА

Неблагоприятный исход лечения больных с травмой позвоночника и спинного мозга часто обусловлен несвоевременной диагностикой всех видов повреждения. Выявление множественных повреждений позвонков существенно меняет принципы хирургического лечения [40–42]. Для определения оптимальной тактики хирургического лечения пациентов с ПСМТ необходимо выявить все уровни повреждения позвоночника и спинного мозга, характер повреждения позвонков и межпозвонковых дисков, связочного аппарата, наличие и характер повреждения спинного мозга и его корешков, состояние оси позвоночного столба. Решить все эти задачи можно только с помощью комплексного использования всех современных клинико-инструментальных методов.

По данным клинических рекомендаций Ассоциации нейрохирургов России (2013), диагностический алгоритм у больных с острой ПСМТ включает следующие этапы:

1) опрос пострадавшего или свидетеля происшествия, осмотр и пальпация больного;
2) определение неврологического статуса пациента;
3) применение инструментальных методов (спондилография, поясничная пункция с ликвородинамическими пробами, компьютерная (КТ) и/или магнитно-резонансная (МРТ) томография, миелография, КТ-миелография, вертебральная ангиография) [10, 13].

При сборе анамнеза необходимо выяснить механизм и время получения травмы, локализацию боли, наличие двигательных и чувствительных расстройств и время их появления. Целесообразно использовать неврологическую классификацию повреждений спинного мозга, предложенную Американской ассоциацией спинальной травмы (American Spinal Injury Association) (International Standards for Neurological Classification of Spinal Cord Injury, ISNCSCI) [13].

Из инструментальных методов для диагностики ПСМТ в остром периоде используют рентгенографию шейного отдела позвоночника в 2 стандартных и трансоральной проекциях, грудного и пояснично-крестцового отделов позвоночника в 2 проекциях; рентгеновскую КТ, при необходимости КТ-миелографию всех отделов позвоночника, МРТ тех отделов позвоночника, повреждение которых было выявлено на этапе КТ. МРТ того или иного отдела позвоночника необходимо использовать также в тех случаях, когда при всех остальных исследованиях повреждений не выявлено, а неврологическая картина соответствует повреждению спинного мозга или его корешков. Безусловно, использование этого алгоритма в полном объеме напрямую зависит от оснащенности лечебно-профилактического учреждения и его финансового обеспечения [43–48].

До настоящего времени рентгенологические методы диагностики повреждения позвоночника остаются ведущими [49, 50]. Спондилография во многих стационарах обязательна при подозрении на повреждение позвоночника. Этот метод диагностики легко и быстро можно использовать на уровне приемного отделения любого лечебно-профилактического учреждения. При рентгенографии удается выявить нарушения оси позвоночника, переломы тел позвонков, вывихи. К сожалению, рентгенография – недостаточно чувствительный и специфичный метод [43, 51]. По данным разных авторов, до 60 % повреждений позвоночника не диагностируются своевременно. Для пациентов, находящихся в отделениях реанимации, частота не выявленных при рентгенологическом исследовании повреждений позвоночника составляет 4–63 % для шейного, 5–27 % для грудного и 5–11 % для поясничного отделов [8]. Из статей, посвященных диагностике множественной ПСМТ, видно, что ее распространенность варьирует от 1,6 до 77 % в зависимости от типа используемой визуализации.

Многие учреждения до настоящего времени используют рентгенографию в качестве основного и единственного метода исследования, поэтому множественные повреждения позвоночника диагностируют не во всех случаях или не в полном объеме. Если обратиться к отечественным и зарубежным работам, например, 70–80-х годов прошлого века, можно увидеть, что в остром периоде ПСМТ использовали исключительно рентгенодиагностику. В подобных работах сообщалось, что исследование проводили лишь на уровне того отдела позвоночника, повреждение которого было заподозрено на основании результатов неврологического осмотра пациентов. Это вело к несвоевременной диагностике дополнительных повреждений на том же уровне и повреждений на других уровнях, соответственно зачастую избиралась неадекватная тактика хирургического лечения, оперативное вмешательство выполнялось в несколько этапов, впоследствии возникали ортопедические и неврологические осложнения [31, 34, 38, 52–54]. Так, A. Gupta и W.S. el Masri (1989)

при повторной рентгенографии всех отделов позвоночника дополнительно выявили повреждения у 1/3 больных. Отсутствие настороженности врача по отношению к возможным множественным и многоуровневым ПСМТ объясняет несвоевременную диагностику множественных повреждений на грудном и поясничном уровнях. Дополнительные повреждения обнаруживали спустя некоторое время по данным миелографии, которую проводили в связи с нарастанием неврологического дефицита [38]. При рентгенографии позвоночника нельзя также обнаружить повреждения дисков и связок, кровоизлияния в тела позвонков, в спинной мозг и т. д. [51, 55].

«Золотым стандартом» для определения костной патологии в настоящее время является спиральная КТ [44, 45, 56]. Чувствительность КТ составляет 83–100 %, а специфичность – 95–100 % [57, 58]. Некоторые авторы рекомендуют выполнять спиральную КТ всего тела у больных с подозрением на сочетанную травму и находящихся в отделениях реанимации [59]. С помощью КТ диагностируют даже небольшие переломы заднебоковых элементов позвоночного столба (дужек, суставов), часто пропускаемые при стандартной рентгенографии, а также множественные переломы позвоночника на разных уровнях [7]. Любого пациента, доставленного со следами травмы после дорожно-транспортных происшествий, падения с любой высоты, пострадавшего при неизвестных обстоятельствах следует считать пациентом с травмой позвоночника, пока не будет доказано обратное. Целесообразно выполнять КТ головного мозга и шейного отдела позвоночника с захватом верхнегрудных позвонков и рентгенографию грудного и поясничного отделов позвоночника в 2 проекциях.

У пациентов с политравмой, особенно в бессознательном состоянии, необходимо проводить КТ всех отделов позвоночника с целью предупреждения поздней диагностики множественных и многоуровневых повреждений, которые могут существенно повлиять на тактику хирургического лечения [10, 13, 60]. Так, J.F. Holmes и соавт. (2002) у 13 из 50 больных, обследованных с использованием рентгенографии, при КТ выявили дополнительно 33 костных повреждения позвоночника, у 2 – перелом грудины и у 5 – переломы ребер [61]. По данным других авторов, до 15 % диагностических ошибок совершается у больных с повреждениями верхнегрудного отдела позвоночника [21, 25]. Их можно избежать, если использовать определенный алгоритм диагностики. Доказано, что 50 % застарелых посттравматических деформаций является следствием своевременно не выявленных переломов позвоночника, причина тому – тяжелое состояние пациентов с сочетанной травмой, при котором диагностические манипуляции затруднены [62–65]. S. Korres и соавт. (2003) указывают, что КТ позвоночного столба позволяет выявить дополнительно до 4 % повреждений [36]. R.H. Wittenberg и соавт. (1990) сообщают о дополнительном обнаружении при КТ до 26,7 % повреждений на том же уровне [66]. К недостаткам КТ относят невозможность визуализации мягкотканных образований, которые повреждаются наряду с костными структурами: спинного мозга, его корешков, сосудов, дисков, связок, мышц [67].

В течение нескольких суток после травмы с помощью МРТ можно определить состояние спинного мозга, оболочек и паравертебральных тканей, выявить контузию тел позвонков, рентгенонегативные переломы, патологию межпозвонковых дисков как травматического, так и нетравматического характера, поражение связочного аппарата [68–72]. Чувствительность МРТ при диагностике переломов позвонков составляет 43–50 %, вывихов позвонков – 93,0 %, при определении состояния спинного мозга, повреждения дисков и связок – 12–100 % [61, 67, 73, 74].

Эффективность МРТ в диагностике множественной ПСМТ, особенно в выявлении асимптомных, но значимых, в том числе нестабильных повреждений позвонков, неизвестна [4, 66, 75]. Существуют лишь единичные работы, посвященные применению МРТ в диагностике множественных и многоуровневых повреждений позвоночника. Например, по данным R.M. Kanna и соавт. (2016), 95 (19,6 %) из 484 пациентов с острой ПСМТ имели множественные и многоуровневые повреждения, включая 86 (17,8 %) случаев несмежных повреждений. Обнаружено 5 наиболее распространенных типов несмежных повреждений позвоночника.

Тип I: шейный и грудной отделы – 29 %.

Тип II: грудопоясничный и пояснично-крестцовый отделы – 22 %.

Тип III: грудной и грудопоясничный отделы – 13 %.

Тип IV: шейный и грудопоясничный отделы – 9 %.

Тип V: пояснично-крестцовый отдел с сочетанными повреждениями – 9 %.

Распространенность несмежных повреждений внутри 1 отдела составила 17,4 %. При МРТ всего позвоночника выявлены дополнительно к данным КТ 24 (28,6 %) повреждения, 5 из которых были нестабильными и требовали хирургического вмешательства [76]. В работах зарубежных авторов прослеживается целесообразность использования МРТ всех отделов позвоночника, независимо от выявленных повреждений, на более ранних этапах диагностики. R.A. Green и соавт. (2004) при МРТ всех отделов позвоночника у 127 больных при тотальном скрининге в течение 3 лет выявили дополнительное повреждение позвонков на других уровнях в 77 % случаев. Частота несмежных переломов при этом составила 34 % [77].

Таким образом, по мнению ряда авторов, для своевременной диагностики всех повреждений позвоночника и спинного мозга необходимо выполнение КТ и МРТ всех отделов позвоночника [49, 73, 78].

ЛЕЧЕНИЕ

К настоящему времени число публикаций, посвященных особенностям лечения пациентов с множественной ПСМТ на грудном и поясничном уровнях, невелико как в зарубежной, так и в отечественной литературе, и все они описывают небольшие серии наблюдений. До 1981 г. в иностранной литературе было описано не более 75 случаев подобных повреждений [21, 25]. В статье L.S. Kewalramani и соавт. (1976) из 120 пациентов, госпитализированных с острой ПСМТ за 4 года, только у 5 (4,2 %) выявлены множественные повреждения позвоночника [34]. В более ранних работах, посвященных данной проблеме, например H.B. Griffith и соавт. (1966), частота множественных ПСМТ поясничного отдела составила 2 % от общего числа травм позвоночника (5 из 250 пострадавших) [79]. G. Bentley и T. McSweeney (1968) сообщили о 4 больных, которые имели сочетание травмы шейного и грудного отделов позвоночника [52].

Более современные публикации также основаны на небольших сериях наблюдений. Так, L. Calenoff и соавт. (1978) проанализировали результаты лечения 35 пациентов с множественной ПСМТ в период с 1970 по 1977 г. [80]. В конце 80-х годов прошлого столетия доля множественных повреждений на грудном и поясничном уровнях увеличилась и достигла 9,5–17,0 % в структуре ПСМТ [38, 81]. В настоящее время число больных с множественными повреждениями позвоночника составляет, по отдельным данным, около 50 % [82]. X.F. Lian и соавт. (2007) из 561 пациента, поступившего в клинику в период с 2000 по 2005 г. с острой ПСМТ, описывают 30 больных с множественными несмежными ПСМТ, в том числе грудного и поясничного отделов [32]. Y.J. Gu и соавт. (2009) обобщили результаты лечения за период 2005–2008 гг. 24 пациентов с множественной ПСМТ на грудном и поясничном уровнях [83]. В.Л. Козлов и соавт. (2002) сообщают о 6 больных с множественными и многоуровневыми повреждениями позвоночника, прооперированных в течение 2 лет [21, 84]. А.А. Чирков и соавт. (2005) тоже представили опыт лечения 6 пациентов с повреждениями 2 позвонков на грудном и поясничном уровнях [85]. Ф. Васильев и соавт. (2006) описывают 10 пациентов с множественными и многоуровневыми повреждениями позвоночника [21]. По данным В.В. Крылова, А.А. Гриня, в НИИ скорой помощи им. Н.В. Склифосовского ДЗМ в 2000–2011 гг. множественные и многоуровневые повреждения диагностированы у 172 пострадавших, т. е. у 31 % от числа всех больных с ПСМТ [7]. H. Wang и соавт. сообщили, что прооперировали за 2001–2011 гг. 213 пациентов с множественными повреждениями позвоночника (5,9 % всех больных с острой ПСМТ). Таким образом, доля множественных повреждений на грудном и поясничном уровнях значительно варьирует в структуре ПСМТ, но характеризуется тенденцией к росту.

У подавляющего большинства пациентов множественная ПСМТ на грудном и поясничном уровнях имеет осложненный характер. По данным Y.J. Gu и соавт. (2009), 55 % пострадавших имеют тот или иной неврологический дефицит [83]. A. Gupta и W.S. el Masri (1989) сообщили, что осложненный характер травмы также имели 55 % пострадавших [38]. J. Hu и соавт. (2005) диагностировали осложненный характер травмы у 74 % больных [86]. R.L. Henderson и соавт. (1991) установили, что у пациентов с множественными повреждениями на грудном и поясничном уровнях неврологический дефицит и сочетанные повреждения встречались чаще, чем у больных с одноуровневыми повреждениями на этих же уровнях [4]. В исследовании Б.В. Гайдара и соавт. (2004) основную часть пострадавших составили пациенты с множественными повреждениями на грудном и поясничном уровнях и с сочетанными повреждениями (62,7 %), находившиеся при поступлении в стационар в состоянии травматического шока различной степени тяжести (57,2 %) [14]. По данным А.А. Гриня и соавт. (2008), сочетанные повреждения у больных с множественной ПСМТ на грудном и поясничном уровнях наблюдались у 70 % больных, и средняя оценка по шкале тяжести травмы (Injury Severity Score) у данной группы больных была выше, чем у пациентов с одноуровневыми повреждениями [7]. L. Calenoff и соавт. (1978) обнаружили, что доля больных с сочетанными повреждениями позвоночника составила 73 % [80]. По данным D. Korres и соавт. (2003), сочетанные повреждения имелись у 32 % пациентов с множественными ПСМТ. Наиболее часто встречающиеся сочетанные повреждения – черепно-мозговая травма различной степени тяжести, повреждения нижних конечностей и грудной клетки [36].

Большое число как отечественных, так и зарубежных работ посвящено определению тактики хирургического лечения пациентов именно с одноуровневыми повреждениями позвонков грудной и поясничной локализации. Способы лечения таких пациентов уже хорошо разработаны и достаточно стандартизированы [18, 22, 87, 88]. Малые переломы позвонков по F. Denis, включающие изолированные повреждения задней колонны в виде переломов суставных, поперечных, остистых отростков и межсуставной части дуги, часто сопровождающиеся частичным повреждением образований заднего связочного комплекса, успешно лечат известными консервативными методами [18, 89].

В последнее десятилетие в хирургии грудного и поясничного отделов позвоночника при травматических повреждениях отмечается значительный прогресс. Усовершенствованы методы и способы фиксации, имплантаты для фиксации. Это связано с разработкой и внедрением в клиническую практику инструментария для вмешательства как на дорсальных отделах позвоночника (различные виды транспедикулярных фиксаторов), так и на вентральных. Основными принципами

хирургического лечения переломов позвоночника являются декомпрессия спинного мозга, восстановление нормальной формы позвоночного столба и позвоночного канала, стабильная фиксация поврежденного сегмента. В остром периоде ПСМТ при неосложненных компрессионных переломах в грудопоясничном отделе выполняют заднюю транспедикулярную фиксацию с одномоментным устранением травматического кифоза за счет лигаментотаксиса. При переломах позвоночника в грудопоясничном отделе со значительным разрушением тела позвонка многие исследователи считают необходимым двухэтапное оперативное лечение с изолированным применением переднего и заднего доступов [23, 90–92].

По данным Я.Л. Цивьяна (1971), более чем у 90 % больных с ПСМТ субстрат, сдавливающий нервно-сосудистые структуры, расположен кпереди от дурального мешка. Следовательно, по его мнению, наиболее обоснованно при ПСМТ выполнение передней декомпрессии нервно-сосудистых структур через передний доступ [93]. Анализ клинических наблюдений показал, что передний доступ к зоне компрессии на грудном и поясничном уровнях вследствие общего тяжелого состояния пациента был возможен только у 63 (35,4 %) из 178 пациентов с острой ПСМТ. Во всех остальных случаях декомпрессивно-стабилизирующие операции были выполнены через задний или заднебоковой доступ. В результате операций через задний и заднебоковой доступы полноценной декомпрессии удалось добиться у 98 (85,2 %) из 115 пострадавших, что убедительно свидетельствует о высокой эффективности этих вмешательств [14, 18, 22, 23, 87, 94]. Оптимальными доступами к субстратам, сдавливающим спинной мозг, его корешки и магистральные сосуды, следует считать подходы со стороны действия компрессии: передняя компрессия – передний доступ, задняя или боковая компрессия – задний доступ, сочетание переднего и заднего сдавления – комбинированный доступ [14].

При значительной компрессии тела позвонка, более чем на 50 %, с повреждением элементов задней колонны, включающим переломы ребер, расхождение остистых отростков и иногда переломы дужек, при тщательном клиническом обследовании и КТ часто обнаруживают признаки сегментарной нестабильности. Консервативное лечение таких нестабильных компрессионных переломов тел позвонков не предотвращает прогрессирование кифотической деформации, сопровождающейся болевым синдромом и появлением неврологического дефицита. При кифотической деформации, превышающей 20°, показаны хирургическая коррекция кифоза, корригирующий корпородез с межтеловой эндофиксацией и транспедикулярный остеосинтез поврежденных позвоночных сегментов при наличии системного остеопороза [15, 18, 22, 23, 87].

Особенностью множественных повреждений позвоночного столба является соседство 2 или нескольких поврежденных позвонков. Это заставляет увеличивать объем хирургического вмешательства. При 2 и более нестабильных и/или осложненных переломах тел позвонков увеличиваются объем операции, размер устанавливаемого трансплантата, протяженность фиксирующей конструкции. Возникает ряд вопросов при наличии множественных несмежных повреждений, когда поврежденные позвонки отделены 2 и более неповрежденными сегментами позвоночного столба. В работах зарубежных авторов недостаточно информации о тактике хирургического лечения пациентов с множественными повреждениями на грудном и поясничном уровнях. D. Korres и соавт. (1981, 2003), например, видят необходимость в фиксации всех поврежденных позвонков [36, 37]. Многие исследователи затрудняются в выборе тактики хирургического лечения в тех случаях, когда 2 нестабильных позвонка отделены друг от друга 1 или несколькими неповрежденными сегментами. Большинство авторов говорят о том, что при наличии 2 и более сломанных и нестабильных позвонков, отделенных друг от друга неповрежденными сегментами позвоночного столба, лучше выполнять стабилизацию в 1 этап. И.К. Раткин и другие исследователи описывают случаи лечения пострадавших с оскольчатыми переломами нижнегрудных и поясничных позвонков, в том числе множественными, с использованием для задней фиксации дугообразных проволочных скоб с памятью формы из сплава никелида титана [87, 95, 96]. При множественных переломах позвонков у 11 больных E. Oguz в 2004 г. [97] и при переломе 4 позвонков у 1 больного E. Uriarte и соавт. в 1987 г. [98] применили длинную заднюю транспедикулярную фиксацию.

По данным А.А. Гриня и соавт. (2008, 2014), если при соседстве позвонков со стабильным повреждением и позвонков, требующих корпорэктомии, не применяли титановые фиксаторы, это заставляло проводить вмешательство и на тех, и на других. Например, при выполнении корпорэктомии по поводу осложненного и/или нестабильного перелома позвонка костный трансплантат должен внедряться на место удаленного позвонка между двумя соседними. Если один или несколько соседних позвонков имели повреждения, то даже несмотря на то, что они стабильны, не вызвали компрессии невральных структур, приходилось их удалять, чтобы вставить трансплантат между неповрежденными позвонками. В противном случае костный трансплантат мог разрушить и без того пострадавшие позвонки. Таким образом, объем операции значительно увеличивался. Применение титановых фиксаторов, в частности пластин, позволило существенно уменьшить объем хирургического вмешательства [7, 10].

Множественное повреждение позвонков, даже носящее стабильный характер, может заставить поменять доступ, тактику лечения, увеличить этапность операции, например, если позвонок со стабильным переломом

располагается между двумя позвонками, перелом которых носит нестабильный характер. Подобная ситуация важна на грудном уровне, когда перелом дужек вышележащего позвонка не позволяет выполнить крючковую фиксацию для стабилизации нижележащих позвонков, перелом которых носит нестабильный характер. Так, при нестабильных неосложненных повреждениях 1–2 позвонков на грудном уровне типа А в остром периоде с кифотической деформацией позвоночного столба показан передний корпородез аутокостью и титановой пластиной. Операцию выполняют в 1 этап из 1 доступа. При нестабильном неосложненном переломе 1–2 позвонков на грудном уровне и повреждении еще 4 смежных позвонков, носящем стабильный характер, тела этих позвонков для фиксации непригодны, поэтому необходима операция из 2 доступов: передний доступ обеспечит передний релиз в зоне сломанных позвонков и на уровне максимальной кифотической деформации, далее через задний доступ можно выполнить многоуровневую фиксацию позвонков выше и ниже уровня нестабильного повреждения, причем в поврежденные позвонки вводить винты нельзя – необходимо использовать крючки [7, 8, 10].

ЗАКЛЮЧЕНИЕ

Все вышеперечисленное свидетельствует о значительных трудностях в диагностике и лечении множественных повреждений позвоночника на грудном и поясничном уровнях, которые заставляют отнести больных с этими повреждениями к категории особо тяжелых. Особенности множественных повреждений позвоночника на грудном и поясничном уровнях представляют собой крайне актуальную, но пока малоизученную проблему. Анализ литературы показал, что преобладают публикации с малым числом наблюдений данной травмы. Ни в одной работе не освещаются осложнения у пациентов с множественными повреждениями позвоночника, не анализируются отдаленные результаты их лечения. Требуется усовершенствование диагностического алгоритма и выработка оптимальной тактики хирургического лечения для профилактики осложнений и снижения летальности.

ЛИТЕРАТУРА / REFERENCES

1. Рамих Э.А. Эволюция хирургии повреждений позвоночника в комплексе восстановительного лечения. Хирургия позвоночника 2004;(1):85–92. [Ramikh E.A. Evolution of the spinal injuries surgery in the rehabilitation treatment complex. Khirurgiya pozvonochnika = Spine Surgery 2004;(1):85–92. (In Russ.)].
2. Рамих Э.А. Внутренняя фиксация позвоночника в комплексе лечения неосложненных компрессионных переломов тел позвонков нижнегрудного и поясничного отделов: дис. ... канд. мед. наук. Новосибирск, 1964. [Ramikh E.A. Internal fixation of the spine in the treatment complex of uncomplicated compression fractures of the vertebral bodies of the lower thoracic and the lumbar regions: di. ... of cand. of med. sciences. Novosibirsk, 1964. (In Russ.)].
3. Dai L.Y., Jia L.S. Multiple noncontiguous injuries of the spine. Injury 1996;27(8):573–5.
4. Henderson R.L., Reid D.C., Saboe L.A. Multiple noncontiguous spine fractures. Spine 1991;16(2):128–31.
5. Hadden W.A., Gillespie W.J. Multiple level injuries of the cervical spine. Injury 1985;16(9):628–33.
6. Vaccaro A.R., An H.S., Lin S. et al. Noncontiguous injuries of the spine. J Spinal Disord 1992;5(3):320–9.
7. Гринь А.А., Николаев Н.Н., Горохова Е.Н. Множественные и многоуровневые повреждения позвоночника. Нейрохирургия 2008;(3):47–55. [Grin A.A., Nikolaev N.N., Gorokhova E.N. Multiple and multilevel injuries of the spine. Neyrokhirurgiya = Russian Journal of Neurosurgery 2008;(3):47–55. (In Russ.)].
8. Гринь А.А. Хирургическое лечение больных с повреждением позвоночника и спинного мозга при сочетанной травме: дис. ... д-ра мед. наук. М., 2008. [Grin A.A. Surgical treatment of patients with the spine and spinal cord injuries in concomitant trauma: dis. ... of doctor of med. sciences. Moscow, 2008. (In Russ.)].
9. Gerszten P.C., Gerszten E., Allison M.J. Diseases of the spine in South American mummies. Neurosurgery 2001;48(1):208–13.
10. Крылов В.В., Гринь А.А. Травма позвоночника и спинного мозга. М.: Принт-Студио, 2014. С. 269–291. [Krylov V.V., Grin A.A. Trauma of the spine and spinal cord. Moscow: Print-Studio, 2014. Pp. 269–291. (In Russ.)].
11. Федеральная служба государственной статистики. Доступно по: www.gks.ru. [Federal state statistics service. Available at: www.gks.ru. (In Russ.)].
12. Басков А.В. Хирургическое лечение повреждений грудного и поясничного отделов позвоночника. В сб.: Проблемы лечения осложненной травмы позвоночника: материалы науч.-практ. конф. М.: НИИ скорой помощи им. Н.В. Склифосовского, 2003. (Труды ин-та. Т. 169). С. 12–20. [Baskov A.V. Surgical treatment of injuries of thoracic and lumbar spine regions. In: Problems of treatment of complicated spinal trauma: materials of the scientific practical conference. Moscow: N.N. Sklifosovsky Clinical and Research Institute for Emergence Medicine, 2003. (Proceedings of the Institute. Vol. 169). Pp. 12–20. (In Russ.)].
13. Крылов В.В., Гринь А.А., Луцик А.А. и др. Клинические рекомендации по лечению острой осложненной и неосложненной травмы позвоночника у взрослых. Н. Новгород, 2013. 43 с. [Krylov V.V., Grin A.A., Lutsik A.A. et al. Clinical guidelines for the treatment of acute complicated and uncomplicated spine injuries in adults. Nizhny Novgorod, 2013. 43 p. (In Russ.)].
14. Гайдар Б.В., Дулаев А.К., Орлов В.П. и др. Хирургическое лечение пациентов с повреждениями позвоночника грудной и поясничной локализаций. Хирургия позвоночника 2004;(3):40–5. [Gaydar B.V., Dulaev A.K., Orlov V.P. et al. Surgical treatment of patients with spinal cord injuries of the thoracic and lumbar localizations. Khirurgiya pozvonochnika = Spine Surgery 2004;(3):40–5. (In Russ.)].

15. Луцик А.А., Бондаренко Г.Ю., Булгаков В.Н., Епифанцев А.Г. Передние декомпрессивно-стабилизирующие операции при осложненной травме грудного и грудопоясничного отделов позвоночника. Хирургия позвоночника 2012;(3):8–16. [Lutsik A.A., Bondarenko G.Yu., Bulgakov V.N., Epifantsev A.G. Front decompressive stabilizing operations in complicated trauma of the thoracic and thoracolumbar spine regions. Khirurgiya pozvonochnika = Spine Surgery 2012;(3):8–16. (In Russ.)].
16. Дулаев А.К., Артемьев А.А. Современные принципы хирургического лечения пострадавших с переломами грудного и поясничного отделов позвоночника. Военно-медицинский журнал 1995;(9):76–7. [Dulaev A.K., Artemyev A.A. Modern principles of surgical treatment of victims with fractures of the thoracic and lumbar spine regions. Voenno-meditsinskiy zhurnal = Military Medical Journal 1995;(9):76–7. (In Russ.)].
17. Журавлев С.М., Новиков П.Е., Теодоридис К.А. и др. Статистика переломов позвоночника. В сб.: Всероссийская научно-практическая конференция, посвященная 50-летию Новосибирского НИИТО: тез. докл. Новосибирск, 1996. С. 129–130. [Zhuravlev S.M., Novikov P.E., Teodoridis K.A. et al. Statistics of spinal fractures. In: Russian scientific-practical conference dedicated to the 50th anniversary of Novosibirsk Research Institute of Traumatology and Orthopedics: abstracts. Novosibirsk, 1996. Pp. 129–130. (In Russ.)].
18. Рамих Э.А. Повреждения грудного и поясничного отделов позвоночника. Хирургия позвоночника 2008;(1):86–106. [Ramikh E.A. Injuries of the thoracic and lumbar spine. Khirurgiya pozvonochnika = Spine Surgery 2008;(1):86–106. (In Russ.)].
19. Timothy J., Towns G., Girn H.S. Cervical spine injuries. Curr Orthop 2004;18:1–16.
20. Surgery of Spine Trauma. Ed. P.R. Meyer. New York: Churchill Livingstone, 1989.
21. Васильев Ф., Козлов В. Диагностика и хирургическое лечение множественных повреждений позвоночника нижнегрудной и поясничной локализации. В сб.: Материалы IV съезда нейрохирургов России. М., 2006. С. 32. [Vasiliev F., Kozlov V. Diagnostics and surgical treatment of multiple spinal injuries of lower thoracic and lumbar localization. In: Proceedings of the IV Congress of neurosurgeons of Russia. Moscow, 2006. P. 32. (In Russ.)].
22. Фарион А.О., Сергеев К.С., Паськов Р.В. Хирургическое лечение повреждений нижних грудных и поясничных позвонков методом транспедикулярной фиксации. Хирургия позвоночника 2006;(4):40–6. [Farion A.O., Sergeev K.S., Paskov R.V. Surgical treatment of injuries of the lower thoracic and lumbar vertebrae by the method of transpedicular fixation. Khirurgiya pozvonochnika = Spine Surgery 2006;(4):40–6. (In Russ.)].
23. Ветрилэ С.Т., Кулешов А.А. Хирургическое лечение переломов грудного и поясничного отделов позвоночника с использованием современных технологий. Хирургия позвоночника 2004;(3):33–9. [Vetrile S.T., Kuleshov A.A. Surgical treatment of fractures of the thoracic and lumbar spine regions with the use of modern technology. Khirurgiya pozvonochnika = Spine Surgery 2004;(3):33–9. (In Russ.)].
24. Луцик А.А. Позвоночно-спинномозговая травма (диагностика, лечение, реабилитация): сборник трудов кафедры нейрохирургии. Новокузнецк, 1988. С. 84–96. [Lutsik A.A. Vertebral-spinal cord injury (diagnostics, treatment, rehabilitation): proceedings of the Department of neurosurgery. Novokuznetsk, 1988. Pp. 84–96. (In Russ.)].
25. Грабовой А.Ф., Швец А.И. Лечение множественных неосложненных переломов тел позвонков. Ортопедия, травматология и протезирование 1986;(6):8–11. [Grabovoy A.F., Shvets A.I. Treatment of multiple uncomplicated fractures of vertebral. Ortopediya, travmatologiya i protezirovanie = Orthopedics, Traumatology and Prosthetics 1986;(6): 8–11. (In Russ.)].
26. Джуманов К.Н. Анализ результатов хирургического лечения осложненных травм грудопоясничного отдела позвоночника. В сб.: Поленовские чтения: материалы всерос. науч.-практ. конф. СПб., 2005. С. 5. [Dzhumanov K.N. Analysis of the results of surgical treatment of complicated injuries of the thoracic spine region. In: Polenov's readings: proceedings of the Russian scientific and practical conference. Saint Petersburg, 2005. P. 5. (In Russ.)].
27. Минасов Б.Ш., Халиков В.А., Фазулова Ф.М. Диагностика и хирургическое лечение нестабильных осложненных повреждений грудного и поясничного отделов позвоночника. Уфа: Здравоохранение Башкортостана, 2004. 207 с. [Minasov B.Sh., Khalikov V.A., Fazulova F.M. Diagnostics and surgical treatment of unstable complicated injuries of the thoracic and lumbar spine regions. Ufa: Zdravookhranenie Bashkortostana, 2004. 207 p. (In Russ.)].
28. Дулаев А.К., Надулич К.А., Теремшонок А.В. Результат лечения пострадавшего с тяжелой сочетанной кататравмой. Хирургия позвоночника 2004;(3):79–83. [Dulaev A.K., Nadulich K.A., Teremshonok A.V. Result in a patient treatment with severe concomitant catatrauma. Khirurgiya pozvonochnika = Spine Surgery 2004;(3):79–83. (In Russ.)].
29. Oner F.C., Ramos L.M., Simmermacher R.K. et al. Classification of thoracic and lumbar spine fractures: problems of reproducibility. A study of 53 patients using CT and MRI. Eur Spine J 2002;11(3):235–45.
30. Дулаев А.К., Шаповалов В.М., Гайдар Б.В. Закрытые повреждения позвоночника грудной и поясничной локализации. СПб.: Морсар АВ, 2000. 144 с. [Dulaev A.K., Shapovalov V.M., Gaydar B.V. Closed injuries of the spine of thoracic and lumbar localization. Saint Petersburg: Morsar AV, 2000. 144 p. (In Russ.)].
31. Powell J.N., Waddell J.P., Tucker W.S., Transfeldt E.E. Multiple-level noncontiguous spinal fractures. J Trauma 1989;29(8):1146–51.
32. Lian X.F., Zhao J., Hou T.S. et al. The treatment for multilevel noncontiguous spinal fractures. Int Orthop 2007;31(5):647–52.
33. Payer M. Unstable upper and middle thoracic fractures. Preliminary experience with a posterior transpedicular correction-fixation technique. J Clin Neurosci 2005;12(5):529–33.
34. Kewalramani L.S., Taylor A.G. Multiple non-contiguous injuries to the spine. Acta Orthop Scand 1976;47(1):52–8. DOI: 10.3109/17453677608998972.
35. Iencean S.M. Double noncontiguous cervical spinal injuries. Acta Neurochir (Wien) 2002;144(7):695–701. DOI: 10.1007/s00701-002-0940-7. PMID: 12181703.
36. Korres D.S., Boscainos P.J., Papagelopoulos P.J. et al. Multiple level noncontiguous fractures of the spine. Clin Orthop Relat Res 2003;411:95–102.
37. Korres D.S., Katsaros A., Pantazopoulos T. et al. Double or multiple level fractures of the spine. Injury 1981;13(2):147–52.
38. Gupta A., el Masri W.S. Multilevel spinal injuries. Incidence, distribution and neurological patterns. J Bone Joint Surg Br 1989;71(4):692–5.
39. Рамих Э.А., Рерих В.В., Атаманенко М.Т. Передняя эндофиксация в комплексе хирургического лечения компрессионных проникающих взрывных оскольчатых переломов тел грудных и поясничных позвонков. В сб.: Новые имплантаты и технологии в травматологии и ортопедии: материалы Конгресса травматологов-ортопедов России с международным участием. Ярославль, 1999. С. 332–333. [Ramikh E.A., Rerikh V.V., Atamanenko M.T. Front endofixation in the surgical treatment complex of the compression penetrating explosive comminuted fractures of the thoracic and lumbar vertebrae.

In: New implants and technologies in traumatology and orthopedics: materials of the Congress of traumatologists and orthopedists of Russia with international participation. Yaroslavl, 1999. Pp. 332–333. (In Russ.)].
40. Лебедев В.В., Крылов В.В. Неотложная нейрохирургия: руководство для врачей. М.: Медицина, 2000. 568 с. [Lebedev V.V., Krylov V.V. Emergency neurosurgery: a guide for doctors. Moscow: Meditsina, 2000. 568 p. (In Russ.)].
41. Дулаев А.К., Орлов В.П. Хирургическое лечение пострадавших с повреждением позвоночника грудной и поясничной локализации (современные подходы к решению проблемы и новые хирургические технологии). В сб.: Проблемы лечения осложненной травмы позвоночника: материалы науч.-практ. конф. М.: НИИ скорой помощи им. Н.В. Склифосовского, 2003. (Труды ин-та. Т. 169). С. 4–12. [Dulaev A.K., Orlov V.P. Surgical treatment of victims with injured of the spine of thoracic and lumbar localization (modern approaches to the solution of a problem and new surgical technologies). In: Problems of treatment of the complicated spine trauma: materials of city scientific and practical conference. Moscow: N.N. Sklifosovsky Clinical and Research Institute for Emergence Medicine, 2003. (Proceedings of the Institute. Vol. 169). Pp. 4–12. (In Russ.)].
42. Лебедев В.В., Крылов В.В., Тиссен Т.П., Халчевский В.М. Компьютерная томография в неотложной нейрохирургии: учебное пособие. М.: Медицина, 2005. С. 217–251. [Lebedev V.V., Krylov V.V., Tissen T.P., Halchevskiy V.M. Computed tomography in the emergency neurosurgery: a training manual. Moscow: Meditsina, 2005. Pp. 217–251. (In Russ.)].
43. Гранди Д., Суэйн Э. Травма спинного мозга: пер. с англ. М.: БИНОМ, 2008. 124 с. [Grundy D., Swain E. Spinal cord injury: translation from English. Moscow: BINOM, 2008. 124 p. (In Russ.)].
44. Guidelines for the management of acute cervical spine and spinal cord injuries. Introduction. Neurosurgery 2002;50(3). Suppl. S1.
45. Widder S., Doig C., Burrowes P. et al. Prospective evaluation of CT scanning for the spinal clearance of obtunded trauma patients: preliminary results. J Trauma 2004;56(6):1179–84.
46. Ditunno J.F. Jr, Young W., Donovan W.H., Creasey G. The international standards booklet for neurological and functional classification of spinal cord injury: American Spinal Injury Association. Paraplegia 1994;32(2):70–80.
47. Wittenberg R.H., Hargus S., Steffen R. et al. Noncontiguous unstable spine fractures. Spine (Phila Pa 1976) 2002;27(3):254–7.
48. Keenen T.L., Antony J., Benson D.R. Non-contiguous spinal fractures. J Trauma 1990;30(4):489–91.
49. Корниенко В.Н., Пронин И.Н. Диагностическая нейрорадиология. В 3 т. М.: Медицинская литература, 2008–2009. [Kornienko V.N., Pronin I.N. Diagnostic neuroradiology. In 3 vol. Moscow: Mesitsinskaya literatura, 2008–2009. (In Russ.)].
50. Маринчек Б., Донделинджер Р. Неотложная радиология: пер. с англ. В 2 ч. М.: Видар, 2009. [Marincek B., Dondelinger R. Emergency radiology: translated from English. In 2 parts. Moscow: Vidar, 2009. (In Russ.)].
51. Тагер И.Л., Дьяченко В.А. Рентгенодиагностика заболеваний позвоночника. М.: Медицина, 1971. 344 с. [Tager I.L., Dyachenko V.A. X-Ray diagnostic of spinal diseases. Moscow: Meditsina, 1971. 344 p. (In Russ.)].
52. Bentley G., McSweeney T. Multiple spinal injuries. Br J Surg 1968;55(8):565–70.
53. Griffith H.B., Gleave J.R., Taylor R.G. Changing patterns of fracture in the dorsal and lumbar spine. Br Med J 1966;1:891–4.
54. Miller C.P., Brubacher J.W., Biswas D. et al. The incidence of noncontiguous spinal fractures and other traumatic injuries associated with cervical spine fractures: a 10-year experience at an academic medical center. Spine (Phila Pa 1976) 2011;36(19):1532–40.
55. Труфанов Г.Е., Рамешвили Т.Е. Лучевая диагностика травм головы и позвоночника: руководство для врачей. СПб.: ЭЛБИ-СПб, 2007. 200 с. [Trufanov G.E., Rameshvili T.E. Radio diagnosis of the head and spine injuries: a guide for doctors. Saint Petersburg: ELBI-SPb, 2007. 200 p. (In Russ.)].
56. Brown C.V.R., Antevil J.L., Sise M.J., Sack D.I. Spiral CT for the diagnosis of cervical, thoracic and lumbar spine fractures: its time has come. J Trauma 2005;58(4):890–6.
57. Katzberg R.W., Benedetti P.F., Drake C.M. et al. Acute cervical spine injuries: prospective MR imaging assessment at a level 1 trauma center. Radiology 1999;213(1):203–12.
58. Brohi K., Healy M., Fotheringham T. et al. Helical CT scanning for the evaluation of the cervical spine in the unconscious intubated trauma patients. J Trauma 2005;58(5):897–901.
59. Hauser C.J., Visvikis G., Hinrichs C. et al. Prospective validation of computed tomographic screening of the thoracolumbar spine in trauma. J Trauma 2003;55(2):228–34.
60. Гринь А.А., Крылов В.В., Лебедев В.В. и др. Профилактика и лечение осложнений у больных с травмой позвоночника и спинного мозга. В сб.: Материалы 2-й ежегод. науч.-практ. конф. Общества «Спинной мозг». М., 2003. С. 2–8. [Grin A.A., Krylov V.V., Lebedev V.V. et al. Prevention and treatment of complications in patients with the spine and spinal cord injury. In: Proceedings of the 2nd annual scientific and practical conference of the Spinal cord society. Moscow, 2003. Pp. 2–8. (In Russ.)].
61. Holmes J.F., Minns S.E., Panacek E.A. et al. Variability in computed tomography and magnetic resonance imaging in patients with cervical spine injuries. J Trauma 2002;53(3):524–30.
62. Соколов В.А. Отделение множественной и сочетанной травмы. Вестник травматологии и ортопедии им. Н.Н. Приорова 2005;(4):85–9. [Sokolov V.A. The multiple and concomitant trauma region. Vestnik travmatologii i ortopedii im. N.N. Priorova = Bulletin of Traumatology and Orthopedics n. a. N.N. Priorov 2005;(4):85–9. (In Russ.)].
63. El-Khoury G.Y., Whitten C.G. Trauma to the upper thoracic spine: anatomy, biomechanics, and unique imaging features. AJR Am J Roenntgenol 1993;160(1):95–102.
64. Stanislas M.J., Latham J.M., Porter K.M. et al. A high-risk group for thoracolumbar fractures. Injury 1998;29(1):15–8.
65. Van Beek E.J., Been H.D., Ponsen K.K., Maas M. Upper thoracic spinal fractures in trauma patients – a diagnostic pitfall. Injury 2000;31(4):219–23.
66. Wittenberg R.H., Boetel U., Beyer H.K. Magnetic resonance imaging and computer tomography of acute spinal cord. Clin Orthop Relat Res 1990;(260):176–85.
67. Ахадов Т.А., Панов В.О., Айхофф У. Магнитно-резонансная томография спинного мозга и позвоночника. М., 2000. 747 с. [Akhadov T.A., Panov V.O., Ayhhoff U. Magnetic resonance imaging of the spinal cord and spine. Moscow, 2000. 747 p. (In Russ.)].
68. Магнитно-резонансная томография: руководство для врачей. Под ред. Г.Е. Труфанова, В.А. Фокина. СПб.: Фолиант, 2007. 688 с. [Magnetic resonance imaging: a guide for doctors. Ed. by G.E. Trufanov, V.A. Fokin. Saint Petersburg: Foliant, 2007. 688 p. (In Russ.)].
69. Холин А.В. Магнитно-резонансная томография при заболеваниях и травмах центральной нервной системы. М.: МЕДпресс-информ, 2017. 258 с. [Kholin A.V. Magnetic resonance imaging in diseases and injuries of the central nervous system. Moscow: MEDpress-inform, 2017. 258 p. (In Russ.)].
70. Дуров М.Ф., Осинцев В.М., Юхнова О.М. Оперативное лечение

неосложненных повреждений позвоночника. В кн.: Профилактика травматизма и организация травматологической помощи в нефтяной и газовой промышленности. М., 1983. С. 132–135. [Durov M.F., Osintsev V.M., Yukhnova O.M. Operative treatment of uncomplicated injuries of the spine. In: Injury prevention and organization of trauma care in the oil and gas industry. Moscow, 1983. Pp. 132–135. (In Russ.)].
71. Lee H.M., Kim H.S., Kim D.J. et al. Reliability of magnetic resonance imaging in detecting posterior ligament complex injury in thoracolumbar spinal fractures. Spine (Phila Pa 1976) 2000;25(16):2079–84.
72. Oner F.C., vd Rijt R.H., Ramos L.M. et al. Correlation of MR images of disc injuries with anatomic sections in experimental thoracolumbar spine fractures. Eur Spine J 1999;8(3):194–8.
73. Vaccaro A.R., Falatyn S.P., Flanders A.E. et al. Magnetic resonance evaluation of the intervertebral disc, spinal ligaments, and spinal cord before and after closed traction reduction of cervical spine dislocations. Spine (Phila Pa 1976) 1999;24(12):1210–7.
74. Őner F.C. The role of MRI in the classification of thoracolumbar spine injures. J Turk Spin Surg 2003;14(1–2):39–44.
75. Levi A.D., Hurlbert R.J., Anderson P. et al. Neurologic deterioration secondary to unrecognized spinal instability following trauma – a multicenter study. Spine (Phila Pa 1976) 2006;31(4):451–8.
76. Kanna R.M., Gaike C.V., Mahesh A. et al. Multilevel non-contiguous spinal injuries: incidence and patterns based on whole spine MRI. Eur Spine J 2016;25(4):1163–9.
77. Green R.A., Saifuddin A. Whole spine MRI in the assessment of acute vertebral body trauma. Skeletal Radiol 2004;33(3):129–35.
78. Dağlar B., Taşbaş B.A., Bayrakci K. et al. Lumbar vertebral transverse processes fractures: are they innocent? J Turk Spin Surg 2004;15(1–2):13.
79. Griffith H.B., Gleave J.R., Taylor R.G. Changing patterns of fracture in the dorsal and lumbar spine. Br J Surg 1966;1:891–4.
80. Calenoff L., Chessare J.W., Rogers L.F. et al. Multiple level spinal injuries: importance of early recognition. AJR Am J Roentgenol 1978;130(4):665–9.
81. Tearse D.S., Keene J.S., Drummond D.S. Management of non-contiguous vertebral fractures. Paraplegia 1987;25(2):100–5.
82. Qaiyum M., Tyrrell P.N., McCall I.W., Cassar-Pullicino V.N. MRI detection of unsuspected vertebral injury in acute spinal trauma: incidence and significance. Skeletal Radiol 2001;30(6):299–304.
83. Gu Y.J., Hu Y., Xu R.M., Ma W.H. Surgical treatment and classification of multiple-level noncontignous thoracolumbar fractures. Zhongguo Gu Shang 2009;22(11):838–40. PMID: 20084942.
84. Козлов В.Л. Хирургическое лечение осложненной травмы грудного отдела позвоночника: дис. ... канд. мед. наук. М., 2002. 121 с. [Kozlov V.L. Surgical treatment of complicated trauma of thoracic spine region: dis. ... of cand. of med. sciences. Moscow, 2002. 121 p. (In Russ.)].
85. Чирков А.А., Головашенко Н.В. Принцип неотложности в хирургическом лечении острой позвоночно-спинномозговой травмы. В сб.: Поленовские чтения: материалы Всерос. науч.-практ. конф. СПб., 2005. С. 115. [Chirkov A.A., Golovashenko N.V. The urgency principle in the surgical treatment of the acute spine and spinal cord injury. In: Polenov's readings: materials of Russian scientific and practical conference. Saint Petersburg, 2005. P. 115. (In Russ.)].
86. Hu J., Liao Q., Long W. Diagnosis and treatment of multiple-level noncontiguous spinal fractures. Zhongguo Xiu Fu Chong Jian Wai Ke Za Zhi 2005;19(6):424–6.
87. Раткин И.К., Батрак Ю.М., Светашов А.Н. и др. Задняя фиксация позвоночника при компрессионных переломах грудного и поясничного отделов. Хирургия позвоночника 2008;(2):8–13. [Ratkin I.K., Batrak Yu.M., Svetashov A.N. et al. Back fixation of the spine in compression fractures of the thoracic and lumbar regions. Khirurgiya pozvonochnika = Spinal Surgery 2008;(2):8–13. (In Russ.)].
88. Басков А.В., Шевелев И.Н., Яриков Д.Е. Новые возможности хирургического лечения повреждений нижнегрудного и поясничного отделов позвоночника. Журнал «Вопросы нейрохирургии им. Н.Н. Бурденко» 1999;(3):6–9. [Baskov A.V., Shevelev I.N., Yarikov D.E. New opportunities of surgical treatment of injuries of the lower thoracic and lumbar spine regions. Zhurnal "Voprosy neyrokhirurgii im. N.N. Burdenko" = Problems of Neurosurgery n. a. N.N. Burdenko 1999;(3):6–9. (In Russ.)].
89. Tezer M., Erturer R.E., Ozturk C. et al. Conservative treatment of fractures of the thoracolumbar spine. Int Orthop 2005;29(2):78–82.
90. Рерих В.В., Борзых О.К. Вентральная сегментарная фиксация при переломах грудных и поясничных позвонков. В сб.: Тезисы докладов VII съезда травматологов-ортопедов России. Под ред. Н.Г. Фомичева. Новосибирск, 2002. Т. 1. С. 103–104. [Rerikh V.V., Borzykh O.K. Ventral segmental fixation for fractures of the thoracic and lumbar vertebrae. In: Abstracts of the VII Congress of traumatologists and orthopedists of Russia. Ed. by N.G. Fomichev. Novosibirsk, 2002. Vol. 1. Pp. 103–104. (In Russ.)].
91. Макаревич С.В., Воронович И.Р., Петренко А.М. и др. Одно- и двухэтапные хирургические вмешательства при оскольчатых переломах грудных и поясничных позвонков с использованием транспедикулярной фиксации. В сб.: Организация оказания нейротравматологической помощи при спинальной травме: тез. докл. республиканской науч.-практ. конф. Минск, 2004. С. 77–80. [Makarevich S.V., Voronovich I.R., Petrenko A.M. et al. One and two-stages surgical interventions in comminuted fractures of the thoracic and lumbar vertebrae with transpedicular fixation using. In: Organization of neurotrauma care in case of spinal trauma: abstracts of the Republican scientific practical conference, Minsk, 2004. Pp. 77–80. (In Russ.)].
92. Усиков В.Д., Усиков В.В. Хирургическое лечение больных с позвоночно-спинномозговой травмой. Результаты хирургического лечения больных с застарелыми осложненными и неосложненными компрессионными переломами грудных и поясничных позвонков. В сб.: VII съезд травматологов-ортопедов России: тез. докл. Под ред. Н.Г. Фомичева. Новосибирск, 2002. Т. 1. С. 116–117. [Usikov V.D., Usikov V.V. Surgical treatment of patients with the spine and spinal cord injury. Results of surgical treatment of patients with chronic complicated and uncomplicated compression fractures of thoracic and lumbar vertebrae. In: VII Congress of traumatologists and orthopedists of Russia: theses of reports. Ed. by N.G. Fomichev. Novosibirsk, 2002. Vol. 1. Pp. 116–117. (In Russ.)].
93. Цивьян Я.Л. Повреждения позвоночника. М.: Медицина, 1971. 312 с. [Tsivyan Ya.L. Injuries of the spine. Moscow: Meditsina, 1971. 312 p. (In Russ.)].
94. Дзукаев Д.Н., Крылов В.В., Хорева Н.Е. Передняя декомпрессия спинного мозга и межтеловой спондилодез при операциях задним доступом – новые подходы в лечении больных с осложненной травмой грудопоясничного отдела позвоночника. В сб.: Новые технологии в нейрохирургии: материалы VII междунар. симпозиума. СПб.: Человек и здоровье, 2004. С. 60. [Dzukaev D.N., Krylov V.V., Khoreva N.E. Anterior decompression of the spinal cord and interbody spinal fusion in back surgery – new approaches in the treatment of patients with complicated injuries of the thoracolumbar

spine region. In: New technologies in neurosurgery: proceedings of the VII international symposium. Saint Petersburg: Chelovek i zdorovie, 2004. P. 60. (In Russ.)].
95. Батрак Ю.М. Задняя фиксация стягивающими скобами с памятью формы при вывихах нижних шейных позвонков: методическое пособие. Новокузнецк, 2001. [Batrak Yu.M. The back fixation by thighening brackets with shape memory in dislocations of the lower cervical vertebrae: a methodological guide. Novokuznetsk, 2001. (In Russ.)].
96. Глухих Д.Л. Опыт применения имплантатов из пористого никелида титана и изделий с термомеханической памятью формы в условиях нейрохирургического отделения ОБТЦ Сургута. В сб.: Актуальные вопросы имплантологии и остеосинтеза: сборник науч. трудов. Новокузнецк; СПб., 2001. С. 46–48. [Glukhikh D.L. Experience in the use of implants made of porous titanium nickelide and products with thermomechanical shape memory in conditions of the Neurosurgical Department of Surgut Clinical Traumatology Hospital. In: Actual issues of implantology and osteosynthesis: collection of proceedings. Novokuznetsk; Saint Petersburg, 2001. Pp. 46–48. (In Russ.)].
97. Oguz E. Long segment posterior surgical stabilization of unstable thoracolumbar spine fractures. J Turk Spin Surg 2004;15(3–4):12.
98. Uriarte E., Elguerabal B., Tovio R. Fracture-dislocation of the thoracic spine without neurologic lesion. Clin Orthop Relat Res 1987;217:261–5.

Вклад авторов
А.А. Гринь: разработка дизайна исследования;
О.Ю. Богданова: обзор публикаций по теме статьи, анализ полученных данных, написание текста статьи;
А.К. Кайков: обзор публикаций по теме статьи, анализ полученных данных, написание текста статьи;
А.Ю. Кордонский: обзор публикаций по теме статьи, анализ полученных данных.
Authors' contributions
A.A. Grin': developing the research design;
O.Yu. Bogdanova: reviewing of publications of the article's theme, analysis of the obtained data, article writing;
A.K. Kaykov: reviewing of publications of the article's theme, analysis of the obtained data, article writing;
A.Yu. Kordonskiy: reviewing of publications of the article's theme, analysis of the obtained data.

ORCID авторов
А.А. Гринь: https://orcid.org/0000-0003-3515-8329
О.Ю. Богданова: https://orcid.org/0000-0002-5069-7497
А.К. Кайков: https://orcid.org/0000-0001-8547-3322
А.Ю. Кордонский: https://orcid.org/0000-0001-5344-3970
ORCID of authors
A.A. Grin': https://orcid.org/0000-0003-3515-8329
O.Yu. Bogdanova: https://orcid.org/0000-0002-5069-7497
A.K. Kaykov: https://orcid.org/0000-0001-8547-3322
A.Yu. Kordonskiy: https://orcid.org/0000-0001-5344-3970

Конфликт интересов. Авторы заявляют об отсутствии конфликта интересов.
Conflict of interest. The authors declare no conflict of interest.

Финансирование. Исследование проведено без спонсорской поддержки.
Financing. The study was performed without external funding.

Статья поступила: 10.10.2017. **Принята к публикации:** 15.01.2018.
Article received: 10.10.2017. **Accepted for publication:** 15.01.2018.