

DOI: <https://doi.org/10.63769/1683-3295-2025-27-2-142-153>

Феномен нейропластичности коры головного мозга человека

С. А. Горяйнов^{1,2}, С. Б. Буклина^{3,4}, Н. Н. Маслова², Н. В. Юрьева², А. И. Баталов³, В. Ю. Жуков³,
Е. В. Александрова³, Д. В. Гусев⁴, Н. Е. Захарова³, И. Н. Пронин³

Контакты:
Сергей Алексеевич
Горяйнов
sgoraynov@gmail.com

¹Медицинский радиологический научный центр им. А. Ф. Цыба – филиал ФГБУ «Национальный медицинский исследовательский центр радиологии» Минздрава России; Россия, 249031 Обнинск, ул. Маршала Жукова, 10;

²ФГБОУ ВО «Смоленский государственный медицинский университет» Минздрава России; Россия, 214019 Смоленск, ул. Крупской, 28;

³ФГАУ «Национальный медицинский исследовательский центр нейрохирургии им. акад. Н. Н. Бурденко» Минздрава России; Россия, 125047 Москва, ул. 4-я Тверская-Ямская, 16;

⁴ФГАУ ВО «Российский национальный исследовательский медицинский университет им. Н. И. Пирогова» Минздрава России; Россия, 117997 Москва, ул. Островитянова, 1

Введение. Нейропластичность коры головного мозга является уникальным феноменом, имеющим не только фундаментальное, но и клиническое значение в неврологии и нейрохирургии.

Цель исследования – анализ данных литературы о феномене нейропластичности мозга человека при различных заболеваниях и факторах, влияющих на него.

Материалы и методы. Анализ литературы в системе PubMed выполнен по поиску слов “neuroplasticity”, “cortical plasticity” и “glioma surgery”. В работе в качестве иллюстраций использованы несколько клинических примеров из практики авторов.

Результаты. На основании данных литературы в статье приводятся основные виды нейропластичности в зависимости от типа патологического процесса; локализации кортикальных зон, участвующих в формировании нейропластичности; полноты возмещения утраченной мозговой функции; времени возникновения феномена; скорости развития патологического процесса. Показана особая роль сохранности трактов белого вещества в обеспечении нейропластичности. Показано клиническое значение данного феномена для нейрохирургии на примере внутримозговых опухолей, локализованных в функционально значимых зонах головного мозга.

Заключение. Нейропластичность коры головного мозга наиболее характерна для «медленных» патологических процессов, таких как глиомы низкой степени злокачественности, в отличие от «быстрых» процессов, таких как злокачественные опухоли, травмы, инсульты. Речевые зоны коры головного мозга более подвержены пластичности, чем двигательные (за исключением дополнительной моторной области). В механизмы компенсации могут включаться зоны коры, расположенные как вблизи очага поражения, так и на отдалении, в том числе контралатеральное полушарие. Феномен нейропластичности помогает компенсировать функции пораженных участков коры головного мозга как при развитии заболевания, так и при выполнении многоэтапных нейрохирургических вмешательств. Возможной перспективой является технология транскраниальной магнитной стимуляции для управления нейропластичностью как при опухолевых, так и при неопухолевых поражениях головного мозга.

Ключевые слова: нейропластичность, кора головного мозга, тракты белого вещества, глиома

Для цитирования: Горяйнов С. А., Буклина С. Б., Маслова Н. Н. и др. Феномен нейропластичности коры головного мозга человека. Нейрохирургия 2025;27(2):142–53.

DOI: <https://doi.org/10.63769/1683-3295-2025-27-2-142-153>

Phenomenon of cortical neuroplasticity in humans

S. A. Goryaynov^{1,2}, S. B. Buklina^{3,4}, N. N. Maslova², N. V. Yur'eva², A. I. Batalov³, V. Yu. Zhukov³, E. V. Aleksandrova³, D. V. Gusev⁴,
N. E. Zakharova³, I. N. Pronin³

¹A. F. Tsyb Medical Radiological Research Center – branch of the National Medical Research Radiological Center, Ministry of Health of Russia; 10 Marshala Zhukova St., Obninsk 249031, Russia;

²Smolensk State Medical University, Ministry of Health of Russia; 28 Krupskoy St., Smolensk 214019, Russia;

³N.N. Burdenko National Medical Research Center of Neurosurgery, Ministry of Health of Russia; 16 4-ya Tverskaya-Yamskaya St., Moscow 125047, Russia;
⁴N.I. Pirogov Russian National Research Medical University, Ministry of Health of Russia; 1 Ostrovityanova St., Moscow 117513, Russia

Contacts: Sergey Alekseevich Goryajnov sgoraynov@gmail.com

Background. Neuroplasticity of the brain cortex is a unique phenomenon. It has both scientific and clinical significance for neurology and neurosurgery.

Aim. The aim of this study is to analyze literature data on human brain neuroplasticity in various diseases and describe factors affecting it.

Materials and methods. Analysis of literature presented in the PubMed database was performed using searches for words “neuroplasticity”, “cortical plasticity” and “glioma surgery”. Several clinical cases from the authors’ practice are used as illustrations.

Results. Based on literature data, the article presents the main types of neuroplasticity depending on: type of pathological process; location of cortical zones participating in neuroplasticity formation; level of compensation of lost brain function; time of phenomenon development; rate of pathological process development. The special role of preservation of white matter tracts in neuroplasticity is highlighted. Clinical significance of this phenomenon for neurosurgery is demonstrated using the example of intracerebral tumors located in functionally important parts of the brain.

Conclusion. Neuroplasticity of the brain cortex is predominantly characteristic of “slow” pathological processes such as low-grade gliomas in contrast to “fast” processes (such as malignant tumors, injuries, strokes). Language areas of the cortex are more susceptible to plasticity than motor cortex (except the supplementary motor cortex). Areas neighboring the lesion, as well as distant areas including the contralateral hemisphere, can contribute to compensation mechanisms. Phenomenon of neuroplasticity helps to compensate functions of the affected cortex both during disease progression and multistage neurosurgical interventions. Transcranial magnetic stimulation is a promising technique for managing neuroplasticity in tumors and other types of brain diseases.

Keywords: neuroplasticity, cerebral cortex, white matter tracts, glioma

For citation: Goryajnov S.A., Buklina S.B., Maslova N.N. et al. Phenomenon of cortical neuroplasticity in humans. Neyrokhirurgiya = Russian Journal of Neurosurgery 2025;27(2):142–53. (In Russ.).

DOI: <https://doi.org/10.63769/1683-3295-2025-27-2-142-153>

ВВЕДЕНИЕ

Со времен открытий Поля Брока и Карла Вернике в неврологии господствовала теория узкого локализации. Позже в связи с многочисленными работами Н. Duffau (Монпелье, Франция), М. Berger (Сан-Франциско, США) и других исследователей, занимающихся хирургией опухолей функционально значимых зон головного мозга, данная концепция стала меняться. Понятие нейропластичности подразумевает компенсаторные возможности коры головного мозга при различных повреждениях. К ним можно отнести «медленные» и «быстрые» повреждения. «Быстрые» — инсульт, травмы, злокачественные опухоли и др. К «медленным» повреждениям относят опухоли низкой степени злокачественности, прежде всего глиомы (low-grade gliomas, LGG).

Условно нейропластичность можно разделить по локализации на **перифокальную** (вокруг очага) и с вовлечением **отдаленных зон** мозга как в **ипси-**, так и в **контралатеральном** полушарии.

Цель исследования — обзор литературы о типах нейропластичности коры мозга при различных ее повреждениях, возможностях диагностики этого феномена и использовании в клинической практике.

В табл. 1 приводятся данные о различных видах нейропластичности в коре головного мозга человека [1].

Таблица 1. Виды нейропластичности головного мозга

Table 1. Types of brain neuroplasticity

Вид нейропластичности Variant of neuroplasticity	Тип нейропластичности Type neuroplasticity
По темпу развития патологического процесса Rate of pathological process development	«Быстрые» и «медленные» патологические процессы “Fast” and “slow” pathological processes
По времени возникновения Time of development	«Острая» и «отсроченная» нейропластичность. Пред- и послеоперационная нейропластичность “Acute” and “delayed” neuroplasticity. Pre- and postoperative neuroplasticity
По топографии компенсаторных зон Topography of the compensatory zones	Перифокальная (вокруг зоны повреждения)/отдаленная в ипсилатеральном полушарии, контралатеральном полушарии — за счет гомологов Perifocal (around the affected area)/distant in the ipsilateral hemisphere — due to homologs
По компенсации неврологического дефицита Compensation of neurological deficit	Полная компенсация/неполная компенсация Complete compensation/incomplete compensation

НЕЙРОПЛАСТИЧНОСТЬ И ВОЗРАСТ

Важным аспектом нейропластичности головного мозга является возраст пациента. Известно, что в детском возрасте после гемисферотомии у пациентов отмечается хорошая компенсация выпадения функций полушария. Функциональная гемисферотомия или хирургическое отсечение белого вещества и каллозотомия проводятся в случаях тяжелой и трудноизлечимой эпилепсии. Удивительно, но несмотря на послеоперационные нарушения, включая гемипарез и гемианопсию, пациенты часто способны в значительной степени восстановить когнитивные и сенсомоторные функции в долгосрочной перспективе, используя оставшееся полушарие [2]. В то же время у взрослых пациентов компенсаторные возможности головного мозга вследствие нейропластичности значительно снижены, по сравнению с детьми. Однако имеющиеся многочисленные публикации в литературе посвящены изучению как самого феномена нейропластичности при различных неврологических и нейрохирургических заболеваниях, так и способам воздействия на него, в частности с помощью транскраниальной магнитной стимуляции (ТМС) [3].

«МЕДЛЕННЫЕ» ОЧАГОВЫЕ ПОВРЕЖДЕНИЯ ГОЛОВНОГО МОЗГА

Изучение вопросов нейропластичности коры мозга крайне важно для «медленных» процессов в головном мозге, например в хирургии LGG (диффузные глиомы Grade 1–2). Средняя скорость роста этих опухолей составляет до 4 мм в год. На нее влияют различные факторы, такие как метаболизм и кровоток в опухоли, гистологический подтип, наличие беременности у женщин [4]. Как правило, данные пациенты не имеют очагового неврологического дефицита за счет высокой возможности компенсации поврежденных опухолю участков мозга. В подавляющем большинстве случаев единственный неврологический симптом у данных пациентов – пароксизмальная симптоматика в виде различного вида фокальных и/или генерализованных приступов за счет раздражения растущей опухолю подлежащей коры мозга. За счет медленного увеличения опухоли в размерах происходит компенсация функциональных зон, затронутых растущей глиомой. Многочисленные примеры смещения функциональных зон моторной и речевой коры у пациентов с LGG описаны в публикации Н. Duffau [5].

«БЫСТРЫЕ» ОЧАГОВЫЕ ПОВРЕЖДЕНИЯ ГОЛОВНОГО МОЗГА

К «быстрым» очаговым повреждениям головного мозга относят глиомы высокой степени злокачественности (high-grade gliomas, HGG) (Grade 3–4), метастазы, инсульты, черепно-мозговые травмы. За счет быстрого развития патологического процесса компенсаторные возможности коры мозга не успевают

развиться. У данных пациентов проявления заболевания носят характер неврологических выпадений за счет очаговой симптоматики поражения и разрушения участков коры мозга и подлежащего белого вещества.

КЛАССИФИКАЦИЯ НЕЙРОПЛАСТИЧНОСТИ КОРЫ МОЗГА ПО ВРЕМЕНИ ВОЗНИКНОВЕНИЯ

Относительно времени операции различают предоперационную, интраоперационную и послеоперационную нейропластичность [1]. Выделяют «острую» и «отсроченную» нейропластичность коры мозга. Примером «отсроченной» нейропластичности является хирургическое удаление рецидива глиомы головного мозга, когда в течение некоторого времени от момента первой операции меняется локализация функциональных двигательных или речевых зон коры мозга по данным функциональной магнитно-резонансной томографии (фМРТ) или прямой стимуляции коры. В частности, в работе J.A. Garcia и соавт. показано развитие пластичности речевой коры в зоне Брока после парциального удаления опухоли и установки субдурального электрода – грида для стимуляции коры (с целью индукции нейропластичности) в течение 25 сут с последующей повторной операцией удаления опухоли [6]. Между 2 резекциями было показано формирование нейропластичности речевых зон коры с помощью метода фМРТ. В то же время получила свое развитие концепция двухэтапной хирургии глиом функционально значимых зон головного мозга с более длительным интервалом между 2 резекциями. Данные наблюдения послужили основанием для выделения двухэтапной хирургии глиом функционально значимых зон головного мозга [4]. Наряду с этим описаны многочисленные случаи «острой» нейропластичности коры мозга с изменением локализации функциональных зон до и после удаления опухоли во время одной операции [7]. В частности, описано изменение расположения корковых речевых и двигательных зон головного мозга до и после удаления опухоли во время одной и той же операции с помощью метода биполярной прямой электрической стимуляции мозга.

КЛАССИФИКАЦИЯ НЕЙРОПЛАСТИЧНОСТИ КОРЫ ПО ЛОКАЛИЗАЦИИ ОТНОСИТЕЛЬНО ОЧАГА ПОВРЕЖДЕНИЯ

Показаны подтипы нейропластичности с вовлечением соседних участков коры головного мозга: 1) рядом с зоной поражения, 2) коры на отдалении в пределах одного полушария и 3) коры противоположного полушария [4].

Активация коры мозга вблизи очага повреждения

Удаление дополнительной моторной области (ДМО) у пациентов с глиомой может приводить к гемиакинезии и мутизму (т.е. к синдрому ДМО) в ближайшем послеоперационном периоде. Однако к 6 мес

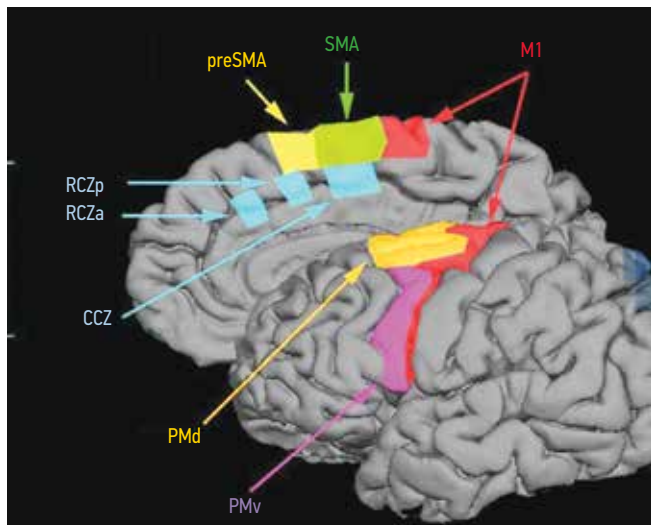


Рис. 1. Первичная моторная кора (M1); премоторная кора и дополнительная моторная кора (supplementary motor area, SMA) головного мозга; кора перед премоторной корой на медиальной поверхности лобной доли (preSMA); премоторная дорсальная кора (PMd); премоторная вентральная кора (PMv); задняя цингулярная кора (RCZp); передняя цингулярная кора (RCZa); каудальная цингулярная кора (CCZ) [8]

Fig. 1. Primary motor cortex (M1); premotor cortex and supplementary motor area (SMA) of the brain; cortex in front of premotor cortex on the medial surface of the frontal lobe (preSMA); premotor dorsal cortex (PMd); premotor ventral cortex (PMv); posterior cingulate cortex (RCZp); anterior cingulate cortex (RCZa); caudal cingulate zone (CCZ) [8]

у подавляющего большинства пациентов (более 90 % в некоторых исследованиях) наблюдается полное неврологическое восстановление [9]. Синдром ДМО хорошо описан в отечественной и зарубежной литературе [10] и является примером нейропластичности коры мозга вблизи зоны повреждения (рис. 1).

Кроме моторных зон описано также включение данного вида нейропластичности для глиом, локализованных в зонах Брока [11–14] и Вернике [15, 16], премоторной коры [17].

В работе M. Benzagmout и соавт. описана резекция опухоли в серии, включающей 7 глиом, расположенных в зоне Брока. У данных пациентов по результатам фМРТ выявлена активация в окружающих зонах, включая премоторную кору, орбитофронтальную кору и островок. Дооперационный неврологический дефицит отсутствовал [11]. Нейропластичность позволила безопасно удалить глиомы в зоне Брока без неврологического дефицита. Сходные наблюдения были описаны в работах V. Lubrano и соавт. [12] и A. De Benedictis и соавт. [18]. Однако остается дискуссионным минимальный порог силы тока, на котором следует останавливать резекцию опухоли в глубине, а также расстояние от функциональной зоны коры до края зоны резекции, поскольку при слишком близком подходе хирурга к коре мозга или проводящим путям повышается риск неврологического дефицита из-за возможности развития перифокального отека или ишемии во время этапа гемостаза или в послеоперационном периоде.

Участие контралатерального полушария в процессах нейропластичности

Одна из преобладающих теорий состоит в том, что контралатеральное полушарие компенсирует повреждение, развивая новые (или укрепляя существующие) функциональные сети [19]. Так, Т. Траут и соавт. провели магнитную энцефалографию всего мозга у 73 пациентов с глиомой в момент постановки диагноза и повторно после операции в момент рецидива. Они обнаружили среднее изменение индекса латеральности на 29 % (количественный показатель доминирования левого полушария в обработке речи), что указывает на сдвиг глобальной языковой функции в сторону контралатерального полушария [20].

В работе С.Б. Буклиной и соавт. описано выявление зон активации в виде правополушарных гомологов зон Брока и Вернике при фМРТ в динамике до 1 года у пациентов с глиомами, расположенными вблизи этих зон [21]. У 16 из 20 исследованных больных отмечено появление двусторонних очагов активации (зоны Брока и Вернике и их гомологи в правом полушарии) (рис. 2, 3). Очаги активации в ответ на речевые нагрузки при выполнении фМРТ выявлялись у некоторых пациентов еще до операции и сохранялись при исследовании

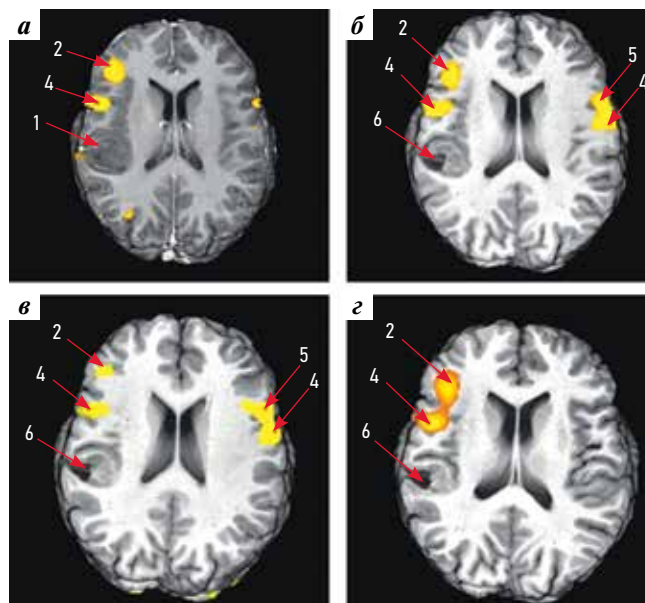


Рис. 2. Пример двусторонней активации зоны Брока у пациента с доброкачественной глиомой левой височной доли [21]: а – функциональная магнитно-резонансная томография (фМРТ), тест на составление предложений по предъявляемым существительным до операции; б – фМРТ, тест на генерацию существительных по предъявляемым буквам через 6 мес после операции; в – фМРТ, тест на составление предложений по предъявляемым существительным через 6 мес после операции; г – фМРТ, тест на генерацию существительных по предъявляемым буквам через 12 мес после операции

Fig. 2. Example of bilateral activation of the Broca's area in a patient with benign glioma of the left temporal lobe [21]: а – functional magnetic resonance imaging (fMRI), sentence production test based on presented nouns prior to surgery; б – fMRI, test for noun generation based on presented letters 6 months after surgery; в – fMRI, sentence production test based on presented nouns 6 months after surgery; г – fMRI, test for noun generation based on presented letters 12 months after surgery

до 1 года, хотя у 2 пациентов как до, так и после операции речевых нарушений не было. В то же время у 4 пациентов даже с грубой афазией на фоне ишемии очаги активации в правом полушарии не выявлялись. Речь в той или иной степени восстанавливалась у всех пациентов, несмотря на наличие или отсутствие очагов активации в правом полушарии. Таким образом, полученные в этой работе данные прежде всего указывают на особенности индивидуальной организации речевых систем у разных пациентов, выявляемых с помощью конкретных речевых нагрузок, но функциональ-

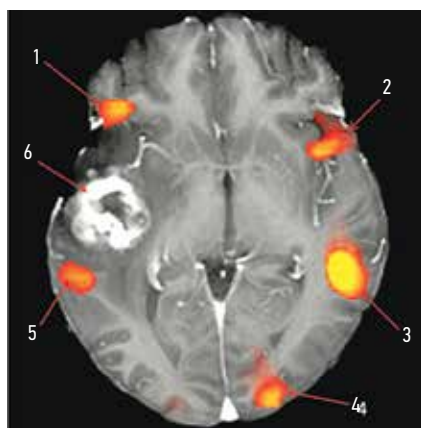


Рис. 3. Пример двусторонней активации зон Брока и Вернике у пациентки с метастазом рака яичника, аксиальный срез магнитно-резонансной томографии в T1-режиме с контрастированием [22]: 1, 2 – зоны Брока; 3, 5 – зоны Вернике; 4 – затылочная кора; 6 – опухоль с выраженным контрастированием

Fig. 3. Example of bilateral activation of Broca's and Wernicke areas in a female patient with ovarian cancer metastasis, axial section of T1-weighted contrast-enhanced magnetic resonance imaging [22]: 1, 2 – Broca's areas; 3, 5 – Wernicke areas; 4 – occipital cortex; 6 – tumor with marked contrast

ное значение зон активации в недоминантном полушарии осталось неочевидным. Однако Р.Е. Turkeltaub и соавт. при изучении правополушарных гомологов речевых зон было установлено, что ингибирующая ТМС в контралатеральном полушарии приводит к немедленному улучшению языковой функции [23]. Тем не менее функциональная роль активации субдоминантного полушария головного мозга и ее значение для прогноза неврологических функций остаются до конца еще не изученными.

С использованием систематического мультимодального подхода с особым упором на волокна белого вещества был разработан атлас нейропластичности [24], который дает уникальную информацию для хирургического планирования и может быть полезен для прогнозирования вероятности выздоровления (в зависимости от топологии поражения) при различных неврологических состояниях. Это может иметь решающее значение для выявления пациентов, нуждающихся в когнитивной реабилитации, и для предоставления соответствующего ухода [24]. В то же время остаются неизвестными функциональная роль активации субдоминантного полушария головного мозга и ее значение для прогноза неврологических функций. В табл. 2 приводятся некоторые факторы, влияющие на развитие нейропластичности.

КОМПЕНСАТОРНЫЕ ФУНКЦИИ ПОРАЖЕННОЙ КОРЫ ГОЛОВНОГО МОЗГА ОТНОСИТЕЛЬНО НЕКОТОРЫХ ЛОКАЛИЗАЦИЙ

Реорганизация коры мозга при медленно прогрессирующих процессах (например, при LGG) делает возможным обширные резекции опухолей, казавшихся ранее неоперабельными.

Таблица 2. Факторы, влияющие на развитие нейропластичности коры головного мозга

Table 2. Factors affecting brain neuroplasticity development

Фактор Factor	Примечание Comment	Источник Source
Возраст Age	Пациенты детского возраста имеют большую вероятность развития пластичности Children have higher probability of plasticity development	[2]
Скорость развития патологического процесса Rate of pathological process development	«Медленные» процессы более эффективны в развитии пластичности, чем «быстрые» “Slow” processes are more effective in plasticity development than “fast”	[4]
Локализация очага поражения Location of the lesion	Речевые зоны коры мозга, дополнительная моторная область более подвержена пластичности, чем первичная двигательная кора головного мозга Language areas of the cortex, supplementary motor area are more susceptible to plasticity than primary motor cortex	[9]
Сохранность трактов белого вещества головного мозга Preservation of white matter tracts	Для развития нейропластичности тракты белого вещества должны быть интактны White matter tracts must be intact for neuroplasticity development	[4]
Вовлечение контралатерального полушария Involvement of contralateral hemisphere	Данные о вовлечении контралатерального полушария и его влиянии на нейропластичность противоречивы Data on involvement of the contralateral hemisphere and its effect on neuroplasticity are contradictory	[21]

Ниже приведены примеры некоторых локализаций и возможности нейропластичности.

Зона Брока (доминантное полушарие). Показана возможность в некоторых случаях резекции треугольной и оперкулярной частей нижней лобной извилины доминантного полушария без развития афазии. Это бывает возможно вследствие компенсации вентральной премоторной корой (где находится зона артикуляции речи), префронтальной дорсальной латеральной корой, корой островковой доли, орбитальной частью нижней лобной извилины. Данные о возможной компенсации поражения зоны Брока подтверждаются атласом 700 электрических стимуляций, согласно которому она, по мнению авторов, не является конечной точкой речевой функции [25].

Зона Вернике (доминантное полушарие). Компенсация языковой функции при локализации глиомы в задневерхней части доминантной височной доли в месте соединения с нижней теменной долькой может достигаться зоной супрамаргинальной извилины, треугольной частью нижней лобной извилины (на отдалении), а также вовлечением противоположного полушария с помощью удаленных сетей посредством длинных ассоциативных трактов мозга и мозолистого тела [26].

Сенсомоторная кора является единой системой с перекрытием сенсорных и моторных функций. Понятие о «ригидности» первичной моторной коры, основанной на гомункулусе Пенфилда, для нейропластичности, возможно, следует пересмотреть. Пре- и постцентральные извилины могут взаимно перекрывать функции друг друга. Так, стимуляция прецентральной извилины может вызывать чувствительные ощущения, и наоборот, стимуляция постцентральной извилины приводит к мышечным сокращениям в противоположной половине тела. В этой зоне выявляются механизмы быстрой пластичности [27, 28] и более длительной [29], которая требует годы после операции. Также убедительно показана возможность резекции первичной моторной коры моторной зоны лица. Несмотря на преходящий парез мышц лица, двустороннее полушарное представительство этих функций объясняет неврологические улучшения у всех пациентов.

Дополнительная моторная область. Анатомо-функциональное значение ДМО подробно описано в различных публикациях [4, 9]. Резекция данной зоны может приводить к транзиторным симптомам акинезии, мутизма (при резекциях с доминантной стороны), которые регрессируют в сроки от 10 дней до нескольких недель после оперативного вмешательства при условии интенсивной реабилитации [30]. В данном случае фМРТ показывает активацию дополнительной моторной и премоторной коры противоположного полушария [31]. Однако более детальное обследование показывает нарушение бимануальной двигательной координации и сложных двигательных актов у таких пациентов. Это имеет особое значение,

например, для музыкантов (пианистов) и представителей других профессий, где важна бимануальная координация [32].

Верхняя теменная долька. Резекция коры верхней теменной дольки приводит к транзиторной атаксии, синдрому пространственного игнорирования в раннем послеоперационном периоде. Симптомы регрессируют при выполнении реабилитационных программ [4, 33, 34].

РОЛЬ ТРАКТОВ БЕЛОГО ВЕЩЕСТВА МОЗГА В ОБЕСПЕЧЕНИИ НЕЙРОПЛАСТИЧНОСТИ

Группа длинных ассоциативных путей белого вещества головного мозга образует «минимальный коннектом», общую структуру, которая демонстрирует очень низкую межиндивидуальную изменчивость и минимальный потенциал пластической компенсации. В целом было обнаружено, что в отличие от коры мозга, структуры белого вещества (особенно проекционные и ассоциативные тракты) представляют собой основное ограничение пластического потенциала с низкими индексами пластичности [24]. Следовательно, определение характера инфильтрации опухоли в критические тракты белого вещества является необходимым шагом для прогнозирования ожидаемой степени резекции с хирургической точки зрения и ожидаемого снижения нейрокогнитивных функций после операции или лучевой терапии. В ряде работ было показано, что взаимоотношение трактов белого вещества и внутримозговых опухолей может быть различным и включать деструкцию волокон, их инфильтрацию, дислокацию, реже — расщепление волокон пучков, а также разные варианты их сочетаний [35]. Вследствие этого картирование проводящих путей во время удаления опухолей является важной, актуальной и сложной задачей, в которой есть до конца нерешенные вопросы, в частности пороговые значения силы тока, на которых необходимо останавливать резекцию опухоли.

Повреждение трактов белого вещества часто приводит к стойким неврологическим нарушениям. Коннектом необходим для нейропластичности, т. е. подкорковая связь не должна быть повреждена хирургическим путем, чтобы избежать осложнений [4].

РОЛЬ НЕЙРОПЛАСТИЧНОСТИ В НЕЙРОХИРУРГИИ. ПОВТОРНЫЕ КРАНИОТОМИИ В СОЗНАНИИ С ИЗМЕНЕНИЕМ ЛОКАЛИЗАЦИИ РЕЧЕВЫХ/ ДВИГАТЕЛЬНЫХ ЗОН КОРЫ МОЗГА. КОНЦЕПЦИЯ СТАЖИРОВАННОЙ (ДВУХЭТАПНОЙ) ХИРУРГИИ ОПУХОЛЕЙ ФУНКЦИОНАЛЬНО ЗНАЧИМЫХ ЗОН ГОЛОВНОГО МОЗГА

Целью хирургического вмешательства при LGG является максимальная степень резекции. Однако полное удаление опухоли не всегда возможно, если глиома затрагивает функционально значимые зоны коры головного мозга. В связи с этим разработан

многоэтапный хирургический подход (стажированная хирургия) к критически важным областям головного мозга, которые классически считаются неоперабельными, что позволяет оптимизировать объем резекции, избегая при этом постоянного неврологического дефицита в промежутке между двумя операциями [4]. Чтобы продемонстрировать такую пластичность, использована комбинация фМРТ и интраоперационного картирования до и во время операций с интервалом в несколько лет у пациентов, каждый из которых перенес по 2 отдельные резекции глиомы, расположенной в левой доминантной премоторной области. В течение нескольких лет наблюдения после первой операции оба пациента не имели неврологического дефицита. Злокачественной трансформации не произошло. Основываясь на своем опыте работы с этими пациентами, авторы предположили, что в случаях неполного удаления глиомы следует рассмотреть возможность повторной операции до ее анапластической трансформации, что стало возможным благодаря реорганизации мозга после первого хирургического вмешательства [17]. На поздних эффектах нейропластичности коры базируется концепция многоходовой или многоэтапной хирургии опухолей функционально значимых зон мозга [4].

Резекция LGG, инфильтрирующей функционально значимые зоны головного мозга, становится возможной благодаря механизмам нейропластичности, индуцируемым опухолевым ростом. Потенциал церебральной пластичности долгое время недооценивался и позволяет проводить массивные резекции в функционально значимых зонах головного мозга, не вызывая осложнений [4].

МОНИТОРИНГ МЕХАНИЗМОВ НЕЙРОПЛАСТИЧНОСТИ КОРЫ ГОЛОВНОГО МОЗГА С ПОМОЩЬЮ ФУНКЦИОНАЛЬНОЙ МАГНИТНО-РЕЗОНАНСНОЙ ТОМОГРАФИИ

Функциональная магнитно-резонансная томография является легкодоступным инструментом для предоперационного картирования мозга, который можно включать в предоперационное планирование у пациентов с глиомами головного мозга. Наиболее значительными преимуществами фМРТ являются ее неинвазивность, широкая доступность, получение анатомических изображений и возможность повторения исследования в динамике. Кроме того, интересной возможностью является использование последующей фМРТ для оценки эволюции пластичности головного мозга у пациентов с глиомами. Тем не менее использование фМРТ имеет некоторые минусы, в частности недостаточно высокая чувствительность и специфичность в сравнении с прямой электрической стимуляцией коры головного мозга. Однако фМРТ имеет большой потенциал для новых методов диагностики и лечения глиобластом [36].

Ниже приведен клинический пример пациента из работы Н. Duffau и соавт., показывающий развитие «отсроченной» нейропластичности у пациента с глиомой, расположенной в левой лобной доле вблизи зоны Брока [37]. При динамической фМРТ было отмечено исчезновение зоны активации речи, что позволило выполнить повторную операцию через 4 года (рис. 4).

НЕЙРОПЛАСТИЧНОСТЬ КОРЫ ГОЛОВНОГО МОЗГА И ТРАНСКРАНИАЛЬНАЯ МАГНИТНАЯ СТИМУЛЯЦИЯ

Большие перспективы открывает применение метода ТМС. При его использовании авторы смогли количественно и качественно продемонстрировать пластичность мозга у пациентов с глиомами [38]. Как было показано ранее, у пациентов после инсульта (в частности, при лечении афазии) ТМС может иметь как возбуждающее, так и тормозящее действие на стимулируемые нейроны коры. Реальные механизмы реорганизации, вызванные возбуждающим и тормозящим действием ТМС на различные нейронные сети, являются предметом дискуссий. Однако сложные взаимодействия между ипсилатеральными, контралатеральными и межполушарными связями могут быть модулированы для облегчения функциональной компенсации [39]. При этом эффект ТМС не ограничивается только стимулируемой областью. Помимо возбуждающей стимуляции участков коры мозга возле зоны повреждения возможно проведение тормозящей низкочастотной ТМС на контралатеральной стороне, в частности гомологов речевых зон для облегчения восстановления афазии после инсульта [40].

Основываясь на предварительных результатах использования ТМС при инсульте, можно рассмотреть возможность применения методики у пациентов, перенесших операцию на головном мозге в связи с глиомами, в дополнение к функциональной реабилитации [41]. Надежным и осуществимым оригинальным терапевтическим решением в повседневной клинической практике может стать разработка конкретных протоколов ТМС, направленных на вытеснение функциональных зон из области роста глиомы или ее остатков. Действительно, в отличие от пациентов с афазией после инсульта, у которых было предложено использовать ингибирующую ТМС на правом полушарии, основная цель стимуляции у пациентов с опухолями головного мозга — вовлечение гомологов функциональных зон контралатерального полушария, которым, по мнению А. Coget и соавт., может принадлежать ключевая роль в восстановлении после первой операции [42]. Однако пока остается неясным, как ТМС влияет на рост опухоли.

Фактически, чтобы увеличить объем резекции во время повторной операции, ТМС можно использовать для подавления периферических критических участков функциональных зон и вытеснения их

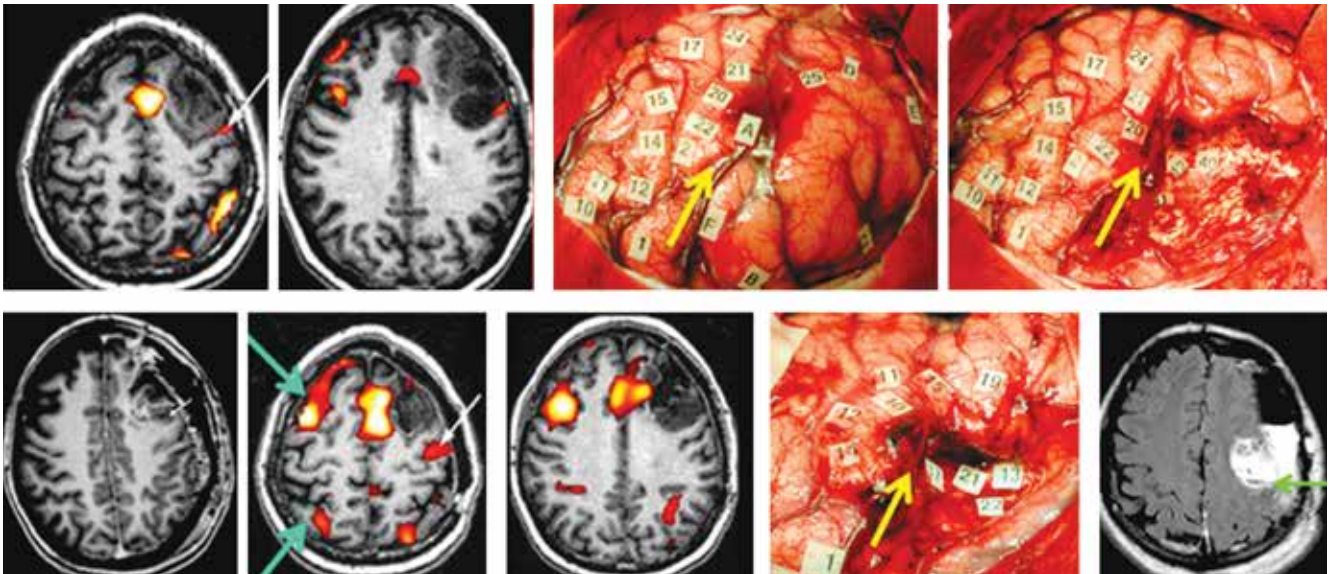


Рис. 4. Пример «отсроченной» нейропластичности речевой коры в зоне Брока у пациента с резекцией глиомы низкой степени злокачественности в левой лобной доле: во время первой операции опухоль удалена не полностью, данные функциональной магнитно-резонансной томографии показывают активацию речевой зоны Брока рядом с зоной резекции. Через 4 года данная зона инактивировалась, опухоль удалена полностью. Зона активации речи (белая стрелка); интраоперационная электрическая стимуляция корковой зоны речи (желтая стрелка); смещение зоны активации речи (светло-зеленая стрелка) относительно первичной локализации при повторной операции; моторные зоны головного мозга на снимках функциональной магнитно-резонансной томографии (темно-зеленая стрелка) [5]

Рис. 4. Example of "delayed" neuroplasticity of language cortex in the Broca's area in a patient with resection of low-grade glioma in the frontal lobe: during the first surgery, the tumor was not resected completely, magnetic resonance imaging data after the first surgery shows activation of the Broca's area near the resection zone. After 4 years, this zone inactivated, tumor in this area was resected fully. Speech activation zone (white arrow); intraoperative electric stimulation of the cortical speech zone (yellow arrow); shift of the speech activation zone (light green arrow) relative to the primary location during the repeat surgery; motor zones of the brain on functional magnetic resonance images (dark green arrow) [5]

за пределы распространения опухоли в зоне хирургического воздействия после первой резекции, где удаление опухоли было прервано. Следующим вопросом в перспективе может быть использование ТМС с целью ускорения нейропластичности и оптимизации объема резекции глиом, затрагивающих критические нейронные сети, еще до первой операции [43]. К сожалению, не у всех пациентов наблюдается ответ на ТМС. Причины этого явления до конца неясны и требуют дальнейших исследований.

ОБСУЖДЕНИЕ

Медленно прогрессирующие поражения головного мозга (например, LGG) индуцируют процессы нейропластичности в коре головного мозга как рядом с зоной поражения, так и на отдалении. Это позволяет выполнять резекции опухолей в функционально значимых зонах коры головного мозга, ранее казавшихся нерезектабельными вследствие господства философии локационизма. В настоящее время в литературе представлены многочисленные примеры успешных резекций глиом, вовлекающих как речевые, так и различные двигательные зоны коры головного мозга без выраженного персистирующего неврологического дефицита [4]. Восстановление речевой функции после резекции глиомы в функционально значимых зонах головного мозга — обычное явление, и в литературе

существует несколько конкурирующих теорий относительно того, как это происходит. Существуют теории инфильтрации глиомой корковых речевых зон и проводящих субкортикальных путей, повреждения этих зон вследствие оперативного вмешательства, а также после адьювантного лечения [44].

Реорганизация речи может представлять собой адаптивный феномен, компенсирующий инвазию опухоли в доминантное полушарие. Однако функциональные изменения, лежащие в основе языковой пластичности, с течением времени остаются неизвестными. Показано усиление межполушарных и правосторонних связей с участием гомологов языковых областей [45].

Очаговые поражения головного мозга могут приводить к морфологическим и функциональным изменениям в его отдаленных областях, например в контралатеральном полушарии. При постепенном прогрессировании заболевания функциональная компенсация и структурная пластичность этих зон оказываются более эффективными. По сравнению с HGG при LGG наблюдается тенденция к медленному росту, они менее инвазивны и имеют меньшую степень клеточной инфильтрации и пролиферации. Напротив, HGG, особенно IV степени (глиобластомы, астроцитомы), растут намного быстрее. В исследованиях показано, что существует 10-кратная разница в скорости роста: LGG растут примерно на 4 мм/год,

а HGG – примерно на 3 мм/мес [46]. Эта разница обеспечивает лучшую модель для изучения этой проблемы.

По сравнению с пациентами с HGG, пациенты с LGG имели более высокую степень вовлеченности контралатерального полушария в речевые функции, по данным S. Krishna и соавт. [44].

Зоны головного мозга за пределами участка повреждения (включая мозжечок) участвуют в реорганизации, обеспечивая более детальное представление об изменениях, связанных с пластичностью, в языковой сети при глиоме. Классические локализационистские модели, которые утверждают, что все виды поведения и когнитивные функции могут быть локализованы в ограниченных областях коры, по сути, исключают существование пластичности [4]. С другой стороны, более современные сетевые теории, предполагающие, что информация обрабатывается корковыми полями или узлами, формирующими динамические связи, когда ансамбли нейронов на короткое время синхронизируют свою деятельность, предлагают альтернативный механизм. В соответствии с этой теорией функциональная сеть может успешно пройти реорганизацию в условиях повреждения подобно авиакомпаниям, которые могут приспособиться к неожиданному закрытию аэропорта, перестраивая соединения полетов [47]. Однако для реализации феномена нейропластичности корковых зон необходима сохранность соединений между различными участками коры (т. е. белого вещества).

ЗАКЛЮЧЕНИЕ

Развитие нейропластичности можно разделить по заболеваниям при «медленных» процессах (LGG), когда она наиболее эффективна, и при «быстрых» процессах, когда ее развитие запаздывает (инсульты, травма, злокачественные опухоли). Наиболее эффективны процессы нейропластичности при LGG. Эффекты нейропластичности можно разделить по времени возникновения на «острые» и «отсроченные», пред- и послеоперационные, с полной и неполной компенсацией нарушенных функций. По локализации нейропластичность может быть разделена на периферическую, отдаленную в пределах ипсилатерального полушария и отдаленную с вовлечением контралатерального полушария. Речевые зоны коры и зона ДМО более пластичны относительно первичной моторной коры. Роль нейропластичности в неврологии состоит в возможности восстановления утраченных функций

после очаговых поражений мозга самопроизвольно или в результате применения ТМС.

Роль нейропластичности в нейрохирургии заключается в хорошем восстановлении при операциях в ДМО и некоторых других локализациях, включая двигательные и речевые зоны коры. Это является базисом для концепции многоэтапной хирургии опухолей функционально значимых зон мозга (прежде всего с вовлечением коры мозга, включая зоны Брока и Вернике, в меньшей степени – сенсомоторную кору). Это дает возможность выполнять массивные резекции опухолей вблизи или непосредственно в функционально значимых зонах головного мозга без серьезного неврологического дефицита.

Эффекты нейропластичности возможны только при сохранных трактах белого вещества мозга. Развитие и тип нейропластичности зависят от исходного состояния межполушарной асимметрии, типа патологического процесса и его локализации. Наилучшие эффекты нейропластичности выражены в детском возрасте.

ПЕРСПЕКТИВЫ

В будущем необходимо разработать новые методы лечения с основной целью уменьшения миграции клеток LGG в сторону трактов белого вещества, что значительно ограничивает потенциал пластичности [48].

Следующая перспектива заключается в улучшении идентификации механизмов пластичности с помощью мультимодальных инструментов объективной нейровизуализации (например, стимулзависимой магнитно-резонансной томографии или фМРТ в состоянии покоя) и/или неинвазивного картирования мозга (например, с помощью ТМС). Такие перспективы могут помочь врачам оптимизировать сроки выбора лечения.

Еще одна перспектива заключается в усилении нейропластических реорганизаций за счет преодоления функциональных ограничений, представленных коннектомом. Для достижения этой цели необходимы дальнейшие исследования, изучающие механизмы, лежащие в основе ремоделирования сетей, особенно изменение функциональной сети в сторону отдаленных ипсилатеральных или контралатеральных зон мозга, и динамику конфигурации нейронных сетей [49], чтобы рекомендовать потенциальные протоколы нейромодуляции (например, повторяющиеся транскраниальные стимуляции с постоянным током) [50].

Литература | References

- Cargnelutti E., Ius T., Skrap M., Tomasino B. What do we know about pre- and postoperative plasticity in patients with glioma? A review of neuroimaging and intraoperative mapping studies. *Neuroimage Clin* 2020;28:102435. DOI: 10.1016/j.nicl.2020.102435
- Uddin L.Q. Stability and plasticity of functional brain networks after hemispherectomy: implications for consciousness research. *Quant Imaging Med Surg* 2020;10(6):1408–12. DOI: 10.21037/qims-20-554
- Jannati A., Oberman L.M., Rotenberg A., Pascual-Leone A. Assessing the mechanisms of brain plasticity by transcranial magnetic stimulation. *Neuropsychopharmacol* 2023;48(1):191–208. DOI: 10.1038/s41386-022-01453-8
- Duffau H. Diffuse low-grade gliomas and neuroplasticity. *Diagn Interv Imaging* 2014;95(10):945–55. DOI: 10.1016/j.diii.2014.08.001
- Duffau H. Functional mapping before and after low-grade glioma surgery: a new way to decipher various spatiotemporal patterns of individual neuroplastic potential in brain tumor patients. *Cancers (Basel)* 2020;12(9):2611. DOI: 10.3390/cancers12092611
- Barcia J.A., Sanz A., Balugo P. et al. High-frequency cortical subdural stimulation enhanced plasticity in surgery of a tumor in Broca's area. *Neuroreport* 2012;23(5):304–9. DOI: 10.1097/WNR.0b013e3283513307
- Duffau H. Lessons from brain mapping in surgery for low-grade glioma: insights into associations between tumour and brain plasticity. *Lancet Neurol* 2005;4(8):476–86. DOI: 10.1016/S1474-4422(05)70140-X
- Kessels R., Eling P., Ponds R. et al. *Klinische neuropsychologie*. Amsterdam: Boom. 2012. ISBN (Print): 978-94-6105-444-9.
- Young A.L., Bocchetta M., Russell L.L. et al. Characterizing the clinical features and atrophy patterns of MAPT-related frontotemporal dementia with disease progression modeling. *Neurology* 2021;97(9):e941–52. DOI: 10.1212/WNL.00000000000012410
- Алексеев И.М., Зуев А.А. Хирургическое лечение опухолей дополнительной моторной области. *Нейрохирургия* 2022;24(3):90–9. DOI: 10.17650/1683-3295-2022-24-3-90-99
- Alekseev I.M., Zuev A.A. Surgical treatment of tumors of the supplementary motor area. *Neyrokhirurgiya = Russian Journal of Neurosurgery* 2022;24(3):90–9. (In Russ.). DOI: 10.17650/1683-3295-2022-24-3-90-99
- Benzagmout M., Gatignol P., Duffau H. Resection of World Health Organization Grade II gliomas involving Broca's area: methodological and functional considerations. *Neurosurgery* 2007;61(4):741–53. DOI: 10.1227/01.NEU.0000298902.69473.77
- Lubrano V., Draper L., Roux F.E. What makes surgical tumor resection feasible in Broca's area? Insights into intraoperative brain mapping. *Neurosurgery* 2010;66(5):868–75. DOI: 10.1227/01.NEU.0000368442.92290.04.00
- Thiel A., Habedank B., Herholz K. et al. From the left to the right: how the brain compensates progressive loss of language function. *Brain Lang* 2006;98(1):57–65. DOI: 10.1016/j.bandl.2006.01.007
- Thiel A., Habedank B., Winhuisen L. et al. Essential language function of the right hemisphere in brain tumor patients. *Ann Neurol* 2005;57(1):128e131. DOI: 10.1002/ana.20342
- Thiel A., Herholz K., Koyuncu A. et al. Plasticity of language networks in patients with brain tumors: a positron emission tomography activation study. *Ann Neurol* 2001;50(5):620–9. DOI: 10.1002/ana.1253
- Ille S., Engel L., Albers L. et al. Functional reorganization of cortical language function in glioma patients – a preliminary study. *Front Oncol* 2019;9:446. DOI: 10.3389/fonc.2019.00446
- Robles S.G., Gatignol P., Lehericy S., Duffau H. Long-term brain plasticity allowing a multistage surgical approach to World Health Organization Grade II gliomas in eloquent areas. *J Neurosurg* 2008;109(4):615–24. DOI: 10.3171/JNS/2008/109/10/0615
- De Benedictis A., Sarubbo S., Duffau H. Subcortical surgical anatomy of the lateral frontal region: human white matter dissection and correlations with functional insights provided by intraoperative direct brain stimulation. *J Neurosurg* 2012;117(6):1053–69. DOI: 10.3171/2012.7.JNS12628
- Duffau H. Brain plasticity: From pathophysiological mechanisms to therapeutic applications. *J Clin Neurosci* 2006;13(9):885–97. DOI: 10.1016/j.jocn.2005.11.045
- Traut T., Sardesh N., Bulbas L. et al. MEG imaging of recurrent gliomas reveals functional plasticity of hemispheric language specialization. *Hum Brain Mapp* 2019;40(4):1082–92. DOI: 10.1002/hbm.24430
- Буклина С.Б., Баталов А.И., Смирнов А.С. и др. Динамика картины фМРТ и речевой функции у больных после удаления внутримозговых опухолей лобной и височной долей мозга. *Вопросы нейрохирургии им. Н.Н. Бурденко* 2017;(3):17–29. DOI: 10.17116/neiro201781317-29
- Buklina S.B., Batalov A.I., Smirnov A.S. et al. dynamics of functional MRI and speech function in patients after resection of frontal and temporal lobe tumors. *Voprosy neyrokhirurgii im. N.N. Burdenko = Burdenko's Journal of Neurosurgery* 2017;(3):17–29. (In Russ.). DOI: 10.17116/neiro201781317-29
- Буклина С.Б., Баталов А.И., Фадеева Т.М. и др. Структура активации речевых зон у больных с внутримозговыми опухолями по данным функциональной магнитно-резонансной томографии в сопоставлении с локализацией опухоли и профилем функциональной асимметрии. *Вопросы нейрохирургии им. Н.Н. Бурденко* 2015;79(3):60–8. DOI: 10.17116/neiro201579360-68
- Buklina S.B., Batalov A.I., Fadeeva T.M. et al. The structure of activation of speech zones in patients with intracerebral tumors according to functional magnetic resonance imaging in comparison with tumor localization and functional asymmetry profile. *Voprosy neyrokhirurgii im. N.N. Burdenko = Burdenko's Journal of Neurosurgery* 2015;79(3):60–8. (In Russ.). DOI: 10.17116/neiro201579360-68
- Turkeltaub P.E., Eickhoff S.B., Laird A.R. et al. Minimizing within-experiment and within-group effects in Activation Likelihood Estimation meta-analyses. *Hum Brain Mapp* 2012;33(1):1–13. DOI: 10.1002/hbm.21186
- Herbet G., Maheu M., Costi E. et al. Mapping neuroplastic potential in brain-damaged patients. *Brain* 2016;139(3):829–44. DOI: 10.1093/brain/awv394
- Tate M.C., Herbet G., Moritz-Gasser S. et al. Probabilistic map of critical functional regions of the human cerebral cortex: Broca's area revisited. *Brain* 2014;137(Pt 10):2773–82. DOI: 10.1093/brain/awu168
- Sarubbo S., Le Bars E., Moritz-Gasser S., Duffau H. Complete recovery after surgical resection of left Wernicke's area in awake patient: a brain stimulation and functional MRI study. *Neurosurg Rev* 2012;35(2):287–92. DOI: 10.1007/s10143-011-0351-4
- Duffau H., Sichez J.P., Lehericy S. Intraoperative unmasking of brain redundant motor sites during resection of a precentral angioma. Evidence using direct cortical stimulations. *Ann Neurol* 2000;47(1):132–5. PMID: 10632114.
- Duffau H. Acute functional reorganisation of the human motor cortex during resection of central lesions: a study using intraoperative brain mapping *J Neurol Neurosurg Psychiatry* 2001;70(4):506–13. DOI: 10.1136/jnnp.70.4.506
- Duffau H., Denvil D., Capelle L. Long-term reshaping of language, sensory and motor maps following glioma resection: a new parameter to integrate in the surgical strategy. *J Neurol Neurosurg Psychiatry* 2002;72(4):511–6. DOI: 10.1136/jnnp.72.4.511
- Krainik A., Lehericy S., Duffau H. et al. Postoperative speech disorder after medial frontal surgery: role of the supplementary

- motor area. *Neurology* 2003;60(4):587–94.
DOI: 10.1212/01.wnl.0000048206.07837.59
31. Krainik A., Duffau H., Capelle L. et al. Role of the healthy hemisphere in recovery after resection of the supplementary motor area. *Neurology* 2004;62(8):1323–32.
DOI: 10.1212/01.wnl.0000120547.83482.b1
 32. Rech F., Herbet G., Moritz-Gasser S., Duffau H. Disruption of bimanual movement by unilateral subcortical electrostimulation. *Hum Brain Mapp* 2014;35(7):3439–45.
DOI: 10.1002/hbm.22413
 33. Desmurget M., Bonnetblanc F., Duffau H. Contrasting acute and slow-growing lesions: a new door to brain plasticity. *Brain* 2007;130(Pt 4):898–914. DOI: 10.1093/brain/awl300
 34. Desmurget M., Sirigu A. A parietal-premotor network for movement intention and motor awareness. *Trends Cogn Sci* 2009;13(10):411–9. DOI: 10.1016/j.tics.2009.08.001
 35. Жуков В.Ю., Горяйнов С.А., Буклина С.Б. и др. Картирование кортикальных речевых зон и аркуатного тракта у пациентов с глиомами височной доли левого полушария (анализ серии из 27 наблюдений). *Нейрохирургия* 2023;25(1):53–61.
DOI: 10.17650/1683-3295-2023-25-1-53-61
Zhukov V.Yu., Goryainov S.A., Buklina S.B. et al. Mapping of cortical speech zones and arcuate tract in patients with gliomas of temporal lobe of left hemisphere (analysis of a series of 27 observations). *Neyrokhirurgiya = Russian Journal of Neurosurgery* 2023;25(1):53–61. (In Russ.).
DOI: 10.17650/1683-3295-2023-25-1-53-61
 36. Idu A.A., Bogaciu N.S., Ciurea A.V. Brain imaging and morphological plasticity in glioblastoma: a literature review. *J Med Life* 2023;16(3):344–7. DOI: 10.25122/jml-2022-0201
 37. Duffau H. Can non-invasive brain stimulation be considered to facilitate reoperation for low-grade glioma relapse by eliciting neuroplasticity? *Front Neurol* 2020;11:582489.
DOI: 10.3389/fneur.2020.582489
 38. De Almeida C.C., Neville I.S., Hayashi C.Y. et al. Quantification of tumor induced motor cortical plasticity using navigated transcranial magnetic stimulation in patients with adult-type diffuse gliomas. *Front Neurosci* 2023;17:1143072.
DOI: 10.3389/fnins.2023.1143072
 39. Hamilton R.H., Chrysikou E.G., Coslett B. Mechanisms of aphasia recovery after stroke and the role of noninvasive brain stimulation. *Brain Lang* 2011;118(1–2):40–50. DOI: 10.1016/j.bandl.2011.02.005
 40. Barwood C.H., Murdoch B.E., Whelan B.M. et al. The effects of low frequency repetitive transcranial magnetic stimulation (rTMS) and sham condition rTMS on behavioural language in chronic non-fluent aphasia: short term outcomes. *NeuroRehabilitation* 2011;28(2):113–28.
DOI: 10.3233/NRE-2011-0640
 41. Mosca C., Zoubrinetzy R., Bacib M. et al. Rehabilitation of verbal memory by means of preserved nonverbal memory abilities after epilepsy surgery. *Epilepsy Behav Case Rep* 2014;2:167–73.
DOI: 10.1016/j.ebcr.2014.09.002
 42. Coget A., Deverduin J., Bonafé A. et al. Transient immediate postoperative homotopic functional disconnectivity in low-grade glioma patients. *Neuroimage Clin* 2018;18:656–62.
DOI: 10.1016/j.nicl.2018.02.023
 43. Duffau H. Can non-invasive brain stimulation be considered to facilitate reoperation for low-grade glioma relapse by eliciting neuroplasticity? *Front Neurol* 2020;11:582489.
DOI: 10.3389/fneur.2020.582489
 44. Krishna S., Kakaizada S., Almeida N. et al. Central nervous system plasticity influences language and cognitive recovery in adult glioma. *Neurosurgery* 2021;89(4):539–48.
DOI: 10.1093/neuros/nyaa456
 45. Pasquini L., Peck K.K., Tao A. et al. Longitudinal evaluation of brain plasticity in low-grade gliomas: fmri and graph-theory provide insights on language reorganization. *Cancers (Basel)* 2023;15(3):836. DOI: 10.3390/cancers15030836
 46. Swanson K.R., Bridge C., Murray J.D., Alvord E.C. Virtual and real brain tumors: using mathematical modeling to quantify glioma growth and invasion. *J Neurol Sci* 2003;216(1):1–10.
DOI: 10.1016/j.jns.2003.06.001
 47. Bullmore E., Sporns O. The economy of brain network organization. *Nat Rev Neurosci* 2012 Apr 13;13(5):336–49.
DOI: 10.1038/nrn3214
 48. Sam N., Duffau H. Brain plasticity profiling as a key support to therapeutic decision-making in low-grade glioma oncological strategies. *Cancers (Basel)* 2023;15(14):3698.
DOI: 10.3390/cancers15143698
 49. Herbet G., Duffau H. Revisiting the functional anatomy of the human brain: toward a meta-networking theory of cerebral functions. *Physiol Rev* 2020;100(3):1181–228.
DOI: 10.1152/physrev.00033.2019
 50. Ille S., Kelm A., Schroeder A. et al. Navigated repetitive transcranial magnetic stimulation improves the outcome of postsurgical paresis in glioma patients – a randomized, double-blinded trial. *Brain Stimul* 2021;14(4):780–7.
DOI: 10.1016/j.brs.2021.04.026

Вклад авторов

С.А. Горяйнов: разработка дизайна исследования, написание текста статьи, редактирование статьи;
С.Б. Буклина, А.И. Баталов, В.Ю. Жуков, Е.В. Александрова, Д.В. Гусев, Н.Е. Захарова, И.Н. Пронин: получение данных для анализа;
Н.Н. Маслова: анализ полученных данных;
Н.В. Юрьева: обзор публикаций.

Authors' contributions

S.A. Goryainov: developing the research design, article writing, article editing;
S.B. Buklina, A.I. Batalov, V.Yu. Zhukov, E.V. Aleksandrova, D.V. Gusev, N.E. Zakharova, I.N. Pronin: obtaining data for analysis;
N.N. Maslova: analysis of the obtained data;
N.V. Yur'eva: reviewing of publications.

ORCID авторов / ORCID of authors

С.А. Горяйнов / S.A. Goryainov: <https://orcid.org/0000-0003-0183-5643>
С.Б. Буклина / S.B. Buklina: <https://orcid.org/0000-0002-9451-3565>
Н.Н. Маслова / N.N. Maslova: <https://orcid.org/0000-0003-0183-5643>
Н.В. Юрьева / N.V. Yur'eva: <https://orcid.org/0000-0001-9419-3533>
А.И. Баталов / A.I. Batalov: <https://orcid.org/0000-0002-8924-7346>
В.Ю. Жуков / V.Yu. Zhukov: <https://orcid.org/0000-0002-2523-3009>
Е.В. Александрова / E.V. Aleksandrova: <https://orcid.org/0000-0001-5327-314X>

Д.В. Гусев / D.V. Gusev: <https://orcid.org/0000-0002-0931-1636>
Н.Е. Захарова / N.E. Zakharova: <https://orcid.org/0000-0002-0516-3613>
И.Н. Пронин / I.N. Pronin: <https://orcid.org/0000-0002-4480-0275>

Конфликт интересов. Авторы заявляют об отсутствии конфликта интересов.
Conflict of interest. The authors declare no conflict of interest.

Финансирование. Работа выполнена при поддержке гранта Министерства образования и науки РФ № 075-15-2021-1343 «Развитие биоресурсной коллекции опухолей нервной системы человека с молекулярно-генетической паспортизацией для персонализированного лечения пациентов с нейроонкологическими заболеваниями».

Funding. The study was performed with support from the grant of the Ministry of Education and Science of the Russian Federation No. 075-15-2021-1343 “Development of bioresource collection of tumors of the human nervous system with molecular and genetic passporting for personalized treatment of patients with neuro-oncological diseases”.