Russian Journal of Neurosurgery | НЕЙРОХИРУРГИЯ
ТОМ 23 Volume 23
3'2021

DOI: 10.17650/1683-3295-2021-23-3-69-74

CC BY

ВОЗМОЖНОСТЬ ОДНОМОМЕНТНОГО ВЫПОЛНЕНИЯ КОМБИНИРОВАННОЙ КОЖНОЙ ПЛАСТИКИ ПРИ УСТАНОВКЕ СИНТЕТИЧЕСКИХ ИМПЛАНТАТОВ ПОСЛЕ ТРЕПАНАЦИИ ЧЕРЕПА

П.Г. Туниманов[1], В.А. Мануковский[1, 2], Е.В. Зиновьев[1], П.В. Чечулов[1], Д.В. Костяков[1]

[1]ГБУ «Санкт-Петербургский научно-исследовательский институт скорой помощи им. И.И. Джанелидзе»; Россия, 192242 Санкт-Петербург, ул. Будапештская, 3, лит. А;
[2]ФГБОУ ВО «Северо-Западный государственный медицинский университет им. И.И. Мечникова» Минздрава России; Россия, 191015 Санкт-Петербург, ул. Кирочная, 41

Контакты: Петр Георгиевич Туниманов *tunimanov@gmail.com*

Введение. За последние 20 лет в Российской Федерации и за рубежом по мере увеличения количества декомпрессивных трепанаций возрастает число выполненных краниопластик. Несмотря на развитие технологий, данные хирургические вмешательства неизбежно сопровождаются осложнениями (до 36 %), в том числе с формированием дефектов кожных покровов. Выбор оптимального алгоритма устранения дефектов кожных покровов после краниопластик остается предметом дискуссий.
Цель публикации – продемонстрировать на клиническом примере возможность одномоментного выполнения комбинированной кожной пластики при установке синтетических имплантатов после трепанации, а также проанализировать исходы и осложнения таких операций.
Материалы и методы. За 2017–2019 гг. под нашим наблюдением находилось 42 пациента, перенесших трепанацию черепа и краниопластику, из них у 10 в связи с возникшими осложнениями осуществлено удаление имплантатов и повторная краниопластика. Проанализированы структура хирургических вмешательств и сроки их проведения, продолжительность госпитализации, частота осложнений, а также сроки их развития.
В статье описан случай одномоментной установки титановой пластины, выполнения комбинированной кожной пластики у пациента, перенесшего ранее декомпрессивную трепанацию черепа, краниопластику с использованием протакрилового имплантата.
Результаты. Одномоментная краниопластика с кожной пластикой выполнена у 3 из 42 пациентов. Средняя продолжительность госпитализации после такого вмешательства была статистически значимо меньше, чем при двухэтапной пластике (28,0 ± 3,9 и 52,0 ± 2,7 дня соответственно, p <0,05). Осложнений в послеоперационном периоде после одномоментной пластики не наблюдалось, а после двухэтапной зарегистрировано 2 случая расхождения краев раны и формирования свищей над имплантатами.
Заключение. При технической возможности, а также удовлетворительном состоянии кожного лоскута выполнение одномоментной краниопластики с комбинированной кожной пластикой может быть одним из способов устранения обширных дефектов кожного покрова головы и черепа.

Ключевые слова: краниопластика, осложнение, дефект кожи, протакрил, титановая сетка, кожная пластика

Для цитирования: Туниманов П.Г., Мануковский В.А., Зиновьев Е.В. и др. Возможность одномоментного выполнения комбинированной кожной пластики при установке синтетических имплантатов после трепанации черепа. Нейрохирургия 2021;23(3):69–74. DOI: 10.17650/1683-3295-2021-23-3-69-74.

The possibility of simultaneous combined skin grafting during the installation of synthetic implants after cranial trepanation

P.G. Tunimanov[1], V.A. Manukovskiy[1, 2], E.V. Zinoviev[1], P.V. Chechulov[1], D.V. Kostyakov[1]

[1]Saint Petersburg I.I. Dzhanelidze Research Institute of Emergency Medicine; 3A Budapeshtskaya St., Saint Petersburg 192242, Russia;
[2]North-Western State Medical University n. a. I.I. Mechnikov, Ministry of Heath of Russia; 41 Kirochnaya St., Saint Petersburg 191015, Russia

Contacts: Petr Georgievich Tunimanov *tunimanov@gmail.com*

Introduction. Over the past 20 years, with an increase in the number of decompression trepanations in the Russian Federation and abroad, the number of cranioplasties performed has increased. Despite the development of technology, these surgical interventions are inevitably accompanied by a number of complications (up to 36 %), including the formation of skin defects. The choice of the optimal algorithm for the treatment of skin defects after cranioplasty remains the subject of debate.

The purpose of the publication is to demonstrate by a clinical example the possibility of simultaneous combined skin grafting during the installation of synthetic implants after cranial trepanation, as well as to analyze the outcomes and complications of such operations.

Materials and methods. For the period 2017–2019 under our supervision there were 42 patients after craniotomy, 32 of which were cranioplasty, and 10 plastic surgery of the defects of the scalp after removal of synthetic implants. In the course of the analysis, the structure and terms of surgical interventions, the length of hospitalization, the frequency and structure of complications, as well as the timing of their development were studied.

The article presents one of the cases of treatment and simultaneous installation of a titanium plate, combined skin grafting in a patient who has undergone previously decompressive craniotomy, cranioplasty with protacryl.

Results. Simultaneous cranioplasty with skin grafting was performed in 3 out of 42 patients. The average hospitalization time after such an intervention was significantly less than with two-stage plastic surgery (28.0 ± 3.9 and 52.0 ± 2.7 days, respectively, $p < 0.05$). There were no complications in the postoperative period after a single-stage plastic surgery, but after a two-stage one, 2 cases of divergence of the wound edges and the formation of fistulas above the implants were registered.

Conclusion. The data obtained illustrate that, given the technical feasibility, as well as the satisfactory condition of the skin flap, simultaneous cranioplasty with combined skin grafting can be one of the methods of choice in the treatment of extensive defects in the skin of the head and skull.

Key words: cranioplasty, complication, skin defect, protacryl, titanium mesh, skin plastic

For citation: Tunimanov P.G., Manukovskiy V.A., Zinoviev E.V. et al. The possibility of simultaneous combined skin grafting during the installation of synthetic implants after cranial trepanation. Neyrokhirurgiya = Russian Journal of Neurosurgery 2021;23(3):69–74. (In Russ.). DOI: 10.17650/1683-3295-2021-23-3-69-74.

ВВЕДЕНИЕ

За последние 20 лет в связи с увеличением количества декомпрессивных трепанаций как в нашей стране, так и за рубежом, выросло и число реконструктивно-пластических операций по поводу дефектов свода черепа, сформировавшихся в результате различных осложнений краниопластики. По некоторым данным, краниопластика требуется 60 % пациентов с приобретенными дефектами черепа [1].

При хирургическом восстановлении целостности свода черепа применяют различные виды трансплантатов и имплантатов – от фрагмента собственной кости пациента до изготовленных путем трехмерного моделирования пластин из сложных полимеров синтетического и природного происхождения [2].

Несмотря на очевидный прогресс в развитии современных технологий, первичная краниопластика нередко сопровождается развитием ряда осложнений, частота которых колеблется, по данным разных авторов, от 10 до 36 % [3–4]. Выделяют ранние (в 1–30-е сутки после операции) и поздние (через 30 дней и более после операции) осложнения.

Если не найти срочное решение возникшей проблемы, над имплантатом в короткие сроки формируется обширный дефект кожи, при этом большинство нейрохирургов рекомендует немедленно удалить его, как источник инфекции [5]. Однако высказывается и иная точка зрения, согласно которой можно сохранить имплантат и выполнить пластику кожного покрова над ним [6]. Оптимальный алгоритм лечения в этой ситуации остается предметом дискуссий.

F. Schwarz и соавт. в 1994–2014 гг. при лечении осложнений краниопластики, обусловленных резорбцией аутотрансплантата, удаляли некротическую костную ткань и повторно выполняли краниопластику искусственным имплантатом. При этом у 11 (8,6 %) пациентов в раннем послеоперационном периоде развился некроз краев раны, что в дальнейшем потребовало кожной пластики местными тканями [7].

A. Di Rienzo и соавт. проанализировали результаты 344 краниопластик за период 2005–2015 гг., осложнения развились в 38 наблюдениях. В 28 случаях сформировались обширные дефекты кожи головы в зоне краниопластики. В этих случаях были выполнены различные виды кожной пластики в зоне дефектов кожи, в том числе Z-образная пластика, ушивание дефекта путем местного перемещения тканей, комбинированная кожная пластика с использованием свободных трансплантатов. У 3 пациентов осуществлено удаление имплантата с повторной краниопластикой в поздние сроки [8].

Осложнения краниопластики в отдаленном периоде изучали T. Mikami и соавт. За 2008–2016 гг. они прооперировали 8 пациентов с дефектами кожи, расположенными над имплантатами. В ходе хирургического вмешательства титановая сетка была удалена

во всех случаях. Дефект кожи у 5 пациентов был закрыт путем кожной пластики местными тканями. В остальных 3 наблюдениях при наличии изъязвлений кожи над имплантатом хирурги выполняли комбинированную пластику с использованием свободного расщепленного трансплантата и встречных перемещенных кожно-жировых лоскутов кожи [9].

D.C. Shonka и соавт. провели 62 реконструктивные операции по поводу осложнений краниопластики – сформировавшихся дефектов кожи. У большинства (у 27 (44 %)) пациентов кожный покров был восстановлен путем свободной пластики перемещенным трансплантатом. Кроме этого, выполнена пластика местными тканями – в 15 (24 %) случаях, закрытие дефекта с использованием фасции – в 9 (15 %). Авторы заключили, что обширные кожные дефекты в зоне установки синтетических имплантатов целесообразнее всего закрывать с использованием свободных расщепленных трансплантатов, в то время как пластика местными тканями головы менее предпочтительна [10].

Можно заключить, что у исследователей нет единого мнения о наилучшем методе восстановления кожного покрова при устранении дефектов кожи свода черепа в зоне установки имплантатов, а также о сроках выполнения такого вмешательства.

Цель публикации – продемонстрировать на клиническом примере возможность одномоментного выполнения комбинированной кожной пластики при установке синтетических имплантатов после трепанации, а также проанализировать исходы и осложнения таких операций.

МАТЕРИАЛЫ И МЕТОДЫ

За 2017–2019 гг. в клинике Санкт-Петербургского научно-исследовательского института скорой помощи им. И.И. Джанелидзе под наблюдением находились 42 пациента, у которых были выявлены дефекты черепа и кожного покрова над ним. Они были распределены по 3 группам. В 1-ю группу вошли 32 (76,2 %) пациента, которым выполнена краниопластика по поводу дефекта черепа в отдаленном периоде после декомпрессивной трепанации черепа. Во 2-ю группу включены 7 пациентов, которым выполнялась краниопластика и пластика кожи в связи с дефектом, развившимся в результате осложнения первичной краниопластики. У них операция включала 2 этапа: 1) пластика кожи после удаления имплантата, закрытие раневой поверхности перемещенным кожным лоскутом, 2) краниопластика. В 3-ю вошли 3 пациента, у которых проведена одноэтапная реконструктивная операция – одномоментная краниопластика с кожной пластикой (табл. 1).

Проанализированы структура хирургических вмешательств и сроки их проведения, продолжительность госпитализации, частота осложнений, а также сроки их развития.

Таблица 1. *Хирургические вмешательства, проведенные у пациентов с дефектами черепа и кожного покрова головы*

Table 1. *Surgical procedures in patients with skull and scalp defects*

Операция Procedure	**Число пациентов, абс. (%)** Number of patients, abs. (%)
Краниопластика без кожной пластики Cranioplasty without skin grafting	32 (76,2)
Двухэтапная операция (пластика кожи, затем краниопластика) Two-stage surgery (skin plastic surgery, then cranioplasty)	7 (16,7)
Краниопластика с одномоментной кожной пластикой Cranioplasty with simultaneous skin grafting	3 (7,1)
Итого *Total*	*42 (100,0)*

РЕЗУЛЬТАТЫ

Средняя продолжительность госпитализации была наименьшей (19,0 ± 1,5 сут) в 1-й группе. Это обусловлено тем, что в нее вошли пациенты, у которых послеоперационный период протекал гладко и первичная трепанация не сопровождалась осложнениями. При сравнении анализируемого показателя во 2-й и 3-й группах выявлено статистически значимое различие между ними: при выполнении операции в 2 этапа продолжительность госпитализации возрастала до 52,0 ± 2,7 сут; а при выполнении одномоментной краниопластики с кожной пластикой она уменьшалась до 28,0 ± 3,9 сут (p <0,05) (табл. 2).

Таблица 2. *Продолжительность госпитализации пациентов с дефектами черепа и кожного покрова головы*

Table 2. *Hospitalization time of patients with skull and scalp defects*

Операция Procedure	**Длительность госпитализации, M ± m, сут** Hospitalization time, M ± m, days
Краниопластика без кожной пластики Cranioplasty without skin grafting	19,0 ± 1,5*
Двухэтапная операция (пластика кожи, затем краниопластика) Two-stage surgery (skin plastic surgery, then cranioplasty)	52,0 ± 2,7
Краниопластика с одномоментной кожной пластикой Cranioplasty with simultaneous skin grafting	28,0 ± 3,9*

**Различия с показателем пациентов, перенесших двухэтапную комбинированную пластику, статистически значимы (p <0,05).*

**Differences with the two-stage combined plastic surgery group are significant (p <0.05).*

В 1-й и 3-й группах осложнений в послеоперационном периоде не было. Во 2-й группе выявлено 2 случая осложнений: расхождение краев раны в раннем послеоперационном периоде (после 2-го этапа в объеме краниопластики) и формирование свища над имплантатами (также после 2-го этапа).

В одном из случаев осложнений наблюдалось расхождение краев раны на 4-е сутки после операции с формированием дефекта кожи, который был закрыт местными тканями с использованием методики встречных кожно-жировых треугольников. Во втором из случаев на 12-е сутки после 2-го этапа лечения в объеме краниопластики сформировался свищ над имплантатом, после чего было выполнено удаление имплантата и ушивание краев раны без натяжения.

Приводим в качестве примера один из случаев одномоментной установки титановой пластины и комбинированной кожной пластики.

КЛИНИЧЕСКОЕ НАБЛЮДЕНИЕ

Пациент Х., *65 лет, 13 лет назад перенес тяжелую закрытую черепно-мозговую травму с формированием субдуральной гематомы над левой гемисферой мозга, декомпрессивную трепанацию черепа с удалением гематомы. Через 4 мес после операции выполнена краниопластика с использованием протакрилового имплантата. Послеоперационный период протекал без особенностей.*

Спустя 1 год в области краниопластики у пациента сформировался свищ. За медицинской помощью пациент не обращался, в результате чего дефект кожи головы увеличился в размерах до 49 см².

На момент поступления в сентябре 2019 г. протакриловый имплантат подвижен, частично прикрыт рубцово-язвенно-измененной кожей. В левой теменно-височной области – дефект кожного покрова размерами 7 × 7 см, обильное гнойное отделяемое (рис. 1).

Рис. 1. *Пациент Х., 65 лет. Рана левой теменно-височной области при поступлении в стационар. Виден протакриловый имплантат, частично прикрытый рубцово-измененной кожей с обильным гнойным отделяемым*

Fig. 1. *Patient X., 65 years old. Wound of the left parietal-temporal region at admission to the hospital. A protacrylic implant is visible, partially covered with scar-altered skin with abundant purulent discharge*

В экстренном порядке была выполнена операция, удален протакриловый имплантат, проведена санация раны.

Спустя 30 сут после операции констатировано очищение раневой поверхности, формирование грануляционной ткани над твердой мозговой оболочкой, отсутствие признаков гнойного воспаления, после чего был осуществлен 2-й этап операции: туалет раны, удаление патологических грануляций, рубцово-измененной, нежизнеспособной кожи, ее рассечение и скелетирование кости

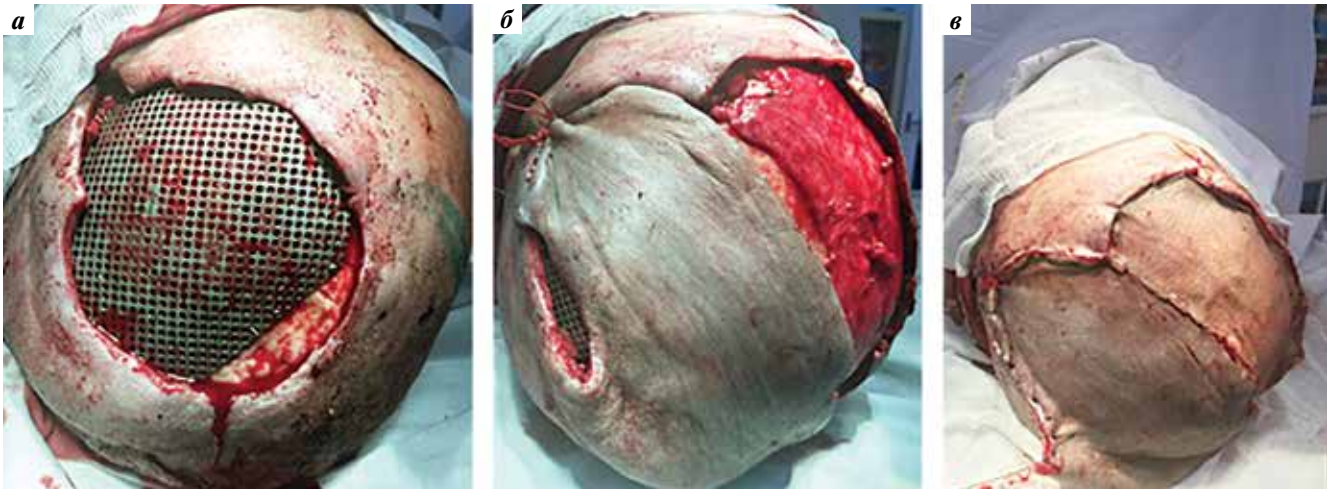

Рис. 2. *Этапы хирургического лечения пациента Х.: а – имплантация титановой сетки; б – поворот кожного лоскута; в – свободная аутодермопластика*

Fig. 2. *Stages of surgical treatment of patient X.: a – implantation of a titanium mesh; б – rotation of the skin flap; в – free autodermoplasty*

Рис. 3. *Вид раны на 5-е (а) и на 15-е (б) сутки после операции*

Fig. 3. *Type of wound on the day 5 (a) and day 15 (б) after surgery*

для установки титанового имплантата. Краниопластика выполнена с использованием предварительно смоделированной по форме черепа титановой сетки размерами 9 × 9 см, фиксированной к кости 8 микровинтами (рис. 2, а). Для закрытия титанового имплантата в правой височно-теменно-затылочной области был сформирован и повернут дугообразный лоскут (рис. 2, б). Дном донорской зоны стал апоневроз, который был закрыт свободным полнослойным кожным трансплантатом (рис. 2, в).

Достигнуто полное приживление трансплантата; перемещенный лоскут жизнеспособен, без краевых некрозов, очагов инфекции нет (рис. 3, а). Швы сняты на 15-е сутки после операции (рис. 3, б). На контрольной краниограмме стояние имплантата адекватное (рис. 4). Пациент выписан в удовлетворительном состоянии.

ЗАКЛЮЧЕНИЕ

Полученные данные свидетельствуют о том, что при условии технической возможности, а также нормального состояния кожных лоскутов обширные дефекты кожного покрова головы и черепа могут быть закрыты путем выполнения одномоментной краниопластики с комбинированной кожной пластикой. При этом очень важно отсутствие каких-либо воспалительных изменений и гнойного отделяемого в зоне планируемой операции. Выполнение интраоперационного ультразвукового исследования сосудов, питающих лоскут, необходимо для контроля полноты кровоснабжения, от которого зависит приживление. Комбинированные операции в объеме краниопластики с кожной пластикой крайне желательно планировать совместно с пластическими хирургами. Нужно объективно оценить вероятность разных исходов, проанализировать зоны разрезов и перемещений участков кожи головы, наметить границы лоскутов с учетом сохранения питающих сосудов. Междисциплинарное планирование и выполнение одномоментной краниопластики с комбинированной пластикой кожи существенно сокращает сроки госпитализации пациентов.

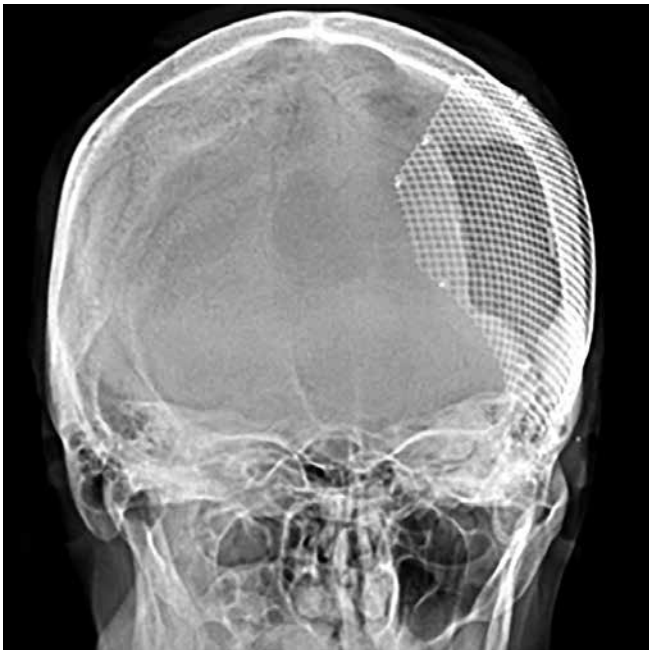

Рис. 4. *Краниограмма пациента X.: адекватное стояние титанового имплантата на 7-е сутки после краниопластики*

Fig. 4. *Craniogram of patient X.: adequate standing of the titanium implant on the day 7 after cranioplasty*

ЛИТЕРАТУРА / REFERENCES

1. Копорушко Н.А., Ступак В.В., Мишинов С.В. и др. Этиология и эпидемиология приобретенных дефектов костей черепа, полученных при различной патологии центральной нервной системы, и число больных, нуждающихся в их закрытии, на примере крупного промышленного города Доступно по: https://science-education.ru/ru/article/view?id=28660. [Koporushko N.A., Stupak V.V., Mishinov S.V. et al. Etiology and epidemiology of acquired defects of the skull bones obtained with various pathologies of the central nervous system, and the number of patients requiring their closure, using the example of a large industrial city. Available at https://science-education.ru/ru/article/view?id=28660. (In Russ.)].
2. Пятикоп В.А., Морозов И.С., Тарасенко В.И. Краниопластика дефектов костей с дифференцированным применением имплантатов. Украинский нейрохирургический журнал 2011;3:22–4. [Pyatikop V.A., Morozov I.S., Tarasenko V.I. Cranioplasty of bone defects with differentiated use of implants. Ukrainskiy neyrokhirurgicheskiy zhurnal = Ukrainian Neurosurgical Journal 2011;3:22–4. (In Russ.)].
3. Schuss P., Vatter H., Marquardt G. et al. Cranioplasty after decompressive craniectomy: the effect of timing on postoperative complications. J Neurotrauma 2012;29(6):1090–5. DOI: 10.1089/neu.2011.2176.

4. Schuss P., Vatter H., Oszvald A. et al. Bone flap resorption: risk factors for the development of a long-term complication following cranioplasty after decompressive craniectomy. J Neurotrauma 2013;30(2):91–5. DOI: 10.1089/neu.2012.2542.
5. Парфенов В.Е., Зиновьев Е.В., Туниманов П.Г. и др. Мультидисциплинарный подход к кожной пластике дефектов черепа, сформировавшихся после установки имплантатов. Нейрохирургия 2019;21(3):58–65. [Parfenov V.E., Zinoviev E.V., Tunimanov P.G. et al. A multidisciplinary approach to skin plasty of skull defects formed after implantation. Neyrokhirurgiya = Russian Journal of Neurosurgery 2019;21(3):58–65. (In Russ.)]. DOI: 10.17650/1683-3295-2019-21-3-58-65.
6. Туниманов П.Г., Зиновьев Е.В., Мануковский В.А и др. Самостоятельная эпидермизация твердой мозговой оболочки под титановым имплантом. Вестник Национального медико-хирургического центра им. Н.И. Пирогова 2019;14(4):138–40. [Tunimanov P.G., Zinoviev E.V., Manukovsky V.A. et al. Independent epidermisation of the dura mater under a titanium implant. Vestnik Natsionalnogo mediko-khirurgicheskogo tsentra im. N.I. Pirogova = Bulletin of Pirogov National Medical and Surgical Center 2019;14(4):138–40. (In Russ.)].
7. Schwarz F., Dünisch P., Walter J. et al. Cranioplasty after decompressive craniectomy: is there a rationale for an initial artificial bone-substitute implant? A single-center experience after 631 procedures. J Neurosurgery 2016;124:710–5. DOI: 10.3171/2015.4.jns159.
8. Di Rienzo A., Pangrazi P.P., Riccio M. et al. Skin flap complications after decompressive craniectomy and cranioplasty: proposal of classification and treatment options. Surg Neurol Int 2016;7(28):737–45. DOI: 10.4103/2152-7806.193724.
9. Mikami T., Miyata K., Komatsu K. et al. Exposure of titanium implants after cranioplasty: a matter of long-term consequences. Interdiscip Neurosurg 2017;8:64–7. DOI: 10.1016/j.inat.2017.01.015.
10. Shonka D.C. Jr, Potash A.E., Jameson M.J., Funk G.F. Successful reconstruction of scalp and skull defects: lessons learned from a large series. Laryngoscope 2011;121(11):2305–12. DOI: 10.1002/lary.22191.

Вклад авторов
П.Г. Туниманов: выполнение хирургических вмешательств, сбор данных, анализ полученных данных, написание текста статьи;
В.А. Мануковский: научное редактирование текста статьи;
Е.В. Зиновьев, П.В. Чечулов: выполнение хирургических вмешательств;
Д.В. Костяков: выполнение хирургических вмешательств, написание текста статьи.
Authors' contributions
P.G. Tunimanov: surgical treatment, obtaining data for analysis, analysis of the obtained data, article writing;
V.A. Manukovskiy: scientific editing of the article;
E.V. Zinoviev, P.V. Chechulov: surgical treatment;
D.V. Kostyakov: surgical treatment, article writing.

ORCID авторов / ORCID of authors
П.Г. Туниманов / P.G. Tunimanov: https://orcid.org/0000-0002-4942-9364
В.А. Мануковский / V.A. Manukovskiy: https://orcid.org/0000-0003-0319-814X
Е.В. Зиновьев / E.V. Zinoviev: https://orcid.org/0000-0002-2493-5498
П.В. Чечулов / P.V. Chechulov: https://orcid.org/0000-0002-4832-0789
Д.В. Костяков / D.V. Kostyakov: https://orcid.org/0000-0001-5687-7168

Конфликт интересов. Авторы заявляют об отсутствии конфликта интересов.
Conflict of interest. The authors declare no conflict of interest.

Финансирование. Работа выполнена без спонсорской поддержки.
Financing. The work was performed without external funding.

Соблюдение прав пациентов и правил биоэтики
Все пациенты подписали информированное согласие на участие в исследовании и публикацию своих данных.
Compliance with patient rights and principles of bioethics
All patients gave written informed consent to participate in the study and to the publication of their data.

Статья поступила: 13.03.2020. **Принята к публикации:** 20.03.2021.
Article submitted: 13.03.2020. **Accepted for publication:** 20.03.2021.