



ПРИМЕНЕНИЕ ПОТОКОПЕРЕНАПРАВЛЯЮЩЕГО СТЕНТА P64 В ЛЕЧЕНИИ СЛОЖНЫХ АНЕВРИЗМ СОСУДОВ ГОЛОВНОГО МОЗГА: ТЕХНИЧЕСКИЕ ОСОБЕННОСТИ И РЕЗУЛЬТАТЫ

В.С. Киселев, А.О. Соснов, А.М. Перфильев, Р.Р. Гафуров

ФГБУ «Федеральный центр нейрохирургии» Минздрава России (Новосибирск); Россия, 630087 Новосибирск, ул. Немировича-Данченко, 132/1

Контакты: Виталий Сергеевич Киселев neuro-surgeon@yandex.ru

Введение. С момента появления в 2008 г. первых потокоперенаправляющих стентов (ППС) Pipeline (Covidien, США) и Silk (Balt Extrusion, Франция) были проведены многочисленные исследования, в которых установлена их высокая эффективность в лечении сложных аневризм и низкая частота реканализации в отдаленном периоде при умеренном риске развития интра- и послеоперационных осложнений. Благодаря этому ППС стали рассматриваться как альтернатива микроспиралям.

Цель исследования – оценить результаты применения ППС р64 в лечении пациентов с аневризмами сосудов головного мозга различной локализации в условиях одного нейрохирургического стационара.

Материалы и методы. В отделении сосудистой нейрохирургии Федерального центра нейрохирургии (Новосибирск) с июня 2017 г. по декабрь 2019 г. с применением ППС р64 были прооперированы 90 пациентов (10 (11,1 %) мужчин, 80 (88,9 %) женщин) с аневризмами сосудов головного мозга.

Результаты. Всего у 90 пациентов установлены 93 ППС р64, из них 79 (87,8 %) пациентам был имплантирован только ППС, 9 (12,2 %) – ППС в сочетании с микроспиралями. Катамнез за 6 мес собран у 39 (43,3 %) пациентов, при этом ни у одного пациента не зарегистрировано нарастания неврологического дефицита. Вмешательство через 6 мес расценено как радикальное у 76,9 % пациентов. Исход лечения к моменту выписки расценен как благоприятный по модифицированной шкале Рэнкина у 82 (91,1 %) больных. Летальный исход произошел в 1 (1,1 %) случае.

Заключение. ППС р64 позволяет проводить эффективное эндоваскулярное лечение пациентов со сложными аневризмами сосудов головного мозга и характеризуется достаточно низкой частотой интра- и послеоперационных осложнений.

Ключевые слова: артериальная аневризма, головной мозг, потокоперенаправляющий стент, реканализация, эффективность, исход

Для цитирования: Киселев В.С., Соснов А.О., Перфильев А.М., Гафуров Р.Р. Применение потокоперенаправляющего стента р64 в лечении сложных аневризм сосудов головного мозга: технические особенности и результаты. Нейрохирургия 2021;23(1):74–82. DOI: 10.17650/1683-3295-2021-23-1-74-82

The p64 flow-diverting stent in the treatment of difficult cerebral vascular aneurysms: technical features and results

V.S. Kiselev, A.O. Sosnov, A.M. Perfiliev, R.R. Gafurov

Federal Neurosurgical Center (Novosibirsk), Ministry of Health of Russia; 132/1 Nemirovicha-Danchenko St., Novosibirsk 630087, Russia

Contacts: Vitaliy Sergeevich Kiselev neuro-surgeon@yandex.ru

Introduction. Since the appearance of the first flow-diverting stents (FDS) Pipeline (Covidien, USA) and Silk (Balt Extrusion, France) in 2008, numerous studies have been conducted that have shown their high efficiency in the treatment of difficult aneurysms, accompanied by a low frequency long-term recanalization with a moderate risk of developing intra- and postoperative complications, thus making them an alternative to the classic use of coils.

The study objective is to evaluate the results of the p64 PPS using in the treatment of patients with cerebral aneurysms of various localization in a single neurosurgical hospital.

Materials and methods. In the department of vascular neurosurgery of the Federal Neurosurgical Center, Novosibirsk for the period from June 2017 to December 2019, 90 patients (10 (11.1 %) male, 80 (88.9 %) female) with cerebral aneurysms were operated using p64 FDS.

Results. All 90 patients received 93 p64 FDS. In 79 (87.8 %) patients, only a stent was implanted, in 9 (12.2 %) – in combination with coils. Follow-up after 6 months was observed in 39 (43.3 %) patients, while it should be noted that no patient showed an increase in neurological deficit. The complete occlusion rate after 6 months was 76.9 %. A favorable treatment outcome according to the modified Rankin Scale at the time of discharge was obtained in 82 (91.1 %) patients. Mortality was in 1 (1.1 %) case.

Conclusion. The p64 FDS is an effective endovascular device in the treatment of patients with difficult cerebral aneurysms and has a rather low incidence of intra- and postoperative complications.

Key words: arterial aneurysm, brain, flow-diverting stent, recanalization, efficiency, outcome

For citation: Kiselev V.S., Sosnov A.O., Perfiliev A.M., Gafurov R.R. The p64 flow-diverting stent in the treatment of difficult cerebral vascular aneurysms: technical features and results. *Neyrokhirurgiya = Russian Journal of Neurosurgery* 2021;23(1):74–82. (In Russ.). DOI: 10.17650/1683-3295-2021-23-1-74-82.

ВВЕДЕНИЕ

Эндоваскулярная окклюзия аневризм микроспи-
ралями широко используется во многих нейрохирур-
гических клиниках мира. Однако при лечении этим
методом фузиформных аневризм, аневризм с широкой
шейкой, больших или гигантских аневризм отмеча-
ется повышенная частота реканализации, что диктует
необходимость применения других методов [1]. С мо-
мента появления в 2008 г. первых потокоперенаправ-
ляющих стентов (ППС) Pipeline (Covidien, США) и Silk
(Balt Extrusion, Франция) были проведены многочи-
сленные исследования, в которых продемонстрирова-
на их высокая эффективность в лечении сложных
аневризм и низкая частота реканализации в отдален-
ном периоде при умеренном риске развития интра-
и послеоперационных осложнений. Это позволило
рассматривать их как альтернативу микроспиралям
[2–4]. На сегодняшний день на территории России
официально зарегистрированы и используются 5 ППС:
p64 (Phenox, Германия); Silk (Balt Extrusion, Франция);
FRED (MicroVention, США); Surpass (Stryker Neuro-
vascular, США); Pipeline Flex & Shield (Medtronic, Ир-
ландия).

Цель исследования – оценить результаты примене-
ния ППС p64 в лечении пациентов с аневризмами со-
судов головного мозга различной локализации в усло-
виях одного нейрохирургического стационара.

МАТЕРИАЛЫ И МЕТОДЫ

В отделении сосудистой нейрохирургии Федераль-
ного центра нейрохирургии (Новосибирск) с июня
2017 г. по декабрь 2019 г. с применением ППС p64 бы-
ли прооперированы 90 пациентов (10 (11,1 %) мужчин,
80 (88,9 %) женщин) с аневризмами сосудов головного
мозга. Средний возраст составил 51,5 года. Мешотча-
тые аневризмы выявлены в 83 (92,2 %) случаях, фузи-
формные – в 7 (7,3 %). Локализация и размер анев-
ризм описаны в табл. 1 и 2.

Таблица 1. Распределение пациентов в зависимости от локализации аневризм сосудов головного мозга

Table 1. Patient distribution per localization of cerebral vascular aneurysms

Локализация Location	Число пациентов Number of patients	
	абс. abs.	%
Внутренняя сонная артерия, кавернозный сегмент Internal carotid artery, cavernous segment	17	18,9
Внутренняя сонная артерия, офтальмический сегмент Internal carotid artery, ophthalmic segment	56	62,2
Внутренняя сонная артерия, коммуникантный сегмент Internal carotid artery, communicating segment	1	1,1
Позвоночная артерия, сегмент V4 Vertebral artery, V4 segment	5	5,6
Слияние позвоночных артерий Confluence of the vertebral arteries	1	1,1
Базиллярная артерия, ствол Basilar artery, trunk	1	1,1
Задняя мозговая артерия Posterior cerebral artery	4	4,5
Средняя мозговая артерия Middle cerebral artery	3	3,3
Передняя мозговая артерия, сегмент A1 Anterior cerebral artery, A1 segment	2	2,2

Заболевание манифестировало кровоизлиянием
у 16 (17,8 %) пациентов, очаговыми неврологическими
симптомами – у 6 (6,7 %), неспецифическими симптома-
ми, такими как головная боль, головокружение, повыше-
ние артериального давления и прочие – у 68 (75,5 %). Все
пациенты были госпитализированы в плановом порядке
и оперированы в «холодном» периоде. Дооперационное

состояние оценивали по модифицированной шкале Рэнкина (modified Rankin Scale) (табл. 3).

Таблица 2. Распределение пациентов в зависимости от размера аневризм сосудов головного мозга

Table 2. Patient distribution per size of cerebral vascular aneurysms

Размер, мм Size, mm	Число пациентов Number of patients	
	абс. abs.	%
<5	31	34,4
6–14	42	46,6
15–24	12	13,4
≥25	5	5,6

Таблица 3. Распределение пациентов в зависимости от оценки предоперационного состояния по модифицированной шкале Рэнкина

Table 3. Patient distribution per preoperative condition evaluation according to the Modified Rankin Scale

Оценка, баллы Score, points	Число пациентов Number of patients	
	абс. abs.	%
0	82	91,1
1	4	4,5
2	3	3,3
3	1	1,1
4	0	0
5	0	0
6	0	0
<i>Всего</i> <i>Total</i>	<i>90</i>	<i>100</i>

Всем пациентам, так же как и при других вариантах стентирования, назначали двойную дезагрегантную терапию (клопидогрел в дозе 75 мг/сут и ацетилсалициловую кислоту в дозе 100 мг/сут) за 5 сут до операции. Перед операцией выполняли анализ крови (исследовали агрегацию тромбоцитов). В случае выявления резистентности к клопидогрелу больных переводили на тикагрелор в дозе 180 мг/сут с последующим повторным анализом агрегации тромбоцитов. В послеоперационном периоде продолжали двойную дезагрегантную терапию (клопидогрел в дозе 75 мг/сут или тикагрелор в дозе 180 мг/сут + ацетилсалициловая кислота в дозе 100 мг/сут в течение 6 мес, затем монотерапия ацетилсалициловой кислотой в течение 6 мес).

Все вмешательства проводили в условиях общей анестезии с использованием ангиографов Artis Zee (Siemens, Германия) и Innova IGS 630 (GE Healthcare,

США). Применяли односторонний или двусторонний феморальный доступ. В большинстве случаев использовали направляющий катетер Chaperon диаметром 6 F (Microvention, США). В случаях выраженной патологической извитости прецеребральных артерий выбрали коаксиальную систему: Destination (Terumo, США) в сочетании с направляющим катетером дистального доступа FargoMax 6 F (Balt Extrusion, Франция), Fargo 5 F (Balt Extrusion, Франция), Sofia 5 F (Microvention, США). Стент имплантировали через микрокатетер Headway 27 (Microvention, США). Для проведения микрокатетера использовали различные проводники диаметром 0,014 дюйма. При необходимости установки микроспиралей 2-й микрокатетер устанавливали в аневризму методом jailing (прижатие стентом). При лечении большинства аневризм размером >15 мм применяли микроспирали. Полость аневризмы заполняли микроспиралами не полностью, частично, не стремясь к ее тотальному выключению. Размер стента выбирали по максимальному (как правило, проксимальному) диаметру артерии. Для контроля полноты раскрытия выполняли селективную или ротационную ангиографию в сочетании с интраоперационной динамической или трехмерной компьютерной томографией.

Особое внимание уделяли интраоперационным осложнениям и техническим трудностям, связанным имплантацией стента. Оценку функционального исхода лечения к моменту выписки проводили по модифицированной шкале Рэнкина.

Ангиографические результаты лечения оценивали в отдаленном периоде (через 6 мес после операции) по шкале Raymond–Roy [5]. При подтверждении тотальной окклюзии аневризмы рекомендовали повторить ангиографическое исследование через 36 мес для исключения реканализации и формирования аневризм *de novo*.

ТЕХНИЧЕСКИЕ ОСОБЕННОСТИ ИМПЛАНТАЦИИ СТЕНТА

Использованный нами ППС р64 – плетеный стент, состоящий из 64 никелево-титановых (нитиноловых) нитей. Имеет хорошую визуализацию за счет 2 дополнительно вплетенных по всей его длине платиновых рентгеноконтрастных нитей, а также 8 маркеров на проксимальной части стента. Данные маркеры изначально собраны в одном месте и фиксированы при помощи полимерной тубы длиной 180 см на дистальной части системы доставки стента. Специальный белый торкер фиксирует данную тубу в ее проксимальной части к системе доставки для предотвращения преждевременного отделения стента в ходе транспортировки, извлечения из упаковки или доставки к месту имплантации (рис. 1). На дистальной части проводника системы доставки стента также имеется 1 рентгеноконтрастный маркер. Пористость стента варьирует от 51 до 60 % в зависимости от соответствия его диаметра




Рис. 1. Строение потокоперенаправляющего стента: а – страховочный торкер, фиксированный на полимерной трубе до этапа отделения; б – полимерная труба, прижимающая проксимальные маркеры стента к проводнику системы доставки и предохраняющая его от самопроизвольного раскрытия и отделения; в – фиксация торкера на проводнике системы доставки стента (стрелка указывает направление смещения трубы от микрокатетера к торкеру для отделения стента); г – проксимальная корона стента, представленная 8 маркерами; д – стент в раскрытом состоянии (вид сбоку)

Fig. 1. Structure of the flow-diverting stent: а – safety torquer fixed on a polymer tube prior to the separation stage; б – polymer tube pressing proximal markers of the stent to the conductor of the delivery system and preventing its spontaneous opening and separation; в – torquer fixed on the stent delivery system conductor (arrow shows the direction of the tube shift from the microcatheter to the torquer for stent separation); г – proximal stent crown represented by 8 markers; д – opened stent (side view)

диаметру сосуда, площадь покрытия стенки сосуда металлом – 35–49 %. Диаметр выпускаемых устройств составляет от 2,5 до 5,0 мм с шагом 0,5 мм, а длина – от 9,0 до 30,0 мм с шагом 0,3 мм.

Имплантация ППС р64 не отличается от имплантации других ППС. Для его доставки к месту установки используют микрокатетер диаметром 0,027 дюйма, который заводят значительно дистальнее шейки аневризмы для исключения его миграции и возможного падения в аневризму во время проведения по нему стента. Дистальный маркер системы доставки совмещают с дистальным маркером микрокатетера. Нужно иметь в виду, что сам стент находится на несколько миллиметров проксимальнее дистального маркера системы доставки. Далее микрокатетер опускают к месту начала установки стента и, выталкивая последний из микрокатетера, в технике push&pull («толкай и тяни», т.е. выталкивание части стента из микрокатетера с последующим ослаблением напряжения на микрокатетере и вновь выталкивание

стента) производят его имплантацию. ППС р64 за счет своей конструкции является единственным ППС, который может быть выпущен на 100 % из микрокатетера без его отделения, а также в случае необходимости может быть полностью убран в микрокатетер для перемещения или удаления. Удалить же стент из микрокатетера и заново его использовать нельзя. Отделение стента механическое. Для этого проксимальные маркеры стента должны быть полностью выведены за дистальный маркер микрокатетера, «страховочный» белый торкер должен быть раскручен и удален. На 10–15 мм проксимальнее полимерной трубы на проводник системы доставки стента накручивают торкер от микропроводника диаметром 0,008–0,014 дюйма и движением навстречу торкеру смещают трубу. Это действие приводит к расхождению соединенных между собой 8 проксимальных маркеров, которые при этом образуют так называемую проксимальную корону стента, хорошо визуализируемую при рентгеноскопии (рис. 1).

РЕЗУЛЬТАТЫ

Всего у 90 пациентов были установлены 93 ППС р64, из них 79 (87,8 %) пациентам был имплантирован только стент, 9 (12,2 %) – стент в сочетании с микроспиралями.

Одинокое стентирование выполнено в 80 (88,9 %) случаях, телескопическое стентирование – в 10 (11,1 %), при этом в 6 (6,7 %) наблюдениях в качестве 2-го стента был использован ППС FRED (Microvention, США), в 1 (1,1 %) наблюдении – ППС Silk (Balt Extrusion, Франция).

В 7 (7,8 %) случаях потребовалась установка ППС после нерадикальной 1-й операции на аневризме, так у 4 (4,4 %) пациентов произошло повторное заполнение аневризмы через 12 мес после первичной эндоваскулярной операции, у 3 (3,3 %) – после микрохирургического клипирования.

Катамнез за 6 мес собран у 39 (43,3 %) пациентов, при этом ни у одного пациента не зарегистрировано нарастания неврологического дефицита. Операция расценена как радикальная через 6 мес у 76,9 % пациентов (рис. 2).

Исход лечения к моменту выписки оценен по модифицированной шкале Рэнкина как благоприятный (0 баллов) у 82 (91,1 %) пациентов, как неблагоприятный – у 2 (2,2 %). Осложнения возникли у 1 (1,1 %) пациента в виде послеоперационного кровоизлияния, не связанного с аневризмой, которое развилось на фоне двойной дезагрегантной терапии и привело к летальному исходу. Не было случаев кровоизлияния из аневризмы в ближайшем или отдаленном периоде после применения ППС р64.

С техническими проблемами мы столкнулись в 17 (18,8 %) случаях: недораскрытие стента – 9 случаев, из них в 6 – на фоне преданевризматического стеноза, миграция проксимального или дистального конца стента – 3 случая, неотделение стента – 4 случая. При недораскрытии стента проводили баллонную постдилатацию, что позволило обеспечить плотное прилегание стента к стенкам сосуда. При миграции стента в процессе имплантации не извлекали его, а выполняли телескопическое стентирование. Проблемы с отделением стента были связаны со сложной анатомией несущей артерии (зона отделения стента оказывалась

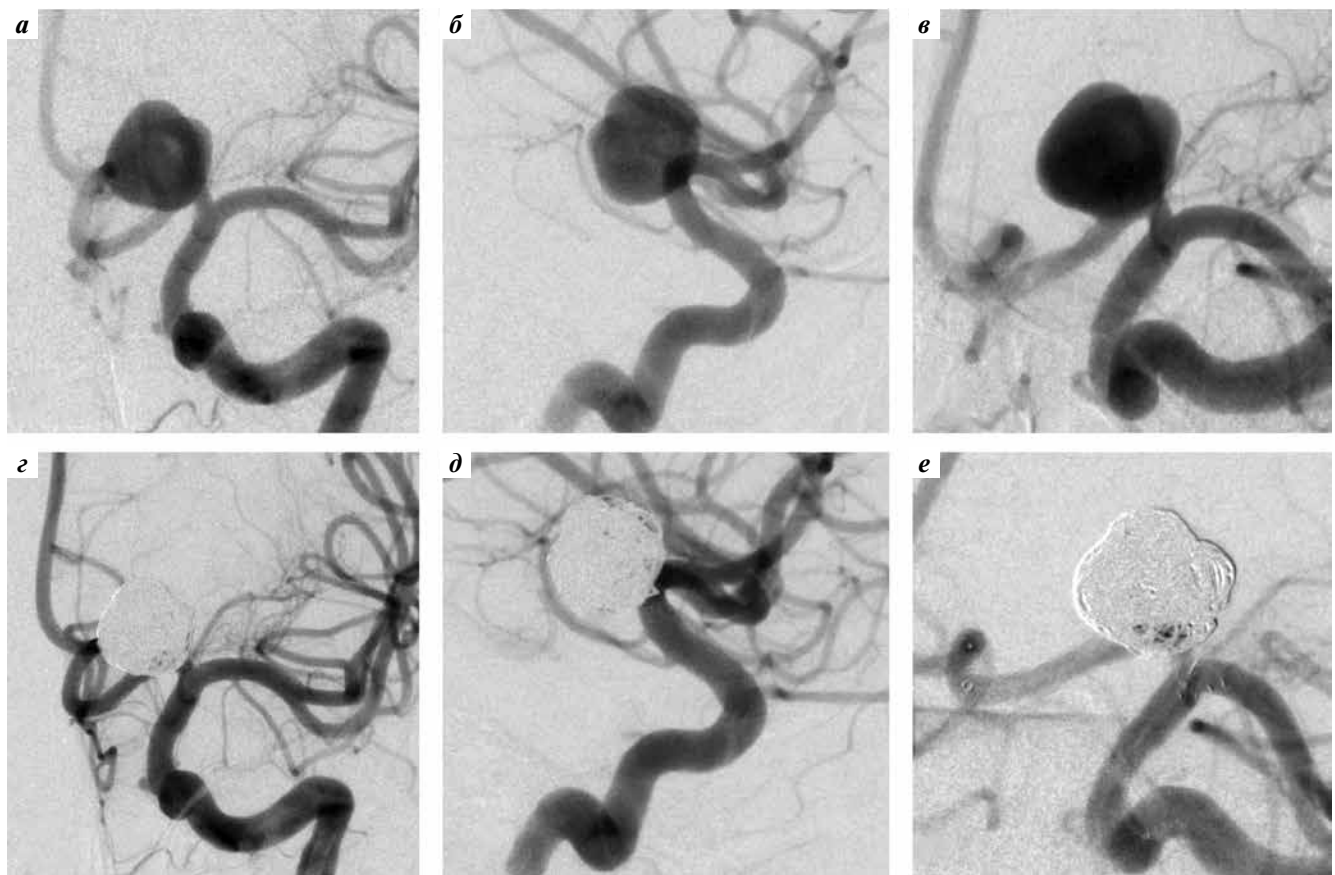


Рис. 2. Ангиография пациента с мешотчатой аневризмой сегмента А1 левой передней мозговой артерии: а–в – до операции, прямая (а), боковая (б), рабочая (в) проекции; г–е – после имплантации потокоперенаправляющего стента р64 и микроспиралей, прямая (г), боковая (д), рабочая (е) проекции

Fig. 2. Angiography of a patient with saccular aneurysm of the A1 segment of the left anterior cerebral artery: а–в – prior to surgery, direct (а), side (б), working (в) projections; г–е – after implantation of a flow-diverting stent р64 and microcoils, direct (г), side (д), working (е) projections

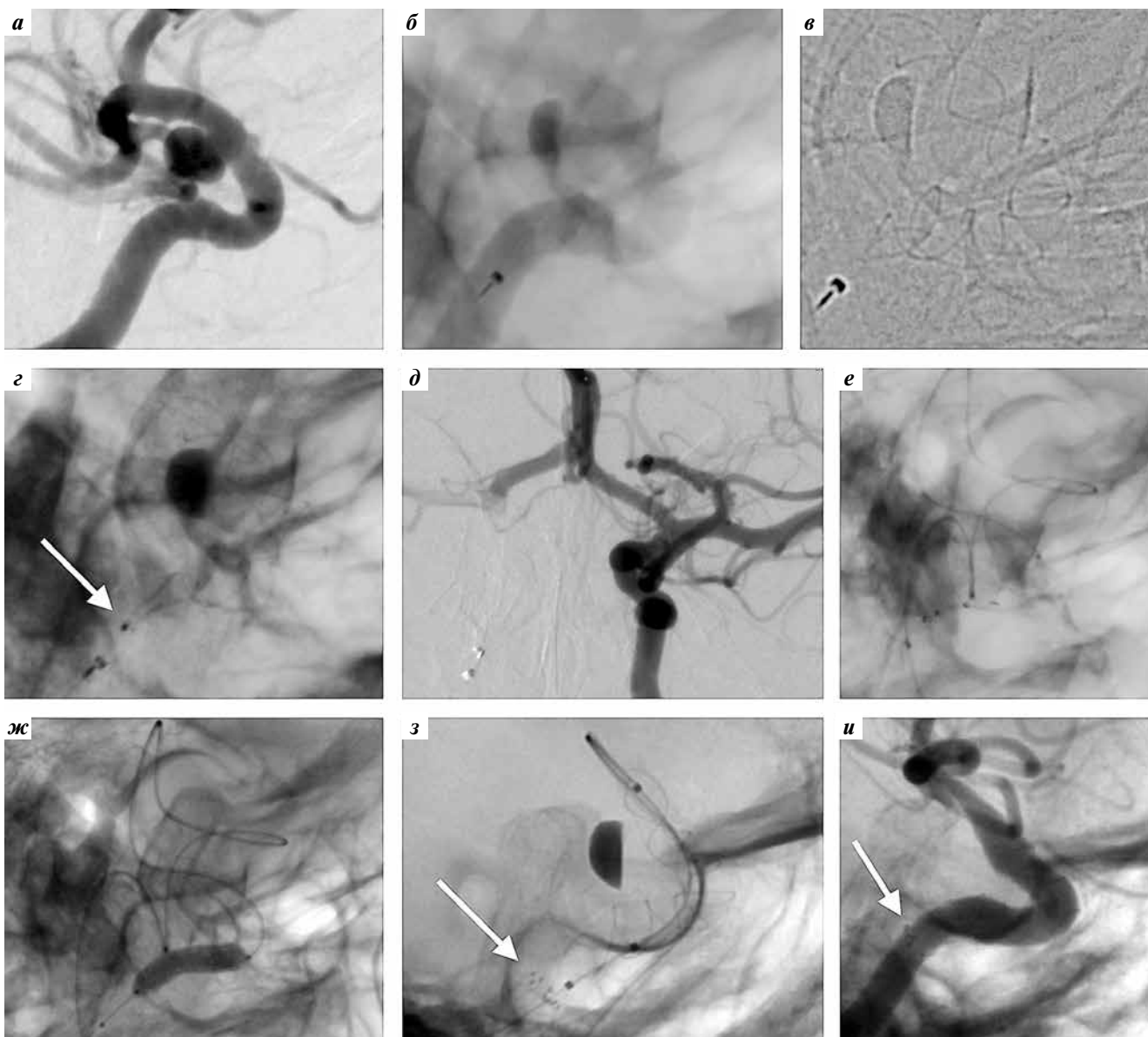


Рис. 3. Ангиография пациента с мешотчатой аневризмой офтальмического сегмента правой внутренней сонной артерии (ВСА): а – до начала операции, рабочая проекция; б – после имплантации стента р64 в просвет правой ВСА перед отделением (стент полностью раскрыт и прилежит к стенкам артерии, проксимальный маркер стента выведен из микрокатетера перед отделением); в – визуализация рентгеноконтрастных нитей стента перед его отделением; г – отсутствие расхождения проксимальных маркеров после отделения стента (стрелка указывает на 8 маркеров, собранных в одном месте); д – селективная ангиография левого каротидного бассейна с визуализацией передней соединительной артерии для определения возможности трансциркуляторной постдилатации; е – заведение баллона-катетера в стент из левой ВСА через переднюю соединительную артерию; ж – баллонная постдилатация на уровне проксимальной части стента; з – раскрытие проксимальной части стента (стрелка указывает на 8 разошедшихся проксимальных маркеров стента); и – контрольная селективная ангиография через 6 мес после вмешательства (аневризма не контрастируется, стрелка указывает на удовлетворительное расхождение проксимальных маркеров стента)

Fig. 3. Angiography of a patient with saccular aneurysm of the ophthalmic segment of the right internal carotid artery (ICA): а – prior to surgery, working projection; б – after implantation of a p64 stent into the right ICA opening after separation (stent is fully open and lies next to arterial walls, proximal stent marker is removed from the microcatheter prior to separation); в – visualization of radio-opaque stent strands prior to its separation; г – absence of offset of proximal markers after stent separation (arrow shows 8 markers gathered together); д – selective angiography of the left carotid territory with visualization of the anterior communicating artery for evaluation of possibility of transcirculatory postdilatation; е – introduction of a balloon catheter into the stent from the left ICA through the anterior communicating artery; ж – balloon postdilatation at the proximal stent level; з – opening of the proximal part of the stent (arrow shows 8 opened proximal stent markers); и – control selective angiography 6 months after the intervention (aneurysm is not visualized, arrow shows satisfactory offset of the stent proximal markers)

в месте изгиба артерии), а также с искривлением самой системы доставки стента (при этом скольжение полимерной тубы по проводнику было затруднено).

В 1 наблюдении после успешного отделения стента проксимальные маркеры полностью не разошлись, что потребовало баллонной дилатации (рис. 3).

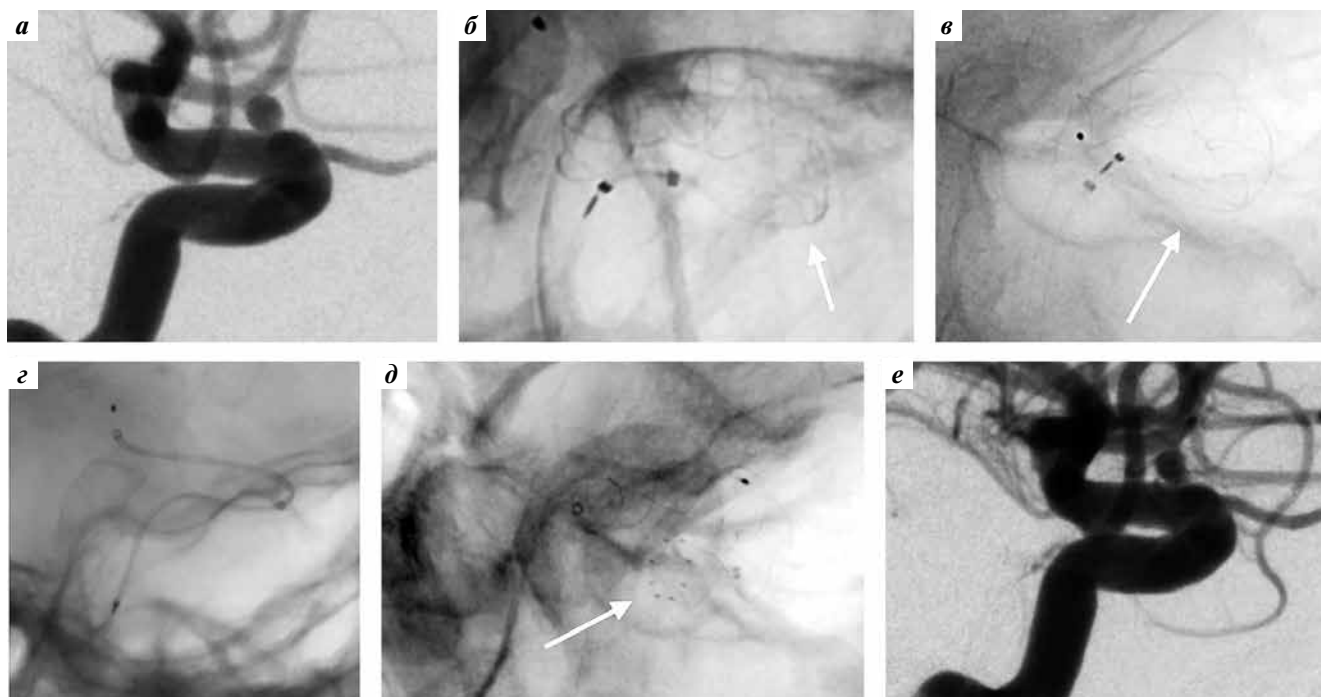


Рис. 4. Ангиография пациента с мешотчатой аневризмой офтальмического сегмента правой внутренней сонной артерии (ВСА): а – до операции, рабочая проекция (показанием к операции стало кровоизлияние из аневризмы в анамнезе); б – при имплантации стента отмечено недораскрытие проксимальной части стента (стрелка указывает начало зоны недораскрытия стента); в – при попытке раскрыть стент формировались «песочные часы» (имело место субэндимальное проведение микропроводника и микрокатетера); г – перемещение микрокатетера в просвет ВСА после удаления стента и повторное заведение стента по микрокатетеру; д – имплантация и раскрытие стента (стрелка указывает на разошедшиеся проксимальные маркеры стента); е – контрольная ангиография сразу после операции. ВСА проходима

Fig. 4. Angiography of a patient with saccular aneurysm of the ophthalmic segment of the right internal carotid artery (ICA): а – prior to surgery, working projection (surgery was prescribed due to hemorrhage from the aneurysm in patient history); б – incomplete opening of the proximal part of the stent during stent implantation (arrow shows the beginning of the incomplete opening); в – efforts to open the stent led to formation of an “hourglass” (subependymal installation of the microconductor and microcatheter); г – shift of the microcatheter into the ICA opening after stent removal and repeat stent installation through the microcatheter; д – stent implantation and opening (arrow shows opened proximal stent markers); е – control angiography immediately after the surgery. ICA is permeable

ОБСУЖДЕНИЕ

Применение ППС в лечении сложных аневризм, не подходящих для окклюзии микроспиральями, без риска их реканализации становится уникальной методикой в эндоваскулярной нейрохирургии. В то же время технические проблемы в ходе установки стента, интраоперационные осложнения, возникновение которых во многом зависит от опыта хирурга, а также повторное заполнение аневризмы в отдаленном периоде не позволяют говорить о 100 % безопасности методики. Необходимо ее совершенствование как за счет улучшения практических навыков врача, так и за счет создания более простых в эксплуатации устройств [6, 7]. Довольно трудным было применение ППС 1-го поколения вследствие технической сложности правильного их размещения в просвете несущей аневризму артерии. В ряде случаев неверное размещение приводило к миграции как дистальной, так и проксимальной части ППС относительно шейки аневризмы, что сопровождалось тяжелыми осложнениями. Основными причинами были недостаточный опыт хирурга, а также неточный выбор диаметра и длины самого устройства.

Большинство используемых на сегодняшний день ППС позволяют переместить их или полностью удалить из сосуда при раскрытии не более чем на 75–90 %. Стент r64 является единственным ППС, который при позиционировании может быть полностью (100 %) выпущен из микрокатетера, и при его полном раскрытии и адекватном положении может быть отделен от системы доставки. Стент также может быть удален, если анатомические особенности не позволили добиться его удовлетворительной имплантации. В то же время повторное использование стента после удаления из микрокатетера невозможно в силу конструктивных особенностей защитного кожуха, который разрывается в ходе заведения r64 в микрокатетер.

Среди технических проблем, которые мы отмечали в самом начале работы с данным устройством, были укорочение дистальной, реже проксимальной части стента, сложности с его отделением от системы доставки, а также нераскрытие проксимальной короны стента после отделения. Проанализировав причины возникновения данных проблем, мы сделали несколько выводов, позволивших нам в последующем существенно

снизить их частоту. Так, укорочение дистальной части стента было обусловлено, во-первых, неверным выбором самого устройства (диаметром меньше диаметра артерии), что приводило к его скольжению по стенке сосуда в самом начале имплантации и сопровождалось укорочением до максимального номинального размера. Во-вторых, при наличии извитости артерии стент стремился занять свое «физиологическое» положение в сосуде. Наиболее часто данную ситуацию наблюдали при аневризмах внутренней сонной артерии, которая чаще, чем другие, имела извитость в 2 плоскостях. Попытка устранить данную проблему путем выбора стента большего диаметра (превышающего диаметр артерии) позволяла избежать миграции дистального конца стента, однако приводила к его недораскрытию на изгибах артерии. Миграция проксимального конца стента происходила, если недораскрытый стент был отделен и полноценно раскрыт лишь в ходе заведения в него микрокатетера. Это случалось также при вмешательствах на фузиформных аневризмах, поскольку отсутствовала опора для стента и он, раскрываясь, стремился укоротиться до своего номинального максимального размера.

Сложности с отделением стента от системы доставки, на наш взгляд, связаны с несколькими причинами. Так, они могут возникнуть при попытке отделить стент, не заменив «страховочный» торкер на торкер от микропроводника, что, как правило, происходит в самом начале использования стента, когда данный момент упускают из виду. Второй вероятной причиной может быть патологическая извитость экстра- и интракраниальных сосудов, при которой система доставки стента образует множество петель, что затрудняет скольжение тубы по микропроводнику системы доставки стента. Механические заломы на системе доставки при проталкивании стента через микрокатетер также затрудняют его отделение вследствие сложностей при скольжении тубы, поэтому необходимо действовать крайне аккуратно и стараться избегать деформации микропроводника системы доставки. Недораскрытие проксимальной короны стента наблюдали в случае его отделения на изгибе артерии, где стент стремился распрямиться и, соответственно, не мог плотно прилечь к стенкам артерии, из-за чего создавалось ощущение, что он раскрыт не полностью. Иногда наблюдали частичное расхождение и «прилипание» проксимальных маркеров к микропроводнику системы доставки. Как правило, легкие движения вперед-назад микропроводника системы доставки приводили к раскрытию стента. В 1 наблюдении имела место субэпендимальная катетеризация, в результате чего стент не раскрывался в проксимальном отделе; после заведения стента в микрокатетер и повторной катетеризации несущего сосуда стент полностью раскрылся. Это

указывает на хирургические трудности, а не на проблемы со стентом (рис. 4).

Радикальность вмешательства оценивали через 6 мес на основании данных селективной церебральной ангиографии. Результаты оказались сопоставимыми с данными научной литературы [8, 9]. Так, S. Sirakov и соавт. указывают, что полного выключения аневризмы из кровотока через 6 мес после имплантации р64 удалось добиться у 76,3 %; ее тромбирование продолжалось еще у 13,8 %, т.е. через 24 мес тотальная окклюзия наблюдалась у 98,5 % пациентов. По мнению авторов, более густое плетение р64 (64 нити) может способствовать более эффективной окклюзии по сравнению с таковой при использовании стента, состоящего из 48 нитей [8].

В нашей работе частота осложнений составила 1,1 %, а летальный исход произошел только в 1 случае по причине паренхиматозного кровоизлияния на фоне двойной дезагрегантной терапии и не был связан со стентированием. По данным ряда публикаций, частота развития стойкого неврологического дефицита составляет 1,7–2,5 % при летальности не выше 0,8 %. При этом частота транзиторного неврологического дефицита может достигать 5,7 %. В основном в ближайшем послеоперационном периоде встречаются ишемические осложнения; геморрагических осложнений не наблюдалось. Среди осложнений в отдаленном периоде авторы называют разрыв аневризмы (1,38 %), нарастание или развитие парезов черепных нервов, асимптомный тромбоз стентов [7–11]. Отдельного внимания заслуживает стеноз стентов, возникающий вследствие гиперплазии интимы. Так, S. Fischer и соавт. выявили его в 19,5 % случаев при ангиографии через 3 мес после операции. Сужение более чем на 50 % зарегистрировано в 54,2 % случаев, и только в 3 случаях потребовалось выполнение баллонной ангиопластики. Через 12 мес стеноз более чем на 50 % не был выявлен ни у одного пациента [11]. Мы обнаружили стеноз стента при контрольной ангиографии через 6 мес у 10 (11,1 %) пациентов, при этом у 6 из них он регрессировал в отдаленном периоде (через 12 мес и более).

ЗАКЛЮЧЕНИЕ

Потокоперенаправляющий стент р64 служит устройством для эффективного эндоваскулярного лечения пациентов со сложными аневризмами сосудов головного мозга и характеризуется достаточно низкой частотой интра- и послеоперационных осложнений. Особенности его конструкции, а именно управляемое механическое отделение, позволяют хирургу быть более уверенным в ходе его имплантации, а более плотное плетение стента позволяет достичь высокого показателя радикальности в отдаленном периоде.

ЛИТЕРАТУРА / REFERENCES

- D'Urso P.I., Karadeli H.H., Kallmes D.F. et al. Coiling for paraclinoid aneurysms: time to make way for flow diverters? *AJNR Am J Neuroradiol* 2012;33(8):1470–4. DOI: 10.3174/ajnr.A3009.
- Briganti F., Napoli M., Tortora F. et al. Italian multicenter experience with flow-diverter devices for intracranial unruptured aneurysm treatment with periprocedural complications – a retrospective data analysis. *Neuroradiology* 2012;54(10):1145–52. DOI: 10.1007/s00234-012-1047-3.
- Berge J., Biondi A., Machi P. et al. Flow-diverter Silk stent for the treatment of intracranial aneurysms: 1-year follow-up in a multicenter study. *AJNR Am J Neuroradiol* 2012;33(6):1150–5. DOI: 10.3174/ajnr.A2907.
- Saatci I., Yavuz K., Ozer C. et al. Treatment of intracranial aneurysms using the Pipeline flow-diverter device: a single-center experience with long-term follow-up results. *AJNR Am J Neuroradiol* 2012;33(8):1436–46. DOI: 10.3174/ajnr.A3246.
- Raymond J., Guilbert F., Weill A. et al. Long-term angiographic recurrences after selective endovascular treatment of aneurysms with detachable coils. *Stroke* 2003;34(6):1398–403. DOI: 10.1161/01.STR.0000073841.88563.E9.
- Breu A.K., Hauser T.K., Ebner F.H. et al. Morphologic and clinical outcome of intracranial aneurysms after treatment using flow diverter devices: mid-term follow-up. *Radiol Res Pract* 2016;2016:2187275. DOI: 10.1155/2016/2187275.
- Briganti F., Leone G., Marseglia M. et al. Endovascular treatment of cerebral aneurysms using flow-diverter devices: a systematic review. *Neuroradiol J* 2015;28(4):365–75. DOI: 10.1177/1971400915602803.
- Sirakov S., Sirakov A., Bhogal P. et al. The p64 flow diverter – mid-term and long-term results from a single center. *Clin Neuroradiol* 2020;30(3):471–80. DOI: 10.1007/s00062-019-00823-y.
- Puffer R.C., Piano M., Lanzino G. et al. Treatment of cavernous sinus aneurysms with flow diversion: results in 44 patients. *AJNR Am J Neuroradiol* 2014;35(5):948–51. DOI: 10.3174/ajnr.A3826.
- Morais R., Mine B., Bruyère P.J. et al. Endovascular treatment of intracranial aneurysms with the p64 flow diverter stent: mid-term results in 35 patients with 41 intracranial aneurysms. *Neuroradiology* 2017;59(3):263–9. DOI: 10.1007/s00234-017-1786-2.
- Fischer S., Aguilar-Pérez M., Henkes E. et al. Initial experience with p64: a novel mechanically detachable flow diverter for the treatment of intracranial saccular sidewall aneurysms. *AJNR Am J Neuroradiol* 2015;36(11):2082–9. DOI: 10.3174/ajnr.A4420.

Вклад авторов

V.C. Киселев: разработка дизайна исследования, проведение операций, обзор публикаций по теме статьи, получение данных для анализа, анализ полученных данных, написание текста статьи;

A.O. Соснов: проведение операций, анализ полученных данных;

A.M. Перфильев: проведение операций, обзор публикаций по теме статьи;

P.P. Гафуров: проведение операций, получение данных для анализа, обзор публикаций по теме статьи.

Authors' contributions

V.S. Kiselev: developing the research design, performing surgery, reviewing of publications on the article's theme, obtaining data for analysis, analysis of the obtained data, article writing;

A.O. Sosnov: performing surgery, analysis of the obtained data;

A.M. Perfiliev: performing surgery, reviewing of publications on the article's theme;

R.R. Gafurov: performing surgery, obtaining data for analysis, reviewing of publications on the article's theme.

ORCID авторов / ORCID of authors

V.C. Киселев / V.S. Kiselev: <https://orcid.org/0000-0002-7406-9874>

A.O. Соснов / A.O. Sosnov: <https://orcid.org/0000-0002-1325-8460>

A.M. Перфильев / A.M. Perfiliev: <https://orcid.org/0000-0002-4065-5736>

P.P. Гафуров / R.R. Gafurov: <https://orcid.org/0000-0003-4767-9906>

Конфликт интересов. Авторы заявляют об отсутствии конфликта интересов.

Conflict of interest. The authors declares no conflict of interest.

Финансирование. Исследование проведено без спонсорской поддержки.

Financing. The study was performed without external funding.

Соблюдение прав пациентов и правил биоэтики

Протокол исследования одобрен на заседании этического комитета Федерального центра нейрохирургии Минздрава России (Новосибирск) (протокол № 5 от 20.08.2020). Все пациенты подписали информированное согласие на участие в исследовании.

Compliance with patient rights and principles of bioethics

The study protocol was approved by the biomedical ethics committee of Federal Neurosurgical Center (Novosibirsk) (protocol No. 5 from 20.08.2020). All patients gave written informed consent to participate in the study.

Статья поступила: 22.05.2020. **Принята к публикации:** 16.12.2020.

Article submitted: 22.05.2020. **Accepted for publication:** 16.12.2020.