

В ПОМОЩЬ ПРАКТИЧЕСКОМУ ВРАЧУ

© КОЛЛЕКТИВ АВТОРОВ, 2013

ВИДЕОЭНДОСКОПИЧЕСКИЙ СПОСОБ ЛЕЧЕНИЯ ПОВРЕЖДЕНИЙ И ЗАБОЛЕВАНИЙ ПОЗВОНОЧНИКА

А.А. Гринь^{1,2}, С.К. Ощепков^{1,2}, А.К. Кайков¹, И.Б. Алейникова^{1,2}¹ НИИ скорой помощи им. Н.В. Склифосовского, Москва² Московский государственный медико-стоматологический университет

В НИИ СП им. Н.В. Склифосовского с применением эндоскопической техники оперировано более 100 больных с повреждениями и заболеваниями позвоночника. Пациентам с травмой позвоночника проводили операции одним или двумя этапами. При одноэтапной операции выполняли эндоскопическую переднюю декомпрессию спинного мозга, спондилодез аутокостью или кейджем и фиксацию титановой пластиной. При двухэтапных операциях в первую очередь производили заднюю декомпрессию структур позвоночного канала и транспедикулярный спондилодез. Вторым этапом, для укрепления передней колонны позвоночника и создания круговой фиксации 360°, выполняли эндоскопический вентральный спондилодез. Применение эндоскопического метода позволило снизить операционную кровопотерю, сократить время операции, продолжительность послеоперационного обезболивания и достичь хорошего косметического эффекта.

Ключевые слова: заболевания и повреждения позвоночника, эндоскопический спондилодез, мини-инвазивная хирургия.

We operated more than 100 patients with spinal diseases and spinal trauma using endoscopic technique at the base of neurosurgical department of Scientific Research Institute of Emergency Care named after N.V. Sklifosovsky. Patients with spinal trauma had one- or two-staged endoscopic operations. The endoscopic anterior decompression of spinal cord combined with spondylodesis using bone autograft or cage with fixation by titanic plate was performed during one-staged endoscopic operation. The first stage while using the two-staged operations was the performance of posterior decompression and transpedicular spondylodesis with the following endoscopic ventral spondylodesis for consolidation of vertebral anterior column and performance of 360-degree fixation as the second stage of operation. The usage of endoscopic technique allowed decreasing the volume of intraoperative blood loss and time of operation as well as minimizing the duration of postoperative analgesia and achieving the good cosmetic effect.

Key words: spinal diseases and spinal trauma, endoscopic spondylodesis, minimally invasive surgery.

Позвоночно-спинальная травма встречается у 600—800 пострадавших на 10 млн человек в год. Число пострадавших с каждым годом увеличивается [3, 4]. Известно, что у 13—63% больных с травмой позвоночника имеются сочетанные повреждения других анатомических областей [2]. Зачастую тяжесть состояния пациента и объем сочетанных повреждений не позволяют хирургу выполнить операцию на поврежденном позвоночнике в максимально короткие сроки, особенно при его множественном или многоуровневом повреждении.

Операции на нескольких уровнях позвоночника, а также одномоментные двухэтапные операции на передних и задних отделах позвоночного столба сопровождаются массивной кровопотерей, значительным повреждением тканей в процессе хирургического доступа, требуют длительного наркоза [9, 10]. Поиск, изучение и внедрение в практику новых, менее травматичных методов хирургического лечения позвоночника позволяют большинство многоэтапных операций выполнять одномоментно.

Благодаря внедрению малоинвазивных методов хирургического лечения время, необходимое на реабилитацию оперированных больных, может быть сведено к минимуму.

Видеоэндоскопическая хирургия позвоночника — одно из новых мини-инвазивных направлений в нейрохирургии, использующая так называемый эффект «глаз внутри». Благодаря оптической трубке с системой миниатюрных линз (эндоскоп), изображение передается от зоны хирургического вмешательства на видеокамеру и монитор. Это позволяет хирургу не только видеть операционное поле так же хорошо, как через большой разрез с прямым визуальным контролем, но и увеличить обзор и улучшить освещение раны.

В НИИ скорой помощи им. Н.В. Склифосовского с применением эндоскопической техники оперировано более 100 больных с повреждениями и заболеваниями позвоночника. На своем опыте авторы убедились в эффективности этого метода хирургического лечения. Удалось снизить операционную кровопотерю в 2 раза, сократить время операции в 1,5 раза, а необходимость послеоперационного обезболивания уменьшить до 3 дней.

В настоящее время мы практически полностью отказались от открытых операций на передних отделах позвоночника, кроме единичных случаев, когда видеоэндоскопическую операцию провести невозможно.

Показания и противопоказания к видеоэндоскопическим операциям на позвоночнике

Используя эндоскопический доступ, можно проводить полноценную корпорэктомию, дискэктомию, переднюю декомпрессию спинного мозга и передний спондилодез у больных с повреждениями позвоночника [5, 7, 8].

Торакоскопические операции могут применяться при паравертебральных опухолях вентральной локализации или при экстра-интравертебральных опухолях вторым этапом хирургического вмешательства. Первым этапом интраламинарным доступом удаляют интрадуральный фрагмент опухоли, вторым этапом видеоэндоскопическим способом удаляют ее паравертебральный компонент [1, 11].

С помощью титановых имплантатов для эндоскопической хирургии позвоночника можно выполнять эндоскопическую коррекцию позвоночного столба при его деформациях [15].

При межпозвонковых грыжах на грудном уровне торакоскопическая дискэктомия является операцией выбора [14].

Противопоказанием к выполнению эндоскопической операции являются: инфекционные изменения тканей в месте предполагаемых разрезов, наличие грубых плевральных или брюшинных сращений вплоть до облитерации плевральной или брюшинной полостей (рис. 1).

В таких случаях из-за невозможности коллабирования легкого или обеспечения адекватного брюшинного доступа (при операциях на поясничном отделе позвоночника) показана традиционная торако- или люмботомия.

Преимущества и недостатки видеоэндоскопических операций

Главным преимуществом видеоэндоскопических операций является минимальность доступа.

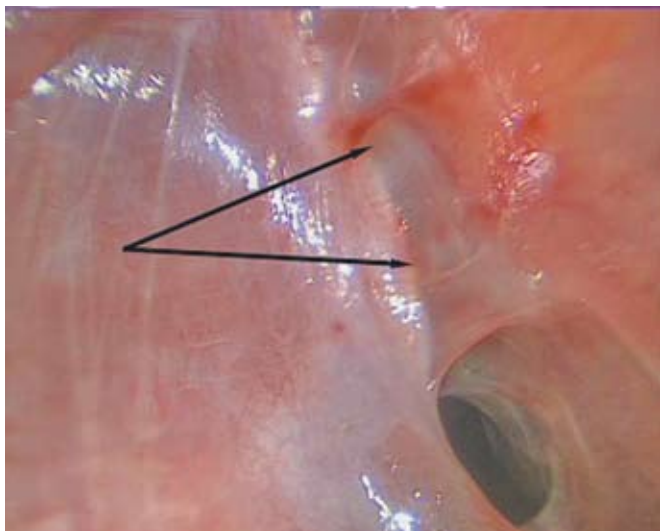


Рис. 1. Интраоперационная фотография. Спаечный процесс в плевральной полости. Спайки указаны стрелками.
Fig. 1. Intraoperative image. Adhesive process in pleural cavity. Adhesions are shown by arrows.

Для переднего доступа к грудному отделу позвоночника достаточно 3-4 межреберных разрезов по 1-1,5 см (для установки эндоскопа и рабочих портов). Для брюшинного доступа к поясничному отделу позвоночника требуется разрез 5-6 см в проекции поврежденного позвонка (рис. 2, 3).

В отличие от эндоскопического метода, для традиционной торако- или люмботомии требуется разрез длиной 20-30 см с пересечением значительной массы мышц и протяженной резекцией ребра.

Малая травматичность доступа позволяет существенно снизить интраоперационную кровопотерю, уменьшить послеоперационный болевой синдром, косметический дефект и вероятность развития инфекционных осложнений [6].

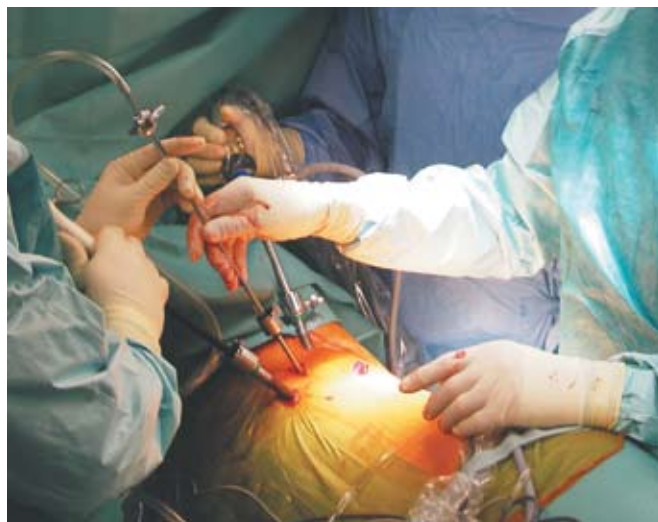

Рис. 2. Эндоскопический трехпортовый доступ в плевральную полость. Выполняется операция по поводу межпозвонковой грыжи грудного отдела позвоночника.
Fig. 2. Endoscopic triple-ported approach into pleural cavity. This operation has performed because of thoracic intervertebral disk hernia.



Рис. 3. Брюшинный мини-инвазивный доступ с эндоскопической ассистенцией к телу поврежденного позвонка L3.
Fig. 3. Retroperitoneal minimally invasive approach to damaged L3 vertebral body using endoscopic assistance.

В начале освоения хирургом эндоскопической методики время, необходимое для выполнения видеоэндоскопической операции, будет больше, чем при открытом вмешательстве. Однако по мере освоения операционной техники продолжительность операций в сравнении с открытыми уменьшается. Это связано с тем, что хирург приобретает определенные навыки работы с эндоскопическим инструментарием, а благодаря отсутствию больших разрезов уменьшается время, необходимое для хирургического доступа и зашивания операционной раны [12].

С недостатками видеоторакоскопической хирургии, как правило, сталкиваются на этапе освоения этой техники. Сложности с остановкой кровотечения, ориентацией в двухмерном пространстве эндоскопической камеры так или иначе связаны с недостаточным опытом хирурга.

Для приобретения навыков работы с «неудобным» длинным эндоскопическим инструментом (30—40 см) необходимо проводить тренинги для хирургов с отработкой техники на муляжах и секционном материале.

Очень важно научиться останавливать кровотечение с помощью эндоскопической техники. Это можно отработать в лаборатории во время операции на живых свиньях, введенных в полноценный наркоз. Их анатомия органов грудной клетки и позвоночника очень похожа на человеческую (рис. 4).

Хирург, решивший освоить эндоскопическую технику, должен иметь достаточный опыт открытых операций на передних структурах позвоночного столба, чтобы в случае развития осложнений в любой момент перевести эндоскопическое вмешательство в открытую операцию («инверсия»).

На первые торакоскопические операции желательно приглашать торакального хирурга с опытом эндоскопических вмешательств. Он мо-

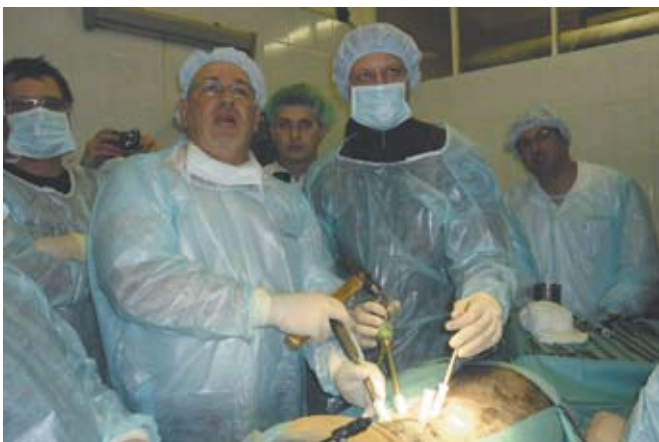

Рис. 4. Проведение мастер-класса «Эндоскопическая хирургия при травмах и заболеваниях позвоночника». Эндоскопическая операция на позвоночнике у свиньи, введенной в наркоз. Хирургическую технику показывает проф. Daniel Rosental (Германия). Москва, 2011 г.
Fig. 4. The conduction of workshop «Endoscopic surgery for spinal trauma and spinal diseases». Endoscopic operation on the spine of anesthetized mini-pig. The surgical technique is shown by Professor Daniel Rosental (Germany). Moscow, 2011

жет оказать консультативную и практическую помощь спинальному хирургу.

Операция и послеоперационный период

Операцию выполняют в положении больного на боку. Выбор левой или правой стороны доступа зависит от уровня повреждения. Тело больного располагают строго перпендикулярно поверхности стола. При операциях на грудном отделе позвоночника пациенту проводят интубацию трахеи двухпросветной эндотрахеальной трубкой, с отключением из вентиляции легкого на стороне вмешательства.

Стандартом при выполнении интубации трахеи двухпросветной трубкой является фибробронхоскопия, особенно при правосторонней интубации. Анестезиолог с помощью детского бронхоскопа (малого диаметра) проверяет правильность расположения интубационной трубки (рис. 5).

Если планируется операция на поясничном отделе позвоночника из забрюшинного доступа с эндоскопической ассистенцией, отдельная вентиляция легких не требуется.

Операцию на грудном отделе позвоночника выполняют из 3—4 торакопортов. Места установки портов зависят от локализации патологического процесса и объема хирургического вмешательства [13].

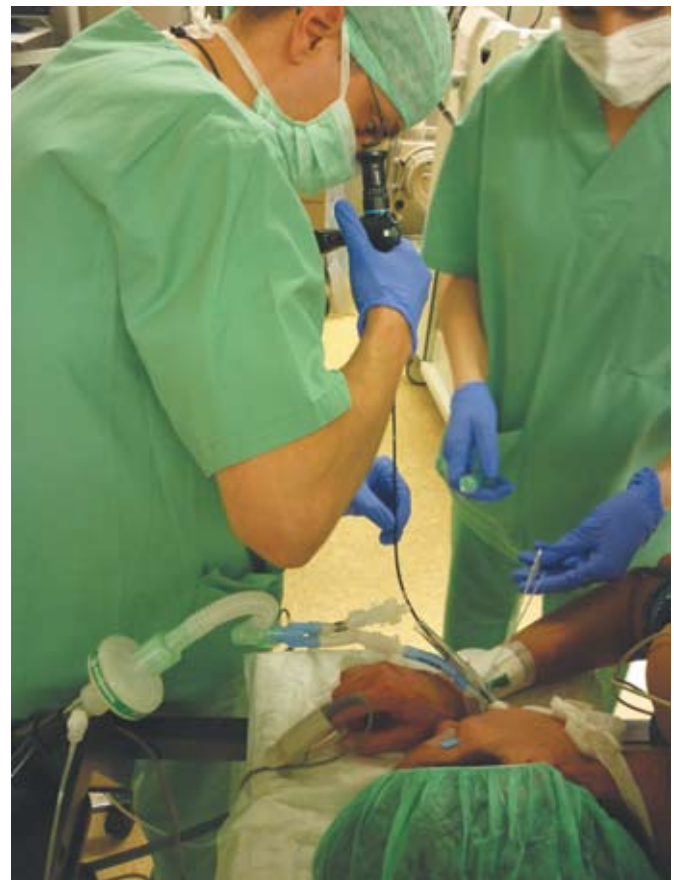

Рис. 5. Интубация трахеи больного по эндоскопу.
Fig. 5. Endoscopic intubation of trachea.

После доступа в плевральную полость с помощью ЭОП-контроля уточняют уровень операции. Коагуляционным крючком или ножницами отсепааривают париетальную плевру на уровне вмешательства (рис. 6).

Сегментарные сосуды коагулируют, перевязывают или клипируют. Для доступа из плевральной полости к телам позвонков L1, L2 нужно на небольшом протяжении рассечь диафрагму. Ее рассекают максимально близко к телу позвонка L1, длина разреза составляет 2–3 см при доступе к позвонку L1 и 4–5 см для доступа к позвонку L2.

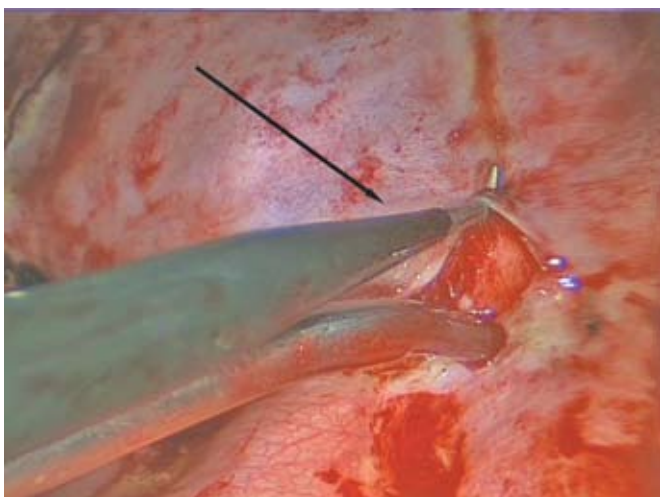


Рис. 6. Интраоперационная фотография. Рассечение париетальной плевры (стрелкой указан коагуляционный крючок).
Fig. 6. Intraoperative image. The dissection of parietal pleura (arrow shows the coagulative hook).

Операцию на поясничном отделе позвоночника выполняют из мини-доступа (5–6 см) в проекции поврежденного позвонка. После рассечения кожи тупым способом производят последовательное расслоение мышц брюшной стенки вдоль их волокон.

Подход к позвоночнику осуществляют тупым способом через толщу подвздошно-поясничной мышцы. Наиболее безопасно осуществлять доступ через переднюю треть поясничной мышцы. При таком подходе все нервные стволы смещаются кзади (рис. 7).

После осуществления доступа дальнейший алгоритм хирургического вмешательства как для

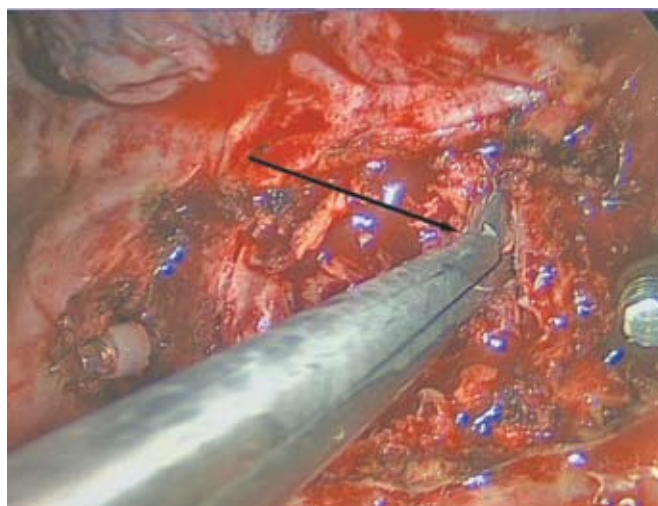


Рис. 8. Интраоперационная фотография. Выкусывание диска конхотомом (указан стрелкой).
Fig. 8. Intraoperative image. The disk removal using conchotome (arrow).

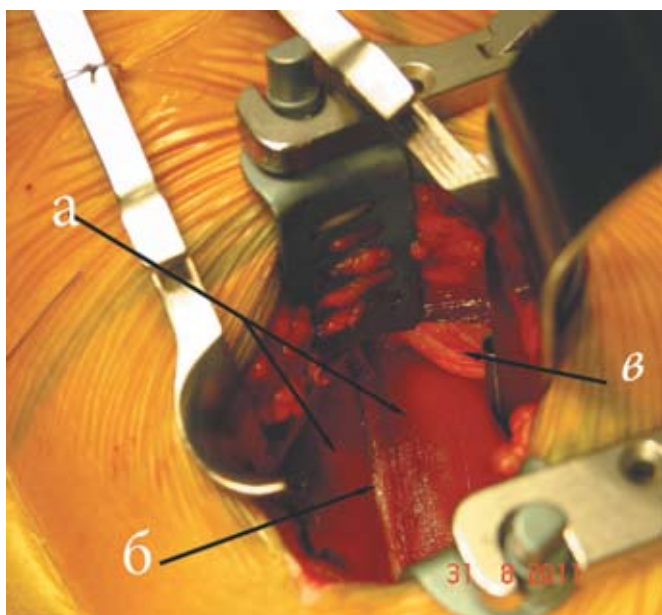


Рис. 7. Вид операционного поля при забрюшинном доступе к позвонку L3: а) подвздошно-поясничная мышца; б) пахово-бедренный нерв; в) забрюшинная клетчатка.
Fig. 7. The appearance of operative field during retroperitoneal approach to L3 vertebra: а) iliopsoas muscle; б) inguino-femoral nerve; в) retroperitoneal cellular tissue.

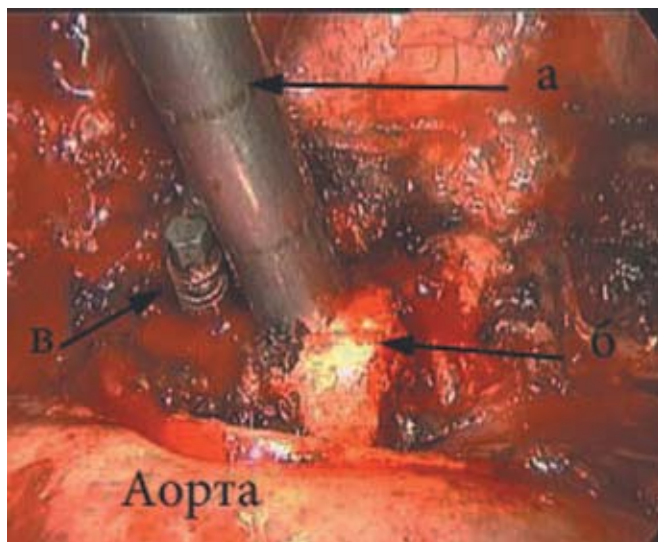


Рис. 9. Интраоперационная фотография. Установка костного аутографтата: а) импактор; б) костный трансплантат; в) винт в теле intactного позвонка.
Fig. 9. Intraoperative image. The placement of bone autograft: а) impactor; б) bone autograft; в) screw in the body of intact vertebra.

грудного, так и для поясничного отделов позвоночника соответствует алгоритму для открытых операций на позвоночнике.

В случае перелома позвонка удаляют смежные от сломанного позвонка диски, выполняют корпорэктомию или резекцию сломанного тела позвонка с последующей декомпрессией спинного мозга и спондилодезом костью и титановой фиксирующей системой (рис. 8–10).

При видеозендоскопической операции по удалению межпозвонковой грыжи на грудном уровне

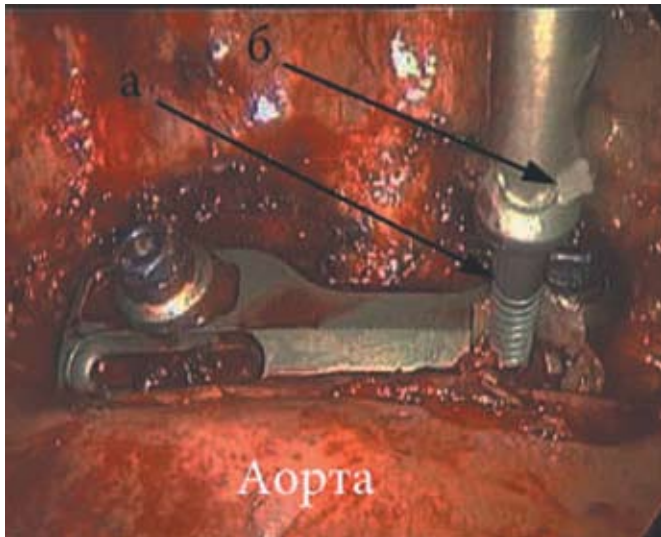


Рис. 10. Интраоперационная фотография. Фиксация тел позвонков, смежных со сломанным: а) винт; б) воск для фиксации винта на отвертке.

Fig. 10. Intraoperative image. The fixation of vertebral bodies adjacent to damaged vertebra: a) screw; б) wax for screw's attachment to the screwdriver.

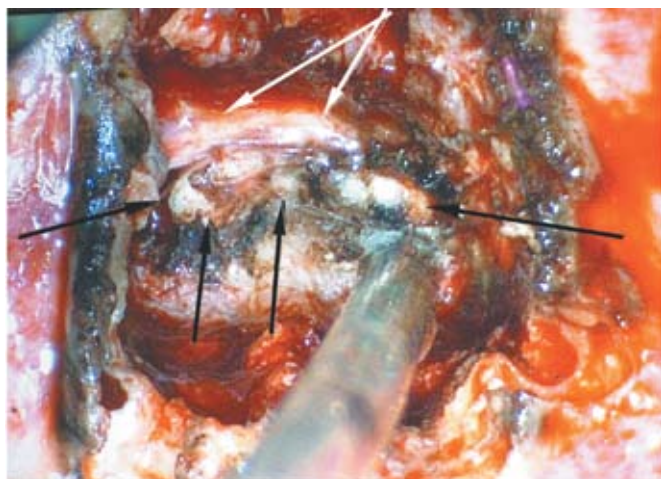


Рис. 11. Интраоперационная фотография. Вид ТМО и грыжи диска после осуществления доступа к ним. Белыми стрелками отмечена перегибающаяся над грыжей диска ТМО, черными стрелками — грыжа диска.

Fig. 11. Intraoperative image. The appearance of dura mater and diskal hernia after their exposure via surgical approach. White arrows show the dura mater leaned over the diskal hernia marked by black arrows.

не позвоночника обязательно перед удалением грыжи резецируют головку ребра, соответствующего уровню операции. После резекции головки ребра и ножки нижележащего позвонка визуализируется позвоночный канал с твердой мозговой оболочкой (ТМО). Только после того, как хирург получил возможность визуальнo контролировать структуры позвоночного канала, он может рассечь диск и удалить его заднюю треть, как правило, вместе с оссифицированным грыжевым выпячиванием (рис. 11).

Эндоскопическую дискэктомию на грудном уровне считают методом выбора [14]. Главным преимуществом этого хирургического метода, помимо малой травматичности доступа, является возможность полностью избежать трaкции спинного мозга во время операции. Этот фактор существенно снижает вероятность послеоперационных ишемических осложнений.

После видеозендоскопических операций раны послойно ушивают с наложением внутрикожных швов. Если операцию проводили в плевральной полости, устанавливают дренаж и подключают его к системе активной аспирации. При надежном гемостазе после расправления легкого и активной аспирации содержимого плевральной полости дренаж можно удалить прямо на операционном столе с затягиванием предварительно наложенного на мышцу и кожу шва. Надежней оставлять дренаж на одни сутки.

Пациентов активизируют на 1–2-е сутки после операции в груднопоясничном полужестком корсете. Садиться разрешают через 1,5–2 мес после операции при травмах позвоночника и через 7 дней при грыжах межпозвонкового диска.

Эндоскопическая техника лечения повреждений и заболеваний позвоночника является эффективным мини-инвазивным методом. Необходимо дальше накапливать опыт и развивать данное направление в хирургии позвоночника.

СВЕДЕНИЯ ОБ АВТОРАХ:

Гринь Андрей Анатольевич — д.м.н., в.н.с. отделения неотложной нейрохирургии НИИ скорой помощи им. Н.В. Склифосовского, профессор кафедры нейрохирургии и нейрореанимации МГМСУ

Ощепков Станислав Константинович — аспирант кафедры нейрохирургии и нейрореанимации Московского государственного медико-стоматологического университета, врач-нейрохирург отделения неотложной нейрохирургии НИИ скорой помощи им. Н.В. Склифосовского, e-mail: doc-stas@yandex.ru

Кайков А.К. — врач-нейрохирург отделения неотложной нейрохирургии НИИ скорой помощи им. Н.В. Склифосовского

Алейникова И.Б. — аспирант кафедры нейрохирургии и нейрореанимации Московского государственного медико-стоматологического университета, врач-нейрохирург отделения неотложной нейрохирургии НИИ скорой помощи им. Н.В. Склифосовского

ЛИТЕРАТУРА

1. *Гуща А.О., Аристов С.О.* Торакоскопические операции на позвоночнике // Нейрохирургия. — 2011. — № 1. — С. 12—20.
2. *Дулаев А.К., Орлов В.П.* Хирургическое лечение пострадавших с повреждением позвоночника грудной и поясничной локализации (современные подходы к решению проблемы и новые хирургические технологии) // Проблемы лечения осложненной травмы позвоночника: Материалы городской научно-практической конференции. Том 169. М.: НИИ скорой помощи им. Н.В. Склифосовского, 2003. — С. 4-12.
3. *Кариев М.Х., Фраерман А.П., Перльмуттер О.А., Сабуренко Ю.Ф.* Сочетанная травма позвоночника. // Т.: Изд-во мед. лит. им. Абу Али ибн Сино.-1997.-152с.
4. *Леонтьев М.А.* Эпидемиология спинальной травмы и частота полного анатомического повреждения спинного мозга. //Актуальные проблемы реабилитации инвалидов.-Новокузнецк.-2003.-С37-38.
5. *Рерих В.В., Борзых К.О., Лукьянов Д.С.* и др. Торакоскопический вентральный спондилодез в системе хирургического лечения нестабильных повреждений грудного отдела позвоночника // Хирургия позвоночника. — 2009. — №2. — С. 8-16.
6. *Beisse R., Potulski M., Buhren V.* Endoscopic techniques for the management of spinal trauma. // Eur J Trauma. — 2001. — №6. — P. 275—291.
7. *Beisse R., Mueckley T., Hauschild M.* et al. Endoscopic anterior decompression of the spinal canal in spinal trauma — technique and results of 34 cases. // European Spine Journal.-2003.-Vol. 12 (Suppl.1). — P. 54-55.
8. *Beisse R.* Endoscopic Anterior Repair in Spinal Trauma. / Atlas of Minimal Access Spine Surgery // edited by John J. Regan, Isador Leiberman. — 2nd ed., Quality Medical Publishing, inc.-2004.-P.285-309.
9. Controllable factors on duration of surgery and blood loss in anterior spine surgeries /N.C. Islam, N. Saglam, O. Ekinici, I. Ocak //The Journal of Turkish Spinal Surgery.-2006.-V.17.-N4.-P.79.*15
10. Controllable factors on duration of surgery and blood loss in posterior spine surgeries /N.C. Islam, N. Saglam, O. Ekinici, I. Ocak //The Journal of Turkish Spinal Surgery.-2006.-V.17.-N4.-P.77.*16
11. *Han P.P., Dickman C.A.* Thoracoscopic resection of thoracic neurogenic tumors.// J Neurosurg.-2002.-Apr. — Vol.96. — P. 304-8.
12. *Khoo L.T., Beisse R., Potulski M.* Thoracoscopic-assisted treatment of thoracic and lumbar fractures: a series of 371 consecutive cases.//Neurosurgery. — Nov.-2002.-Vol.51.-№5.-P-104-17.
13. *Kim D.H., Jaikumar S., Kam A.C.* Minimally invasive spine instrumentation.// Neurosurgery. — Nov.-2002.-Vol.51.-№5.-P-15-25.
14. *Rosenthal D., Rosenthal R., De Simone A.* Removal of a protruded thoracic disc using microsurgical endoscopy.// A nev technique. Spine.-1994.-Vol. 19(9).-P.1087-1091.
15. *Schwab F.J., Smith V., Farcy J.P.* Endoscopic thoracoplasty and anterior spinal release in scoliotic deformity.// Bull. Hosp. Jt. Dis. — 2000. — Vol. 59.-№ 1. — P. 27—32.